

среднее  
профессиональное  
образование

М.Р. Сапин, Э.В. Швецов

# АНАТОМИЯ ЧЕЛОВЕКА



*Серия «Среднее профессиональное образование»*

*М. Р. Сапин, Э. В. Швецов*

# **АНАТОМИЯ ЧЕЛОВЕКА**

*Издание второе*

*Допущено Министерством образования РФ  
в качестве учебного пособия для студентов  
средних специальных учебных заведений,  
обучающихся по медицинским  
специальностям*

Ростов-на-Дону  
«Феникс»  
2008

УДК 611(075.32)  
ББК 28.706я723  
КТК 1871  
С19

**Сапин М. Р.**

**С19** Анатомия человека / М.Р. Сапин, Э.В. Швецов.  
— Изд. 2-е. — Ростов н/Д : Феникс, 2008. —  
368 с. : ил. — (Среднее профессиональное обра-  
зование).

ISBN 978-5-222-12401-7

В учебник включены краткие сведения о строении и физиологии клетки, данные об анатомии органов и систем в связи с их развитием, а также новые сведения, касающиеся возрастной анатомии. Большое внимание уделено прикладным аспектам анатомии, мотивационной характеристике изучаемого материала в связи с требованиями практической медицины.

Приводятся наиболее важные сведения о внутриутробном периоде развития, о возрастной анатомии, особенностях строения детского организма. Впервые дано подробное описание функциональной анатомии органов иммунной системы, а также желез внутренней секреции.

Учебник предназначен для средних учебных заведений медицинского, биологического профиля.

ISBN 978-5-222-12401-7

УДК 611(075.32)  
ББК 28.706я723

© Сапин М. Р., Швецов Э. В., 2004  
© Оформление: ООО «Феникс», 2008

# Оглавление

Предисловие .....	8
Введение .....	9
Анатомическая терминология .....	10
Основные этапы индивидуального развития человека .....	12
Постнатальный онтогенез .....	18
<b>Строение тела человека .....</b>	<b>23</b>
Клетки, их строение и функции .....	23
Размножение (деление) клеток. Клеточный цикл .....	31
Ткани .....	33
Эпителиальная ткань .....	33
Соединительная ткань .....	36
Скелетные ткани .....	40
Кровь и ее функции .....	43
Мышечные ткани .....	47
Нервная ткань .....	48
Органы, системы и аппараты органов .....	51
<b>Опорно-двигательный аппарат .....</b>	<b>52</b>
Скелет человека .....	52
Классификация и строение костей .....	55
Развитие и рост костей .....	59
Соединения костей скелета .....	60
Классификация суставов .....	62
Кости туловища и их соединения .....	63
Позвоночный столб .....	63
Возрастные особенности позвоночника .....	67
Грудная клетка. Ребра .....	68
Возрастные особенности грудной клетки .....	70
Череп .....	71
Кости мозгового отдела черепа .....	72
Кости лицевого отдела черепа .....	76
Соединения костей черепа .....	77
Череп в целом (топография черепа) .....	78
Череп новорожденного .....	82
Возрастные и половые особенности черепа .....	82
Скелет конечностей .....	85
Кости верхних конечностей и их соединения .....	85
Кости нижних конечностей и их соединения .....	90
Развитие и возрастные особенности скелета конечностей .....	97

<b>Мышечная система</b> .....	99
Строение и функции скелетных мышц .....	99
Классификация скелетных мышц .....	100
Вспомогательные аппараты мышц .....	102
Работа и сила мышц .....	103
Мышцы и фасции тела человека .....	105
Мышцы головы .....	106
Мышцы шеи .....	110
Мышцы и фасции туловища .....	112
Мышцы спины .....	112
Мышцы груди .....	116
Мышцы живота .....	119
Мышцы промежности (тазового дна) .....	120
Мышцы и фасции конечностей .....	123
Мышцы верхней конечности .....	123
Мышцы нижней конечности .....	129
Развитие и возрастные особенности скелетных мышц .....	137
<b>Учение о внутренностях (спланхнология)</b> .....	138
<b>Пищеварительная система</b> .....	140
Полость рта и ее органы .....	140
Язык .....	142
Зубы .....	143
Слюнные железы .....	146
Глотка .....	146
Пищевод .....	150
Желудок .....	151
Тонкая кишка .....	153
Толстая кишка .....	156
Печень .....	159
Желчный пузырь .....	163
Поджелудочная железа .....	164
Брюшина и брюшная полость .....	164
Возрастные особенности пищеварительной системы .....	168
<b>Дыхательная система</b> .....	171
Полость носа .....	171
Гортань .....	173
Трахея и бронхи .....	176
Легкие .....	178
Плевра .....	180
Возрастные особенности органов дыхания .....	181
Средостение .....	183
<b>Мочеполовой аппарат</b> .....	183
<b>Мочевые органы</b> .....	183
Почки .....	186
Мочеточники .....	191

Мочевой пузырь .....	192
Мочепускающий канал .....	192
Возрастные особенности мочевых органов .....	193
Половая система .....	195
Мужские половые органы .....	195
Яичко .....	195
Семявыносящий проток .....	196
Семенные пузырьки .....	197
Предстательная железа .....	197
Бульбоуретральные железы .....	197
Половой член .....	198
Мошонка .....	198
Возрастные особенности	
мужских половых органов .....	200
Женские половые органы .....	202
Яичники .....	202
Матка .....	204
Маточная труба .....	205
Влагалище .....	205
Наружные женские половые органы .....	206
Возрастные особенности	
женских половых органов .....	206
Промежность .....	207
Органы кроветворения и иммунной системы .....	210
Центральные органы иммунной системы .....	212
Костный мозг .....	212
Тимус .....	214
Периферические органы иммунной системы .....	215
Миндалины .....	215
Аппендикс .....	215
Селезенка .....	215
Лимфатические узлы .....	217
Лимфатическая система .....	219
Эндокринные железы	
(железы, не имеющие протоков) .....	225
Гипофиз .....	225
Щитовидная железа .....	230
Паращитовидные железы .....	230
Надпочечники .....	231
Эндокринная часть половых желез .....	234
Эндокринная часть поджелудочной железы .....	235
Шишковидное тело .....	235
Сердечно-сосудистая система .....	236
Сердце .....	240
Сосуды малого круга кровообращения .....	246
Артерии большого круга кровообращения .....	247
Аорта .....	247

Ветви дуги аорты .....	247
Наружная сонная артерия .....	250
Внутренняя сонная артерия .....	251
Подключичная артерия .....	252
Артерии верхней конечности .....	254
Грудная часть аорты и ее ветви .....	256
Брюшная часть аорты и ее ветви .....	257
Чревный ствол .....	260
Верхняя брыжеечная артерия .....	260
Нижняя брыжеечная артерия .....	261
Почечная артерия .....	264
Артерии таза .....	264
Артерии нижней конечности .....	266
Возрастные особенности артерий .....	270
Вены большого круга кровообращения .....	273
Верхняя полая вена и ее притоки .....	273
Вены головы и шеи .....	273
Вены верхней конечности .....	274
Вены груди .....	275
Нижняя полая вена и ее притоки .....	277
Воротная вена и ее притоки .....	278
Вены таза .....	279
Вены нижней конечности .....	280
Возрастные особенности вен большого круга кровообращения .....	282
Кровообращение плода .....	282
<b>Нервная система</b> .....	284
Классификация нервной системы .....	284
Центральная нервная система .....	286
Спинальный мозг .....	286
Головной мозг .....	289
Конечный мозг .....	291
Промежуточный мозг .....	300
Средний мозг .....	302
Мост .....	304
Мозжечок (малый мозг) .....	305
Продолговатый мозг .....	306
Четвертый желудочек и ромбовидная ямка .....	308
Развитие и возрастные особенности спинного и головного мозга .....	311
Проводящие пути головного и спинного мозга .....	312
Оболочки головного и спинного мозга .....	318
Периферическая нервная система .....	320
Черепные нервы .....	321
Спинальные нервы .....	327
Шейное сплетение .....	327
Плечевое сплетение .....	331

Межреберные нервы .....	333
Поясничное сплетение .....	333
Крестцовое сплетение .....	335
Вегетативная (автономная) нервная система .....	338
<b>Органы чувств .....</b>	<b>343</b>
<b>Орган зрения .....</b>	<b>343</b>
Глазное яблоко .....	343
Вспомогательные органы глаза .....	347
Возрастные особенности органа зрения .....	349
<b>Орган слуха и равновесия</b> <b>(преддверно-улитковый орган) .....</b>	<b>350</b>
Орган слуха .....	350
Орган равновесия .....	354
Возрастные особенности органа слуха и равновесия .....	357
<b>Органы вкуса и обоняния .....</b>	<b>359</b>
Орган вкуса .....	359
Орган обоняния .....	360
<b>Кожа и ее производные .....</b>	<b>361</b>
Молочная (грудная) железа .....	363
Кожная чувствительность .....	364



## Предисловие

Учебник написан в соответствии с программой по анатомии человека. В учебник включены краткие сведения о строении и физиологии клетки, данные об анатомии органов и систем в связи с их развитием, а также новые сведения, касающиеся возрастной анатомии. Большое внимание уделено прикладным аспектам анатомии, мотивационной характеристике изучаемого материала в связи с требованиями практической медицины.

Приводятся наиболее важные сведения о внутриутробном периоде развития, о возрастной анатомии, особенностях строения детского организма. Впервые дано подробное описание функциональной анатомии органов иммунной системы, а также желез внутренней секреции.

Для закрепления прочитанного, изученного материала в конце каждого раздела приведены вопросы для повторения и самоконтроля.

В учебнике около 200 цветных иллюстраций. Некоторые анатомические сведения собраны в краткие, весьма информативные таблицы.

Все анатомические термины (и русские, и латинские) приведены в соответствии с современной анатомической номенклатурой.

Учебник предназначен для средних учебных заведений медицинского, биологического профиля.

*Авторы*

**Анатомия человека** — это наука о формах, строении и развитии человеческого организма. Анатомия изучает внешние формы и пропорции тела человека, его частей, отдельные органы, их конструкцию, микроскопическое и ультрамикроскопическое строение в различные периоды жизни, начиная от развития во внутриутробном периоде и до старческого возраста, а также исследует особенности организма человека в условиях влияния внешней среды.

Анатомия человека является основой для изучения ряда других биологических дисциплин: антропологии — науки о человеке (от греч. *ánthropos* — человек), гистологии — науки о тканях (от греч. *hýstos* — ткань), цитологии — учения о клетках (от греч. *kytos* — клетка), эмбриологии — учения о развитии человека (от греч. *embryon* — зародыш). Все эти дисциплины в различное время образовались в составе анатомии, а затем отделились от нее благодаря усовершенствованию традиционных и новых методов исследования (световой и электронной микроскопии, экспериментальной биологии и медицины).

Человеческий организм состоит из клеток, тканей, органов, их систем и аппаратов. Он представляет собой целостную биологическую систему, в которой структуры и функции находятся в единстве. Для понимания строения и функций тела человека необходимы знания закономерностей его индивидуального развития в онтогенезе (от греч. *ónthos* — единственный), от зачатия до смерти.

Основными методами анатомического исследования являются наблюдение, вскрытие тела умершего человека, изучение тонкого строения органов (микроскопическая анатомия).

В настоящее время различают описательную, систематическую, топографическую, пластическую, сравнительную и функциональную анатомию.

*Описательная анатомия* изучает органы, наблюдаемые при вскрытии трупов. *Систематическая анатомия* исследует строение здорового организма последовательно, по системам (костная, мышечная, сердечно-сосудистая, нервная и другие). При этом принимается во внимание *индивидуальная изменчивость* (варианты «нормы») в виде наиболее часто встречающихся случаев (рост, масса тела, органов). Резко выраженные отклонения от «нормы» называются *аномалиями* (от греч. *anómalia* — неправильность). Аномалии, искажающие внешний облик человека, называют *уродствами* (недоразвитие конечностей, черепа и др.). Уродства, их происхождение и строение изучает наука *тератология* (от греч. *téras* — урод).

*Топографическая анатомия* изучает строение тела человека по областям, положение органов и их взаимоотношения друг с другом и со скелетом. *Плас- тическая анатомия* исследует внешние формы и пропорции тела человека. *Сравнительная анатомия* изучает и сопоставляет человека и строение тела животных. *Возрастная анатомия* исследует изменения в строении тела человека и его частей в процессе онтогенеза (развития), в котором выделяют ряд периодов. Рост и развитие человека до рождения (*пренатальный период*) рассматривает эмбриология, после рождения (*постнатальный период*) изучает озрастная анатомия.

*Функциональная анатомия* изучает структуры отдельных органов и частей тела с учетом выполняемых ими функций, что значительно расширяет и углубляет анатомические знания, которые получены при рассечении человеческого тела.

Знание и понимание функциональной анатомии дает возможность грамотно проследить развитие организма в онтогенезе, взаимосвязи человека с внешней средой, природой и животным миром, объясняет происхождение вариантов телосложения, пороков развития, различных уродств, а также изменений, возникших в результате различных заболеваний. Невозможно понять функции организма, его органов и систем без знания строения тела человека, его анатомии. Также нельзя представить себе все особенности, закономерности его строения без изучения функций.

Таким образом, задачей анатомии является изучение строения тела человека с помощью описательного метода по системам (*систематический подход*) и о формы с учетом функций (*функциональный подход*). При этом учитываются признаки, характерные для каждого конкретного человека — индивидуума (*индивидуальный подход*). Одновременно анатомия стремится выяснить причины и факторы, влияющие на человеческий организм, определяющие его строение (*причинный подход*). Анализируя особенности строения тела человека, исследуя каждый орган (*аналитический подход*), анатомия изучает целостный организм, подходя к нему *синтетически*. Поэтому анатомия человека является и аналитической наукой, и синтетической.

### Анатомическая терминология

Для обозначения положения тела человека в пространстве, расположения его частей относительно друг друга в анатомии используют понятия о плоскостях и осях. Исходным положением тела принято считать такое, когда человек стоит, ноги вместе, ладони обращены вперед. Границей между левой и правой половинами тела является срединная (медианная) плоскость, расположенная вертикально и ориентированная спереди назад. Эту плоскость называют также сагиттальной (от лат. *sagitta* — стрела).

*Сагиттальная плоскость* отделяет правую половину тела (правый — dexter) от левой (левый — sinister). Вертикальная плоскость, ориентированная перпендикулярно сагиттальной и отделяющая переднюю часть тела (передний — anterior) от задней (задний — posterior), называется *фронтальной плоскостью*. Эта плоскость по своему направлению соответствует плоскости лба (frons — лоб).

В качестве синонимов терминов “передний” и “задний” в медицине (анатомии) используют соответственно термины “брюшной”, или “вентральный” (ventralis), и “спинной”, или “дорсальный” (dorsalis).

*Горизонтальная плоскость* ориентирована перпендикулярно сагиттальной и фронтальной и отделяет лежащие ниже отделы тела (нижний — inferior) от вышележащих (верхний — superior).

Три плоскости — сагиттальная, фронтальная и горизонтальная, могут быть проведены через любую точку тела человека; количество плоскостей может быть произвольным. Соответственно плоскостям можно выделить направления (оси), которые позволяют ориентировать органы относительно положения тела.

*Вертикальная ось* (вертикальный — verticalis) направлена вдоль тела стоящего человека. По этой оси располагаются позвоночный столб и лежащие вдоль него органы (спинной мозг, пищевод, грудной проток и др.). Вертикальная ось совпадает с продольной осью, которая также ориентирована вдоль тела человека, независимо от его положения в пространстве. *Фронтальная (поперечная) ось* по направлению совпадает с фронтальной плоскостью. Эта ось ориентирована справа налево или слева направо. *Сагиттальная ось* расположена в передне-заднем направлении, как и сагиттальная плоскость.

## ОСНОВНЫЕ ЭТАПЫ ИНДИВИДУАЛЬНОГО РАЗВИТИЯ ЧЕЛОВЕКА

чая развитие человека, его индивидуальные и возрастные особенности, психология и другие дисциплины руководствуются научно обоснованной его возрастной периодизацией. Возрастная периодизация человека, учитывающая анатомические, физиологические и социальные факторы, была принята на VII конференции по проблемам возрастной морфологии, физиологии и биохимии (1965). Выделяется двенадцать возрастных периодов (табл. 1).

*Ранние стадии развития зародыша человека.* Для понимания индивидуальных особенностей строения тела человека необходимо познакомиться с развитием человеческого организма до его рождения, во внутриутробном периоде. Уже во внутриутробном периоде начинают формироваться индивидуальные особенности внешнего и внутреннего строения человека, наличие которых определяется благодаря наследственности. На строение человека влияет также внешняя среда, в которой человек растет, развивается, учится, работает.

*Индивидуальное развитие,* или развитие в онтогенезе, происходит во все течение жизни — от зачатия до смерти. В онтогенезе человека выделяются два периода: *до рождения (внутриутробный, пренатальный — от греч. *nátos* — родившийся)* и *после рождения (внеутробный, постнатальный)*.

Во внутриутробном периоде, от зачатия и до рождения, в течение 9 календарных месяцев зародыш (эмбрион) располагается в теле матери. В течение первых 8 недель происходят начальные процессы формирования органов, человека. Этот период получил название эмбрионального (зародышевого), а организм будущего человека — *эмбрион (зародыш)*. Начиная с 9-й недели, постепенно начинают обозначаться основные внешние черты, организм называют *плодом* — *плодным* (фетальным — от греч. *fétus* — плод).

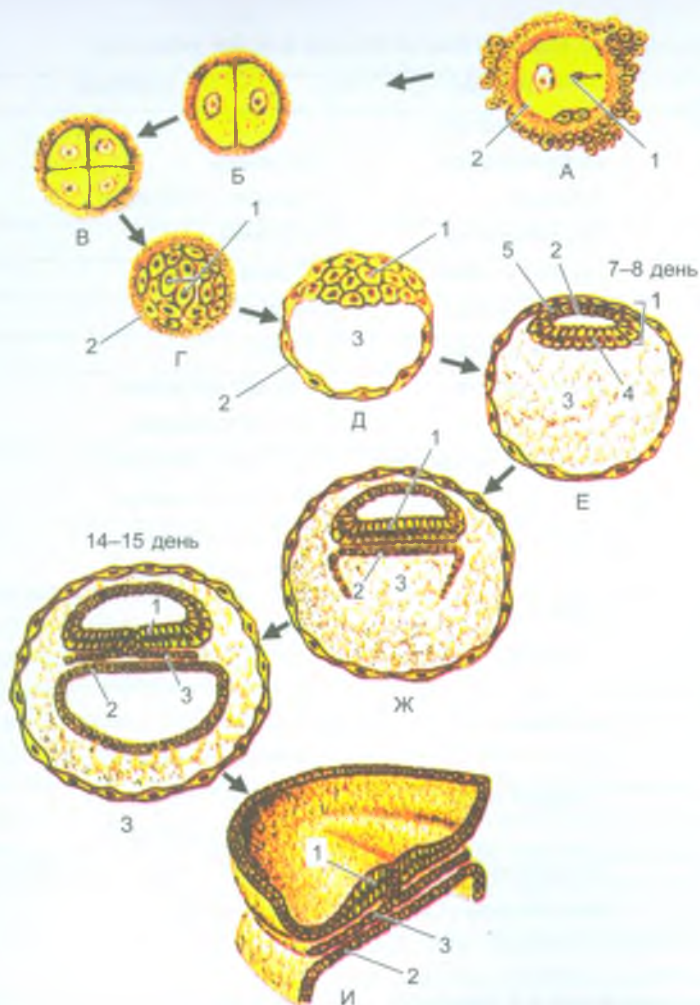
Таблица 1

## Возрастные периоды жизни человека

	ПЕРИОДЫ	ВОЗРАСТ
1.	Внутриутробный Эмбриональный Плодный	0-8 недель 9 недель – 9 месяцев
2.	Новорожденный	1-10 дней
3.	Грудной возраст	10 дней – 1 год
4.	Раннее детство	1-3 года
5.	Первое детство	4-7 лет
6.	Второе детство	8-12 лет (мальчики) 8-11 лет (девочки)
7.	Подростковый возраст	13-16 лет (мальчики) 12-15 лет (девочки)
8.	Юношеский возраст	17-21 лет (юноши) 16-20 лет (девушки)
9.	Зрелый возраст I период  II период	22-35 лет (мужчины) 21-35 лет (женщины) 36-60 лет (мужчины) 36-55 лет (женщины)
10.	Пожилой возраст	61-74 года (мужчины) 56-74 года (женщины)
11.	Старческий возраст	75-90 лет (мужчины и женщины)
12.	Долгожители	90 лет и старше

Развитие начинается с процесса оплодотворения (слияние сперматозоида и яйцеклетки), которое происходит в маточной трубе. Слившиеся половые клетки образуют новый одноклеточный зародыш — *зиготу*, обладающую всеми свойствами обеих половых клеток. С этого момента начинается развитие нового (дочернего) организма.

*Первая неделя развития зародыша* является периодом дробления (деления) зиготы на дочерние клетки (рис. 1). После оплодотворения в течение первых 3–4 дней зигота продвигается по маточной трубе в сторону полости матки и одновременно делится. В результате такого деления зиготы образуется многоклеточный пузырек — *бластула* с полостью внутри (от греч. *blāstos* — росток). У этого пузырька выделяют два вида клеток: крупные и мелкие.



**Рис. 1.** Дробление зиготы и образование зародышевых листков (по R. Krstic с изменениями):

лодотворение: 1 — сперматозоид; 2 — яйцеклетка. Б, В — дробление зиготы. цулобластула: 1 — эмбриобласт; 2 — трофобласт. Д — бластоциста: 1 — эмбрио- — трофобласт; 3 — полость амниона. Е — бластоциста: 1 — эмбриобласт; 2 — амниона; 3 — бластоцель; 4 — эмбриональная энтодерма; 5 — амниотический эпителий. Ж, З, И: 1 — эктодерма; 2 — энтодерма; 3 — мезодерма

Из мелких клеток формируются стенки пузырька — *трофобласт* (от греч. *tróphē* — питание), из которого в дальнейшем образуется внешний слой оболочек зародыша. Из более крупных клеток образуется скопление — *эмбриобласт* (зачаток зародыша), который располагается кнутри от трофобласта. Из эмбриобласта развивается тело зародыша. Между трофобластом и эмбриобластом скапливается небольшое количество жидкости. К концу 1-й недели развития беременности зародыш внедряется (имплантируется) в слизистую оболочку матки. Поверхностные клетки, образующие трофобласт, выделяют фермент, разрыхляющий поверхностный слой слизистой оболочки матки, которая уже подготовлена к внедрению в нее зародыша. Образующиеся выросты (ворсинки) трофобласта вступают в непосредственный контакт с кровеносными сосудами матки. Трофобласт превращается в питательную оболочку зародыша, получившую название хориона (ворсинчатой оболочки). Вначале хорион имеет ворсинки со всех сторон, затем эти ворсинки сохраняются только на стороне, обращенной к стенке матки. В этом месте из хориона и прилежащей к нему слизистой оболочки матки образуется новый орган — *плацента* (детское место). Плацента — орган, который связывает материнский организм с зародышем и обеспечивает его питание.

*Вторая неделя жизни зародыша* (эмбриобласта) характеризуется тем, что эмбриобласт разделяется на два слоя клеток зачатка зародыша, из которых образуется два пузырька (рис. 2). Из наружного слоя клеток зачатка зародыша, прилежащих к трофобласту, образуется *эктобластический (амниотический) пузырек*. Из внутреннего слоя клеток эмбриобласта образуется *энтобластический (желточный) пузырек*. Образование зародыша происходит из того участка эмбриобласта, где амниотический пузырек соприкасается с желточным. В этот период зародыш представляет собой двухслойную пластинку, состоящую из двух зародышевых листков: наружного (эктодермы) и внутреннего (энтодермы). На этой стадии уже определяются поверхности зародыша. Дорсальная поверхность (эктодерма) прилежит к амниотическому пузырьку, а вентральная (энтодерма) — к желточному. К концу 2-й недели развития зародыша его длина достигает 1,5 мм. В этот период зародышевый щиток в своей задней (каудальной) части утолщается. Здесь в дальнейшем начинают развиваться осевые органы (хорда, нервная трубка).

*Третья неделя жизни зародыша* является периодом формирования среднего зародышевого листка — *мезодермы*, образующейся из наружного зародышевого листка (эктодермы) и растающей между наружным и внутренним зародышевыми листками.

Из клеток мезодермы формируется клеточный тяж — *спинная струна (хорда)*. В конце 3-й недели развития у наружного зародышевого листка происходит активный рост клеток — образуется утолщенная *нервная пластинка*, а из нее — нервная трубка. Эктодерма смыкается над образовавшейся нервной трубкой и теряет с ней связь. В дальнейшем из нервной трубки развивается вся нервная система.



Изучая развитие человека, его индивидуальные и возрастные особенности, анатомия и другие дисциплины руководствуются научно обоснованной его возрастной периодизацией. Возрастная периодизация человека, учитывающая анатомические, физиологические и социальные факторы, была принята на VII конференции по проблемам возрастной морфологии, физиологии и биохимии (1965). В ней выделяется двенадцать возрастных периодов (табл. 1).

*Ранние стадии развития зародыша человека.* Для понимания индивидуальных особенностей строения тела человека необходимо познакомиться с развитием человеческого организма до его рождения, во внутриутробном периоде. Именно во внутриутробном периоде начинают формироваться индивидуальные черты внешнего и внутреннего строения человека, наличие которых определяется благодаря наследственности. На строение человека влияет также внешняя среда, в которой человек растет, развивается, учится, работает.

*Индивидуальное развитие*, или развитие в онтогенезе, происходит во все периоды жизни — от зачатия до смерти. В онтогенезе человека выделяются два периода: *до рождения (внутриутробный, пренатальный — от греч. pátos — рожденный)* и *после рождения (внеутробный, постнатальный)*.

Во внутриутробном периоде, от зачатия и до рождения, в течение 9 календарных месяцев зародыш (эмбрион) располагается в теле матери. В течение первых 8 недель происходят начальные процессы формирования органов, частей тела. Этот период получил название эмбрионального (зародышевого), а организм будущего человека — *эмбрион (зародыш)*. Начиная с 9-й недели, когда уже начали обозначаться основные внешние черты, организм называют плодом, а период — *плодным (фетальным — от греч. fetus — плод)*.

Таблица 1

Возрастные периоды жизни человека

ПЕРИОДЫ		ВОЗРАСТ
1.	Внутриутробный Эмбриональный Плодный	0-8 недель 9 недель – 9 месяцев
2.	Новорожденный	1-10 дней
3.	Грудной возраст	10 дней – 1 год
4.	Раннее детство	1-3 года
5.	Первое детство	4-7 лет
6.	Второе детство	8-12 лет (мальчики) 8-11 лет (девочки)
7.	Подростковый возраст	13-16 лет (мальчики) 12-15 лет (девочки)
8.	Юношеский возраст	17-21 лет (юноши) 16-20 лет (девушки)
9.	Зрелый возраст I период  II период	22-35 лет (мужчины) 21-35 лет (женщины) 36-60 лет (мужчины) 36-55 лет (женщины)
10.	Пожилой возраст	61-74 года (мужчины) 56-74 года (женщины)
11.	Старческий возраст	75-90 лет (мужчины и женщины)
12.	Долгожители	90 лет и старше

Развитие начинается с процесса оплодотворения (слияние сперматозоида и яйцеклетки), которое происходит в маточной трубе. Слившиеся половые клетки образуют новый одноклеточный зародыш — *зиготу*, обладающую всеми свойствами обеих половых клеток. С этого момента начинается развитие нового (дочернего) организма.

*Первая неделя развития зародыша* является периодом дробления (деления) зиготы на дочерние клетки (рис. 1). После оплодотворения в течение первых 3–4 дней зигота продвигается по маточной трубе в сторону полости матки и одновременно делится. В результате такого деления зиготы образуется многоклеточный пузырек — *бластула* с полостью внутри (от греч. *blastos* — росток). У этого пузырька выделяют два вида клеток: крупные и мелкие.

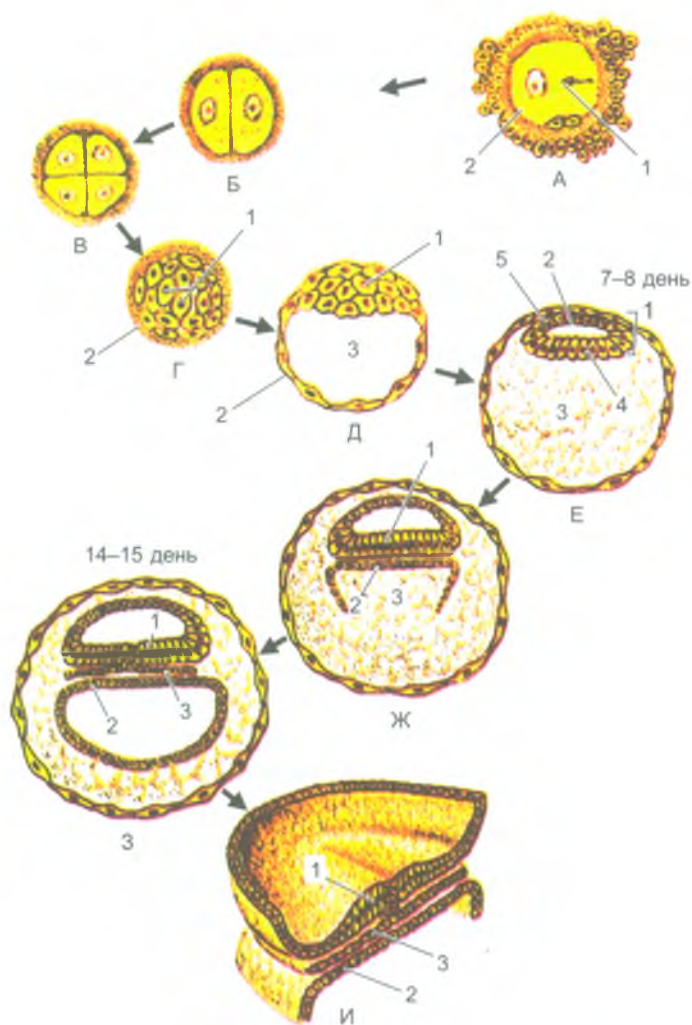


Рис. 1. Дробление зиготы и образование зародышевых листков  
(по R. Krstic с изменениями):

А — оплодотворение: 1 — сперматозоид; 2 — яйцеклетка. Б, В — дробление зиготы. Г — морулабластула: 1 — эмбриобласт; 2 — трофобласт. Д — бластоциста: 1 — эмбриобласт; 2 — трофобласт; 3 — полость амниона. Е — бластоциста: 1 — эмбриобласт; 2 — полость амниона; 3 — бластоцель; 4 — эмбриональная энтодерма; 5 — амниотический эпителий. Ж, З, И: 1 — эктодерма; 2 — энтодерма; 3 — мезодерма

Из мелких клеток формируются стенки пузырька — *трофобласт* (от греч. *tróphe* — питание), из которого в дальнейшем образуется внешний слой оболочек зародыша. Из более крупных клеток образуется скопление — *эмбриобласт* (зачаток зародыша), который располагается кнутри от трофобласта. Из эмбриобласта развивается тело зародыша. Между трофобластом и эмбриобластом скапливается небольшое количество жидкости. К концу 1-й недели развития беременности зародыш внедряется (имплантируется) в слизистую оболочку матки. Поверхностные клетки, образующие трофобласт, выделяют фермент, разрыхляющий поверхностный слой слизистой оболочки матки, которая уже подготовлена к внедрению в нее зародыша. Образующиеся выросты (ворсинки) трофобласта вступают в непосредственный контакт с кровеносными сосудами матки. Трофобласт превращается в питательную оболочку зародыша, получившую название хориона (ворсинчатой оболочки). Вначале хорион имеет ворсинки со всех сторон, затем эти ворсинки сохраняются только на стороне, обращенной к стенке матки. В этом месте из хориона и прилежащей к нему слизистой оболочки матки образуется новый орган — *плацента* (детское место). Плацента — орган, который связывает материнский организм с зародышем и обеспечивает его питание.

*Вторая неделя жизни зародыша* (эмбриобласта) характеризуется тем, что эмбриобласт разделяется на два слоя клеток зачатка зародыша, из которых образуется два пузырька (рис. 2). Из наружного слоя клеток зачатка зародыша, прилежащих к трофобласту, образуется *эктобластический (амниотический) пузырек*. Из внутреннего слоя клеток эмбриобласта образуется *энтобластический (желточный) пузырек*. Образование зародыша происходит из того участка эмбриобласта, где амниотический пузырек соприкасается с желточным. В этот период зародыш представляет собой двухслойную пластинку, состоящую из двух зародышевых листков: наружного (эктодермы) и внутреннего (энтодермы). На этой стадии уже определяются поверхности зародыша. Дорсальная поверхность (эктодерма) прилежит к амниотическому пузырьку, а вентральная (энтодерма) — к желточному. К концу 2-й недели развития зародыша его длина достигает 1,5 мм. В этот период зародышевый щиток в своей задней (каудальной) части утолщается. Здесь в дальнейшем начинают развиваться осевые органы (хорда, нервная трубка).

*Третья неделя жизни зародыша* является периодом формирования среднего зародышевого листка — *мезодермы*, образующейся из наружного зародышевого листка (эктодермы) и врастающей между наружным и внутренним зародышевыми листками.

Из клеток мезодермы формируется клеточный тяж — *спинная струна (хорда)*. В конце 3-й недели развития у наружного зародышевого листка происходит активный рост клеток — образуется утолщенная *нервная пластинка*, а из нее — нервная трубка. Эктодерма смыкается над образовавшейся нервной трубкой и теряет с ней связь. В дальнейшем из нервной трубки развивается вся нервная система.

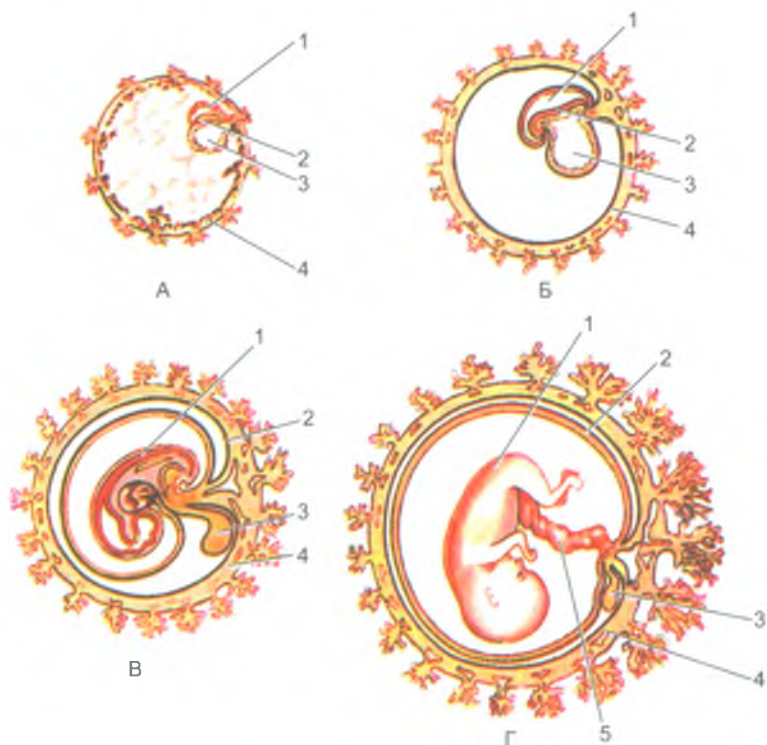


Рис. 2. Положение эмбриона человека и зародышевых оболочек на разных стадиях развития:

А — зародыш 2–3 нед. Б — зародыш 4 нед.: 1 — полость амниона; 2 — тело эмбриона; 3 — желточный мешок; 4 — трофобласт. В — зародыш 6 нед.; Г — плод 4–5 мес.: 1 — тело эмбриона (плода); 2 — амнион; 3 — желточный мешок; 4 — хорион; 5 — пупочный канатик

На четвертой неделе жизни зародыш начинает изгибаться в поперечном и продольном направлениях. Эктодерма покрывает тело зародыша со всех сторон. Из эктодермы в дальнейшем образуется эпидермис кожи и ее производные, эпителиальная выстилка ротовой полости, анального отдела прямой кишки, влагалища. Из мезодермы развиваются внутренние органы (кроме их эпителиального покрова и желез), сердце и сосуды, органы опорно-двигательного аппарата (кости, суставы, мышцы), собственно кожа.

Энтодерма, расположенная внутри тела зародыша, свертывается в трубку и образует зачаток будущей кишки. Узкое отверстие, сообщающее эмбриональную (первичную) кишку с желточным мешком, в дальнейшем превращается в пупочное кольцо. Из энтодермы образуется эпителий и все железы пищеварительной системы и дыхательных путей.

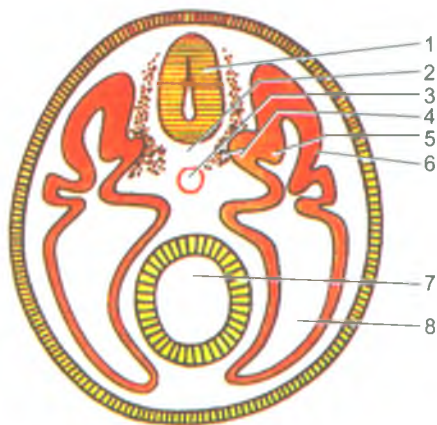


Рис. 3. Схема расположения органов у эмбриона. Поперечный разрез:  
1 — нервная трубка; 2 — хорда; 3 — аорта; 4 — склеротом; 5 — миотом; 6 — дерматом;  
7 — первичная кишка; 8 — полость тела (целом)

В течение 4-й недели развития зародыша продолжается его дифференцировка. Из мезодермы, расположенной по бокам от хорды и нервной трубки, образуются парные утолщенные выступы — *сомиты*, которые поsegmentно делятся на метамерные участки. Вентральная часть мезодермы остается цельной, на сегменты не подразделена. Она образует с каждой стороны от первичной кишки две пластинки несегментированной части мезодермы. Медиальная (висцеральная) пластинка прилежит к первичной кишке (энтодерме) и называется *спланхноплеврой*. Латеральная (наружная) пластинка прилежит к стенке тела зародыша, к эктодерме, она получила название *соматоплевры* (рис. 3). Из спланхно- и соматоплевры развивается эпителиальный покров (мезотелий) серозных оболочек (брюшины, плевры, перикарда), а также их собственная пластинка и подсерозная основа. Из мезенхимы спланхноплевры образуются также все слои пищеварительной трубки, кроме эпителия и желез, которые формируются из энтодермы. Пространство между медиальной и наружной пластинками несегментированной части мезодермы превращается в полость тела зародыша, которая подразделяется на брюшинную, плевральную и перикардиальную полость.

Из мезодермы на границе между сомитами и пластинками спланхноплевры образуются *нефротомы*, из которых в дальнейшем развиваются канальцы первичной почки, половые железы. Из сомитов дорсальной части мезодермы образуется три зачатка. Из медиального участка сомитов (*склеротома*) образуется скелетная ткань, дающая начало хрящам и костям осевого скелета — позвоночника. Латеральнее лежит *миотом*, из которого развивается скелетная мускулатура. В латеральной части сомита находится участок — *дерматом*, из ткани которого образуется соединительнотканная основа кожи — дерма.

В головном отделе зародыша, на каждой его стороне, из эктодермы (на 4-й неделе) формируются зачатки внутреннего уха (слуховые ямки, затем слуховые пузырьки) и будущий хрусталик глаза. В это время начинают формироваться висцеральные отделы головы, которые вокруг ротовой бухты образуют лобный и верхнечелюстные отростки. Кзади (каудальнее) этих отростков находятся контуры нижнечелюстной и подъязычной (гиоидной) висцеральных дуг.

На передней поверхности тела зародыша видны возвышения — сердечный, а за ним печеночный бугры. Углубление между этими буграми указывает на место образования поперечной перегородки — одного из зачатков диафрагмы. Каудальнее печеночного бугра находится брюшной стебелек, содержащий крупные кровеносные сосуды и соединяющий эмбрион с плацентой — пупочный канатик. Длина зародыша к концу 4-й недели равна 4–5 мм.

В период с 5-й по 8-ю неделю жизни эмбриона продолжается формирование его органов (органогенез) и тканей (гистогенез). Это время раннего развития сердца, легких, усложнения строения кишечной трубки, образования капсул органов чувств (органов зрения и слуха). Нервная трубка расширяется в головном отделе (будущий головной мозг). На 5-й неделе жизни зародыша длина зародыша равна 7,5 мм. На уровне нижних шейных и I грудного сегментов тела появляются плавникоподобные зачатки (почки) рук. На 6-й неделе развиваются зачатки ног. В это время длина тела зародыша равна 12–13 мм, заметны закладки наружного уха. На 6–7-й неделях образуются зачатки пальцев рук, а затем ног.

К концу 7-й недели длина зародыша достигает 19–20 мм, начинают формироваться веки. На 8-й неделе (длина зародыша 28–30 мм) заканчивается закладка органов зародыша. С 9-й недели, т. е. с начала 3-го мес., зародыш принимает вид человека и называется плодом. Длина тела зародыша достигает 40 мм.

Начиная с 3 мес. и в течение всего плодного периода происходит рост и дальнейшее развитие органов и частей тела. В это время начинается дифференцировка наружных половых органов. Закладываются ногти на пальцах. С конца 5 мес. (длина плода 24 см) становятся заметными брови и ресницы. На 7-м мес. (длина 37 см) открываются веки, начинает накапливаться жир в подкожной жировой клетчатке. На 10-м мес. (длина плода 51 см) ребенок рождается.

### Постнатальный онтогенез

Первые 10 дней после рождения называют периодом новорожденности. В это время ребенок питается молозивом (материнским молоком особого состава). Кроме этого, новорожденные только приспосабливаются к условиям внеутробной жизни.

Следующий период (*грудной возраст*) — продолжается до года. Во время грудного возраста наиболее интенсивно растут органы и части тела. Длина тела увеличивается от рождения до года в 1,5 раза, а масса тела даже утраивается.

Грудные дети быстрее растут в течение первого полугодия, чем во втором. В первый месяц ребенок начинает улыбаться, в 4 мес. пытается встать на ножки, в 6 мес. начинает ползать на четвереньках, в 8 мес. — делает попытки ходить, к году ребенок обычно ходит. С 6 месяцев начинают прорезываться первые молочные зубы.

*Период раннего детства* длится от 1 года до 4 лет. Ребенок продолжает быстро расти, однако темпы прироста длины и массы тела начинает уменьшаться. В конце второго года жизни заканчивается прорезывание молочных зубов. После 2 лет абсолютные и относительные величины годовичных приростов размеров тела быстро уменьшаются.

Начиная с 4 и до 7 лет у детей выделяют *период первого детства*. С 6 лет появляются первые постоянные зубы. Вначале прорезываются первые большие коренные зубы и медиальные резцы на нижней челюсти. Затем появляются латеральные резцы.

Возраст от 1 года до 7 лет называют также периодом нейтрального детства. В это время мальчики и девочки почти не отличаются друг от друга размерами и формами тела. Отличают их только первичные половые признаки.

*Период второго детства* у мальчиков длится с 8 до 12 лет, у девочек — с 8 до 11 лет. В это время начинают выявляться половые различия в размерах и форме тела, дети быстро растут в длину. Темпы роста у девочек выше, чем у мальчиков. Половое созревание у девочек также начинается в среднем на два года раньше. Последовательность появления вторичных половых признаков довольно постоянная. У девочек вначале формируются грудные железы, затем появляются волосы на лобке, а потом в подмышечных впадинах. Матка и влагалище развиваются одновременно с формированием грудных желез. В меньшей степени в этот период процесс полового созревания выражен у мальчиков. Лишь к концу периода второго детства у них начинается ускоренный рост яичек, мошонки, а затем — полового члена.

Следующий *период (подростковый)* — называют также периодом полового созревания, или пубертатным периодом. Этот период продолжается у мальчиков с 13 до 16 лет, у девочек — с 12 до 15 лет. В период полового созревания наблюдается дальнейшее увеличение скоростей роста (пубертатный скачок). Быстро растут все размеры тела. Особенно велика скорость роста у мальчиков, в результате чего в 13–14 лет они обгоняют девочек по длине тела. В подростковый период быстро формируются вторичные половые признаки. У девочек продолжается развитие грудных желез, наблюдается рост волос на лобке и в подмышечных впадинах. Наиболее четким признаком полового созревания женского организма является первая менструация.

В подростковый период наблюдается быстрое половое созревание у мальчиков. К 13 годам у них происходит изменение (мутация) голоса, появляются волосы на лобке. В 14 лет у мальчиков растут волосы в подмышечных впадинах, а также появляются первые поллюции (непроизвольные извержения спермы).



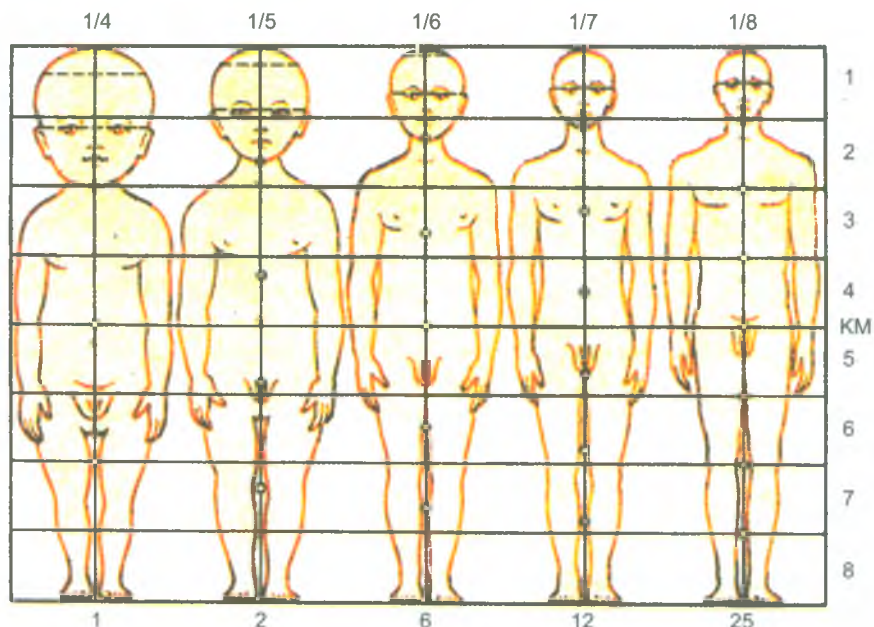


Рис. 4. Изменение пропорций тела человека в процессе роста (по А. Андронеску, 1970):

КМ — средняя линия; по вертикальной оси справа цифрами показано соответствие отделов тела детей и взрослых, по верхней горизонтальной оси — отношение длины головы к длине тела

*Юношеский возраст* продолжается у девушек от 17 до 20 лет, а у юношей — от 18 до 21 года. В этот период, в основном, заканчивается рост и формирование организма, размеры тела и его частей достигают окончательной величины.

В юношеском возрасте завершается формирование половой системы. Устанавливаются овуляторные циклы у женщин и выработка спермы у мужчин.

В *зрелом возрасте* форма и строение тела изменяются мало. Между 30–50 годами длина тела остается постоянной, а затем постепенно начинает уменьшаться. В *пожилом и старческом возрастах* (после 56 лет у женщин и 60 лет у мужчин) происходят постепенные инволютивные изменения организма.

*Индивидуальные различия* в процессе роста и развития тела человека могут варьировать в широких пределах.

Пропорции тела зависят от возраста человека и от его пола (рис. 4). Длина тела и ее возрастные изменения, как правило, индивидуальны. Так, например, различия в длине новорожденных при нормальной по срокам беременности лежат в пределах 49–54 см. Наибольший прирост длины тела у детей наблюдается на первом году жизни. В периоде от одного года до 10 лет средний годовой прирост тела составляет от 5 до 10,5 см. С 9-летнего возраста

начинают появляться половые различия в скорости роста. Масса тела до 20–25 лет увеличивается, а затем остается стабильной. После 60 лет масса тела, как правило, начинает постепенно уменьшаться, главным образом за счет атрофических изменений в тканях и уменьшения содержания в них воды. Общая масса тела складывается из ряда компонентов: массы скелета, мускулатуры, жировой клетчатки, внутренних органов и кожи. У мужчин средняя масса тела колеблется в пределах 52–75 кг, у женщин — 47–70 кг.

За последние 100–150 лет отмечается заметное ускорение соматического развития и физического созревания детей и подростков — акселерация (от лат. *acceleratio* — ускорение). Акселерация характеризуется сложным комплексом взаимосвязанных морфологических, физиологических и психических явлений. За прошедшие 100 лет длина тела стала больше, в среднем, на 8 см, ускорилось половое созревание. При этом изменения в процессе акселерации у мужчин выражены сильнее, чем у женщин.

В анатомии человека на основании вычисления пропорций тела выделяют три основных типа телосложения: мезоморфный, брахиморфный и долихоморфный. К *мезоморфному типу телосложения (нормостеники)* были отнесены те люди, чьи анатомические особенности приближаются к усредненным параметрам нормы (с учетом возраста и пола). Лица *брахиморфного типа телосложения (гиперстеники)* отличаются преобладанием поперечных размеров, хорошо развитой мускулатурой, имеют не очень высокий рост. Лица *долихоморфного типа телосложения (астеники)* отличаются преобладанием продольных размеров, относительно более длинными конечностями, слабым развитием мышц и жира, узкими костями. В табл. 2 приведены размеры и масса тела у людей разного возраста.

Таблица 2

Длина, масса и площадь поверхности тела  
в различные возрастные периоды постнатального онтогенеза человека  
(Никитюк Б. А., Чтецов В. П., 1990)

Показатели	Возрастной период (пол: м – мужской, ж – женский)											
	Новорожденные		10 лет		14 лет		18 лет		22 года		24-60 лет	
	м	ж	м	ж	м	ж	м	ж	м	ж	м	ж
Длина тела, см	50,8	50,0	136,3	137,3	157,0	157,3	172,3	161,8	174,7	162,7	174,5	162,6
Масса тела, кг	3,5	3,4	32,9	31,8	46,1	49,1	67,6	56,8	71,8	57,3	71,7	56,7
Площадь поверхностей тела, см <sup>2</sup>	2200	2200	9610		12290		15850		17255		18000	16000

Вопросы для повторения и самоконтроля

1. Какие периоды выделяют у внутриутробного развития человека?
2. Когда и из каких клеток образуется эмбриобласт и трофобласт? Что собой представляют эти структуры?
3. Какое образование называют несегментированной частью мезодермы? Что из нее образуется?
4. Какие органы развиваются из энтодермы, мезодермы, эктодермы?
5. Какие органы зародыша называют осевыми? Когда и из чего они образуются?
6. Какие возрастные периоды выделяют у человека после рождения (в постнатальном онтогенезе)?
7. Приведите характеристики возрастных особенностей подросткового и юношеского возрастов.
8. Расскажите о пропорциях тела и типах телосложения человека.

Организм человека представляет собой сложно устроенную систему, выполняющую многочисленные и разнообразные функции. Человек состоит из клеток, тканей и органов. Органы, построенные из тканей, образуют системы и аппараты органов, которые формируют целостный человеческий организм. В основе организма, его органов и тканей лежат клетки.

## Клетки, их строение и функции

*Клетка* — это наименьшая структурная и функциональная единица живого организма. Она активно реагирует на раздражения, выполняет функции роста и размножения, передачи генетической информации потомкам, приспособления к окружающей среде.

В организме взрослого человека насчитывают около 200 типов клеток, которые различаются между собой формой, строением, химическим составом и характером обмена веществ. Клетки взаимосвязаны друг с другом и, представляя отдельные структурные единицы, входят в состав тканей. У клеток выделяют цитолемму, цитоплазму и ядро (рис. 5).

*Цитолемма* — это оболочка (клеточная мембрана), отделяющая содержимое клетки от внешней (внеклеточной) среды. Цитолемма не только ограничивает клетку снаружи, но и обеспечивает ее непосредственную связь с внешней средой. Цитолемма выполняет также защитную, транспортную функции, воспринимает воздействия внешней среды. Через цитолемму различные молекулы (частицы) проникают внутрь клетки и выходят из клетки в окружающую среду. Цитолемма состоит из липидов и белковых молекул, которые удерживаются вместе с помощью сложных межмолекулярных взаимодействий. Благодаря этим взаимодействиям поддерживается структурная целостность мембраны.

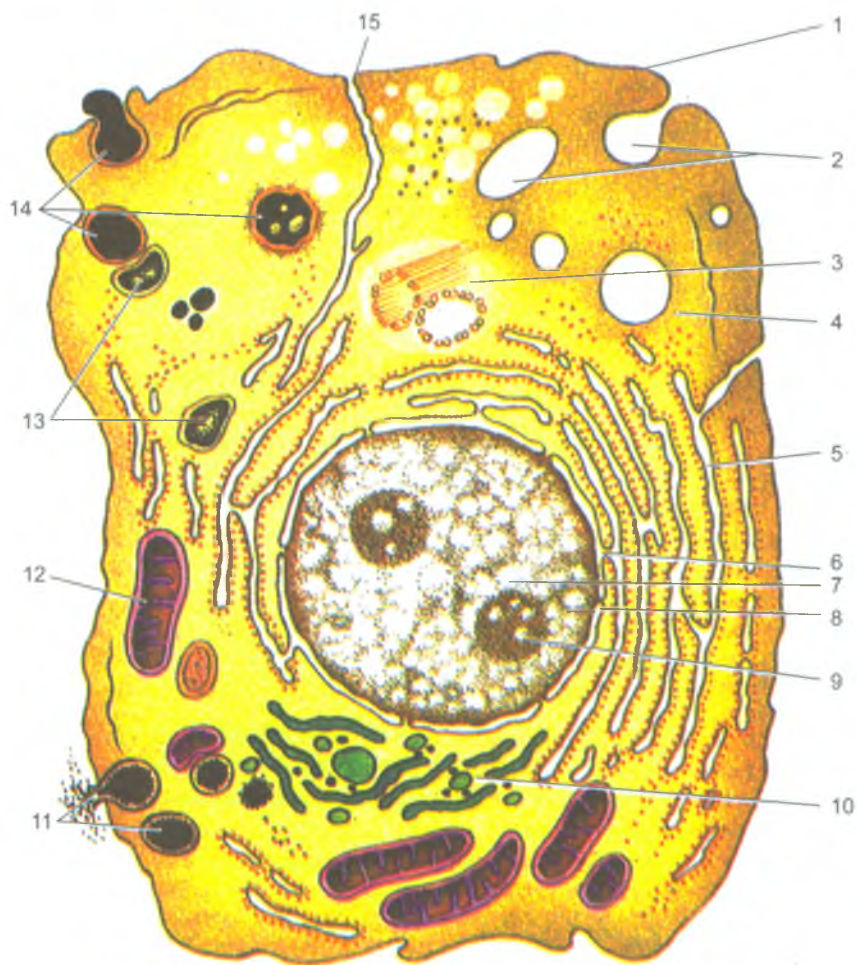


Рис. 5. Ультрамикроскопическое строение клетки:

1 — цитолемма (цитоплазматическая мембрана); 2 — пиноцитозные пузырьки; 3 — centrosома (клеточный центр, цитоцентр); 4 — гиалоплазма; 5 — зернистая эндоплазматическая сеть; 6 — связь перинуклеарного пространства с полостями эндоплазматической сети (ядерная пора); 7 — ядро; 8 — перинуклеарное пространство; 9 — ядрышко; 10 — внутриклеточный сетчатый аппарат (комплекс Гольджи); 11 — секреторные вакуоли; 12 — митохондрия; 13 — лизосомы; 14 — стадии фагоцитоза; 15 — связь цитолеммы с мембранами эндоплазматической сети

Одной из важнейших функций цитолеммы является транспортная функция. Цитолемма обеспечивает поступление в клетку питательных и энергетических материалов, выведение из клетки продуктов обмена и биологически активных веществ (секретов), регулирует прохождение в клетку и из клетки различных ионов.

Рецепторные функции цитолеммы осуществляются благодаря большому количеству чувствительных образований — рецепторов, имеющих на поверхности клеточной мембраны. Рецепторы воспринимают воздействия различных химических и физических раздражителей. Существуют рецепторы, распознающие гормоны, медиаторы, антигены, различные белки.

*Межклеточные соединения* образованы в зонах контактов цитолеммы рядом расположенных клеток. Они обеспечивают передачу химических и электрических сигналов от одной клетки к другой и участвуют во взаимоотношениях клеток друг с другом. Выделяют простые, плотные, щелевидные и другие соединения.

В соответствии с функцией межклеточные соединения объединяют в три группы. Это запирающие соединения, прикрепительные и коммуникационные контакты. *Запирающие соединения* скрепляют клетки очень плотно, делают невозможным прохождение через них даже небольших по размерам молекул. *Прикрепительные контакты* механически соединяют клетки с соседними клетками или внеклеточными структурами. *Коммуникационные контакты* клеток обеспечивают передачу химических и электрических сигналов. Основными типами коммуникационных контактов являются щелевые контакты, синапсы.

Цитоплазма располагается под цитолеммой клетки, в ней выделяют гомогенную, полужидкую часть — *гиалоплазму* и находящиеся в ней *органеллы* и *включения*.

*Гиалоплазма* (от греческого — *hyalinos* — прозрачный) представляет собой сложную коллоидную систему, которая заполняет пространство между клеточными органеллами. Гиалоплазма объединяет различные структуры клетки, обеспечивает их химическое взаимодействие и образует внутреннюю среду клетки. Основной частью гиалоплазмы является вода (до 90%). В гиалоплазме синтезируются белки, необходимые для жизнедеятельности и функций клетки. В гиалоплазме находятся энергетические запасы в виде молекул аденозинтрифосфорной кислоты (АТФ), жировые включения, откладывается гликоген. В гиалоплазме располагаются органеллы (структуры общего назначения), которые имеются во всех клетках, и непостоянные образования — цитоплазматические включения.

*Органеллы* — это постоянные структуры клетки, выполняющие жизненно важные функции. Различают органеллы мембранные и немембранные. *Мембранные органеллы* — это одиночные или соединенные друг с другом участки

цитоплазмы, отграниченные от гиалоплазмы мембранами. К мембранным органеллам относят эндоплазматическую сеть, внутренний сетчатый аппарат (комплекс Гольджи), митохондрии, лизосомы, пероксисомы.

*Эндоплазматическая сеть* представляет собой группы пузырьков или трубочек, стенками которых служат мембраны толщиной 6–7 нм. Располагаются эти структуры в виде сети. Эндоплазматическая сеть неоднородна по своему строению. Выделяют два типа эндоплазматической сети — зернистую и незернистую (гладкую). У зернистой эндоплазматической сети на мембранах трубочек располагается множество мелких округлых телец — рибосом. Мембраны незернистой эндоплазматической сети на своей поверхности рибосом не имеют. Основная функция зернистой эндоплазматической сети — участие в синтезе белка. На мембранах незернистой эндоплазматической сети происходит синтез липидов и полисахаридов.

*Внутренний сетчатый аппарат* (комплекс Гольджи) обычно располагается возле клеточного ядра. Он состоит из уплощенных овоидной формы пузырьков (цистерн), окруженных мембраной. Рядом с цистернами находится множество мелких пузырьков. Комплекс Гольджи участвует в накоплении продуктов, синтезированных в эндоплазматической сети, и выведении образовавшихся веществ за пределы клетки. Комплекс Гольджи обеспечивает также формирование клеточных лизосом и пероксисом.

*Лизосомы* представляют собой шаровидные мешочки (диаметром 0,2–0,4 мкм), наполненные активными химическими веществами в виде гидролитических ферментов (гидролаз), расщепляющих белки, углеводы, жиры и нуклеиновые кислоты, а также переваривающих частицы погибших клеток.

*Пероксисомы* — это небольшие, овальной формы пузырьки размерами 0,3–1,5 мкм, содержащие фермент каталазу, разрушающую перекись водорода, которая образуется в клетке в результате окислительного дезаминирования аминокислот.

*Митохондрии* являются энергетическими станциями клетки. Митохондрии, в отличие от других органелл, отграничены от гиалоплазмы не одной, а двумя мембранами. Наружная мембрана имеет ровные контуры, а внутренняя мембрана окружает содержимое митохондрии и образует многочисленные складки — гребни (кристы). Основной функцией митохондрии является окисление органических соединений и использование освобожденной энергии для синтеза АТФ (аденозинтрифосфорной кислоты).

К *немембранным органеллам* клетки относятся опорный аппарат клетки, включающий микрофиламенты, микротрубочки, клеточный центр и рибосомы.

*Опорный аппарат*, или цитоскелет клетки, придает клетке способность сохранять определенную форму, а также выполнять направленные движения. Цитоскелет образуют белковые нити, которые пронизывают всю цитоплазму клетки, заполняя пространство между ядром и цитолеммой.

*Микрофиламенты* представляют собой белковые нити толщиной 5–7 нм, расположенные преимущественно в периферических отделах цитоплазмы. В состав микрофиламентов входят сократительные белки актин и миозин.

*Микротрубочки* имеют форму полых цилиндров диаметром около 24 нм, состоящих из белка тубулина. Микротрубочки являются основными структурными и функциональными элементами ресничек и жгутиков. Микротрубочки обеспечивают подвижность ресничек и жгутиков, являющихся выростами некоторых клеток (эпителия дыхательных путей и других органов), а также участвуют в движениях клетки.

*Клеточный центр* (цитоцентр) представляет собой центриоли и окружающее их плотное вещество — центросферу в виде бесструктурного ободка с радиарно ориентированными фибриллами. Располагается клеточный центр возле ядра клетки. Обычно в неделящейся клетке имеется две центриоли, которые располагаются под углом друг к другу и образуют диплосому. При подготовке клетки к делению центриоли удваиваются, так что в клетке перед делением обнаруживается уже четыре центриоли. Центриоли и центросфера в делящихся клетках участвуют в формировании веретена деления и располагаются в его полюсах.

*Рибосомы* имеют вид гранул размерами 15–35 нм. В их состав входят белки и молекулы РНК примерно в равных отношениях. Располагаются рибосомы в цитоплазме свободно или они фиксированы на мембранах зернистой эндоплазматической сети. При этом рибосомы участвуют в синтезе молекул белка. Рибосомы укладывают аминокислоты в цепи в строгом соответствии с генетической информацией, заключенной в ДНК. Наряду с одиночными рибосомами в клетках имеются рибосомы, образующие комплексы (полисомы, полирибосомы).

*Включения* в цитоплазме появляются и исчезают в зависимости от функционального состояния клетки. Включения в цитоплазме накапливаются в виде капель, гранул, кристаллов. Различают включения трофические, секреторные и пигментные. К трофическим включениям относят гранулы гликогена в клетках печени, белковые гранулы в яйцеклетках, капли жира в жировых клетках. Эти включения служат запасами питательных веществ, которые накапливает клетка. Секреторные включения образуются в клетках железистого эпителия в процессе их жизнедеятельности. Эти включения содержат биологически активные вещества, накапливаемые в клетках в виде секреторных гранул. Пигментные включения могут быть эндогенного происхождения, образовавшиеся в самом организме (гемоглобин, липофусцин, меланин) или экзогенного (красители и др.).

**Клеточное ядро** содержит генетическую (наследственную) информацию, регулирует белковый синтез. Генетическая информация находится в молекулах дезоксирибонуклеиновой кислоты (ДНК). При делении клетки эта информация передается в равных количествах дочерним клеткам. В ядре имеется собственный аппарат белкового синтеза, ядро контролирует синтетические процессы в цитоплазме. На молекулах ДНК воспроизводятся различные виды рибонуклеиновой кислоты: информационной, транспортной, рибосомной.



*Микротрубочки* имеют форму полых цилиндров диаметром около 24 нм, состоящих из белка тубулина. Микротрубочки являются основными структурными и функциональными элементами ресничек и жгутиков. Микротрубочки обеспечивают подвижность ресничек и жгутиков, являющихся выростами некоторых клеток (эпителия дыхательных путей и других органов), а также участвуют в движениях клетки.

*Клеточный центр* (цитоцентр) представляет собой центриоли и окружающее их плотное вещество — центросферу в виде бесструктурного ободка с радиарно ориентированными фибриллами. Располагается клеточный центр возле ядра клетки. Обычно в неделящейся клетке имеется две центриоли, которые располагаются под углом друг к другу и образуют диплосому. При подготовке клетки к делению центриоли удваиваются, так что в клетке перед делением обнаруживается уже четыре центриоли. Центриоли и центросфера в делящихся клетках участвуют в формировании веретена деления и располагаются в его полюсах.

*Рибосомы* имеют вид гранул размерами 15–35 нм. В их состав входят белки и молекулы РНК примерно в равных отношениях. Располагаются рибосомы в цитоплазме свободно или они фиксированы на мембранах зернистой эндоплазматической сети. При этом рибосомы участвуют в синтезе молекул белка. Рибосомы укладывают аминокислоты в цепи в строгом соответствии с генетической информацией, заключенной в ДНК. Наряду с одиночными рибосомами в клетках имеются рибосомы, образующие комплексы (полисомы, полирибосомы).

*Включения* в цитоплазме появляются и исчезают в зависимости от функционального состояния клетки. Включения в цитоплазме накапливаются в виде капель, гранул, кристаллов. Различают включения трофические, секреторные и пигментные. К трофическим включениям относят гранулы гликогена в клетках печени, белковые гранулы в яйцеклетках, капли жира в жировых клетках. Эти включения служат запасами питательных веществ, которые накапливает клетка. Секреторные включения образуются в клетках железистого эпителия в процессе их жизнедеятельности. Эти включения содержат биологически активные вещества, накапливаемые в клетках в виде секреторных гранул. Пигментные включения могут быть эндогенного происхождения, образовавшиеся в самом организме (гемоглобин, липофусцин, меланин) или экзогенного (красители и др.).

**Клеточное ядро** содержит генетическую (наследственную) информацию, регулирует белковый синтез. Генетическая информация находится в молекулах дезоксирибонуклеиновой кислоты (ДНК). При делении клетки эта информация передается в равных количествах дочерним клеткам. В ядре имеется собственный аппарат белкового синтеза, ядро контролирует синтетические процессы в цитоплазме. На молекулах ДНК воспроизводятся различные виды рибонуклеиновой кислоты: информационной, транспортной, рибосомной.

Ядро имеет обычно шаровидную или яйцевидную форму. В некоторых клетках (лейкоцитах, например) ядро имеет бобовидную, палочковидную или сегментированную форму. Ядро неделящейся клетки (интерфазное) состоит из оболочки, нуклеоплазмы (кариоплазмы), хроматина и ядрышка.

*Ядерная оболочка* (кариотека) отделяет содержимое ядра от цитоплазмы клетки и регулирует транспорт веществ между ядром и цитоплазмой. Ядерная оболочка состоит из наружной и внутренней мембран, разделенных узким перинуклеарным пространством. Наружная ядерная мембрана непосредственно соприкасается с цитоплазмой клетки, с мембранами цистерн эндоплазматической сети. Ядерная оболочка имеет ядерные поры, закрытые сложно устроенной диафрагмой, образованной соединенными между собой белковыми гранулами. Через ядерные поры осуществляется обмен веществ между ядром и цитоплазмой клетки. Из ядра в цитоплазму выходят молекулы РНК и субъединицы рибосом, а в ядро поступают белки, нуклеотиды.

Под ядерной оболочкой находится *нуклеоплазма* (кариоплазма), имеющая гомогенное строение, и *ядрышко*. В нуклеоплазме неделящегося ядра, в его ядерном белковом матриксе, находятся гранулы (глыбки) и разрыхленные структуры хроматина. Во время деления клетки хроматин уплотняется, конденсируется, образует хромосомы. Особенности строения, количество и размеры хромосом называют кариотипом. Нормальный кариотип человека включает 22 пары соматических хромосом (аутосом) и одну неоднородную пару половых хромосом (XX или XY). Соматические клетки человека (диплоидные) имеют удвоенное число хромосом — 46. Половые клетки содержат гаплоидный (одинарный) набор — 23 хромосомы. Поэтому в половых клетках ДНК в два раза меньше, чем в соматических клетках.

Хроматин неделящегося ядра и хромосомы делящегося имеют одинаковый химический состав. И хроматин, и хромосомы состоят из молекул дезоксирибонуклеиновой кислоты (ДНК), связанной с рибонуклеиновой кислотой (РНК) и белками.

Наследственная информация в молекулах ДНК записана в линейной последовательности расположения ее нуклеотидов. Элементарной частицей наследственности является ген. Ген — это участок ДНК, имеющий определенную последовательность расположения нуклеотидов. Каждый нуклеотид отвечает за синтез одного определенного специфического белка.

*Ядрышко*, одно или несколько, имеется во всех неделящихся клетках. Оно имеет вид интенсивно окрашивающегося округлого тельца. Ядрышко состоит из множества переплетающихся нитей РНК толщиной 5 нм и зерен диаметром около 15 нм, представляющих собой частицы рибонуклеопротеидов (РНП) — предшественников рибосомных субъединиц. В ядрышке образуются рибосомы.

*Химический состав клетки.* Все клетки в организме человека схожи по химическому составу, в них входят как неорганические, так и органические вещества. В состав неорганических веществ клетки входит более 80 химических

элементов. Основными элементами являются углерод, водород, азот, кислород, фосфор и сера, на долю которых приходится около 90% общей массы клетки. Химические элементы находятся в клетке в виде различных соединений.

Первое место среди веществ клетки занимает вода, которая составляет около 70% клеточной массы. Большинство реакций, протекающих в клетке, происходит в водной среде. Многие вещества поступают в клетку и выводятся из клетки в состоянии раствора. Благодаря наличию воды клетка сохраняет свой объем и упругость. К *неорганическим веществам* клетки, кроме воды, относятся соли. Для процессов жизнедеятельности клетки наиболее важны катионы  $K^+$ ,  $Na^+$ ,  $Ca^{+2}$ , а также анионы —  $H_2PO_4^-$ ,  $Cl^-$ ,  $HCO_3^-$ . Концентрация катионов и анионов внутри клетки и вне ее различная. Так, внутри клетки всегда довольно высокая концентрация ионов калия и низкая — ионов натрия. В окружающей клетку среде, в тканевой жидкости, меньше ионов калия и больше ионов натрия. У живой клетки эти различия в концентрациях ионов калия и натрия между внутриклеточной и внеклеточной средами сохраняют постоянство.

*Органические вещества* клетки относятся преимущественно к соединениям углерода, в состав которых входят атомы водорода, азота и кислорода. Большинство органических соединений, входящих в состав клетки, образуют молекулы больших размеров, получивших название макромолекул (греч. makros — большой). Такие молекулы состоят из повторяющихся сходных по структуре и связанных между собой соединений — мономеров (греч. monos — один). Образованная мономерами макромолекула называется полимером (греч. poly — много).

Основную массу цитоплазмы и ядра клетки составляют *белки*. В состав всех белков входят атомы водорода, кислорода и азота. Во многие белки входят, кроме того, атомы серы, фосфора. Существует огромное количество различных белков, построены они из аминокислот. В клетках и тканях животных и растительных организмов встречается свыше 170 аминокислот.

К числу важнейших аминокислот относятся аланин, глутаминовая и аспаргиновая кислоты, пролин, лейцин, цистеин. Соединения аминокислот друг с другом называют пептидными связями. Образовавшиеся соединения аминокислот называют пептидами. Пептид из двух аминокислот называется дипептидом, из трех аминокислот — трипептидом, из многих аминокислот — полипептидом. В состав большинства белков входит 300–500 аминокислот. Имеются и крупные белки, состоящие из 1500 и более аминокислот. Белки обеспечивают строительную, двигательную, транспортную, защитную, энергетическую функции клеток.

Входящие в состав клеток *углеводы* также являются органическими веществами. В состав углеводов входят атомы углерода, кислорода и водорода. Различают простые и сложные углеводы. Простые углеводы называются моносахаридами. Сложные углеводы — это полисахариды.

*Липиды* состоят из тех же химических элементов, что и углеводы — углерода, водорода и кислорода. Липиды не растворяются в воде. Самые распространенные липиды — это жиры, являющиеся источником энергии. При расщеплении жиров выделяется в два раза больше энергии, чем при расщеплении углеводов. Липиды гидрофобны (не растворяются в воде) и поэтому входят в состав клеточных мембран.

В состав клеток входят нуклеиновые кислоты — ДНК и РНК, которые представляют собой последовательно соединенные друг с другом нуклеотиды. Нуклеотид — это химическое соединение в виде спирали, состоящее из одной молекулы сахара и одной молекулы органического основания. Каждая молекула дезоксирибонуклеиновой кислоты (ДНК) представляет собой две спирали, закрученные одна вокруг другой. Каждая цепь является полимером, мономером которого служат нуклеотиды. Каждый нуклеотид содержит одно из четырех оснований — аденин, цитозин, гуанин или тимин.

*Ферменты* являются ускорителями реакций в живых клетках. В отсутствие ферментов реакции органических соединений протекают медленно. Ферменты, расщепляющие углеводы, называются сахаразами, отщепляющие водород — дегидрогеназами, расщепляющие жиры — липазами.

*Функции клетки.* Каждая клетка обладает всеми признаками живой материи. Это обмен веществ, способность реагировать на внешние воздействия (раздражимость), возбудимость, размножение (способность к самовоспроизведению и передаче генетической информации), рост, регенерация (восстановление), приспособление (адаптация).

*Обмен веществ* в живой клетке происходит с поглощением веществ из окружающей среды и выделением в окружающую среду продуктов своей жизнедеятельности. Все реакции, протекающие в клетке, можно подразделить на две группы: анаболические и катаболические. Анаболические реакции (ассимиляция) — это синтез крупных молекул из более мелких и простых. Для этих процессов необходима затрата энергии. Из поступающих в клетку глюкозы, аминокислот, органических кислот и нуклеотидов в клетке непрерывно синтезируются белки, углеводы, липиды и нуклеиновые кислоты. Из этих веществ формируются мембраны клетки, ее органеллы и другие структуры. Вещества, поступившие в клетку, участвуют в биосинтезе, в образовании веществ, необходимых для жизнедеятельности, функций клетки. Катаболическими называют реакции распада более сложных соединений на более простые, это реакции разрушения.

*Раздражимость* клетки — это способность ее активно отвечать на внешние и внутренние воздействия. Отвечают клетки на воздействие или изменением обмена веществ, или сокращением, или образованием нервных импульсов и т.д. Факторы, вызывающие изменения функций клетки, называют раздражителями. Одной из форм реакций клеток в ответ на действие раздражителей

является возбуждение. Возбуждение — это сложная биологическая реакция, обязательным признаком которой является изменение мембранного потенциала. При этом в клетках между двумя поверхностями цитоплазматической мембраны поддерживается разность потенциалов, т.е. электрический заряд. У всех клеток внутренняя поверхность цитоплазматической мембраны заряжена отрицательно по отношению к внешней поверхности. Разность потенциалов между наружной и внутренней поверхностями мембраны у клетки, находящейся в покое, называют мембранным потенциалом, или потенциалом покоя. При возбуждении в клетках изменяется скорость анаболических и катаболических реакций и выполняются специфические, свойственные им функции. Железистые клетки образуют и выделяют секреты, мышечные — сокращаются, нервные клетки образуют нервные импульсы.

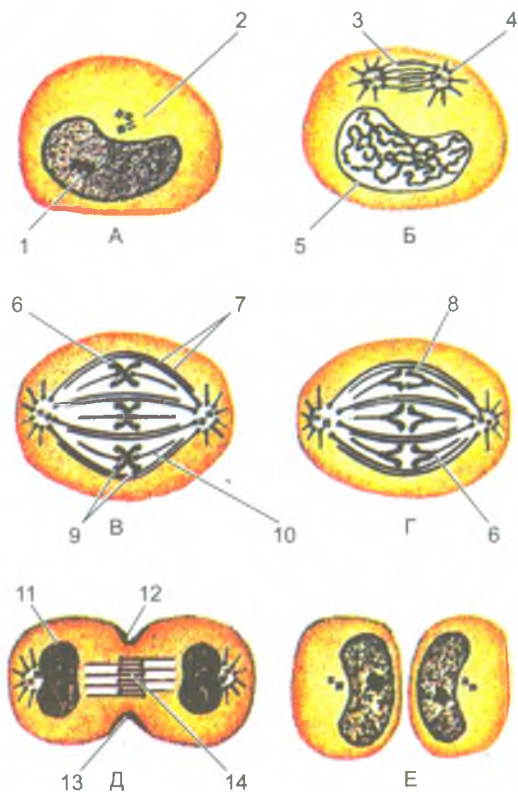
### Размножение (деление) клеток. Клеточный цикл

Рост человеческого организма, увеличение числа клеток, их размножение происходит путем деления клеток. Основными способами деления клеток в человеческом организме являются митоз и мейоз.

*Митотическое деление клеток (митоз)* ведет к увеличению числа клеток, к росту организма. Таким способом обеспечивается обновление клеток при их износе, старении, гибели. Благодаря митотическому делению дочерние клетки получают набор хромосом, идентичный материнскому. Процессы, которые происходят в клетке при подготовке клетки к делению и во время деления, называют *клеточным циклом*. В клеточном цикле выделяют подготовку клетки к делению (интерфазу) и митоз (процесс деления клетки).

*Митоз* (от греч. *mitos* — нить) представляет собой период, когда материнская клетка разделяется на две дочерние. Митотическое деление клеток, которое длится от 30 минут до 3 часов, приводит к равномерному распределению структур клетки, ее ядерного вещества (хроматина) между двумя дочерними клетками. Митоз подразделяют на профазу, метафазу, анафазу, телофазу (рис. 6).

*Мейоз* наблюдается у половых клеток. В результате их деления образуются новые клетки с одинарным (гаплоидным) набором хромосом, что важно для передачи генетической информации. При слиянии мужской половой клетки — сперматозоида и женской — яйцеклетки (при оплодотворении) набор хромосом удваивается, становится полным, двойным (диплоидным). При мейозе происходит два последовательных (митотических) деления клеток, из одного ядра образуется четыре дочерних. В каждом новом ядре содержится вдвое меньше хромосом, чем в материнском ядре. В результате из двойного (диплоидного) числа хромосом ( $2n$ ) образуется одинарный (гаплоидный) набор ( $1n$ ). Мейоз происходит только при делении половых клеток.



**Рис. 6.** Стадии митоза.

Показаны конденсация хроматина с образованием хромосом, образование веретена деления и равномерное распределение хромосом и центриолей по двум дочерним клеткам:

А — интерфаза; Б — профаза; В — метафаза; Г — анафаза; Д — телофаза; Е — поздняя телофаза (по А. Хэму, Д. Кормаку, 1982, с изменениями). 1 — ядрышко; 2 — центриоли; 3 — веретено деления; 4 — звезда; 5 — ядерная оболочка; 6 — кинетохор; 7 — непрерывные микротрубочки; 8, 9 — хромосомы; 10 — хромосомные микротрубочки; 11 — формирование ядра; 12 — борозда деления; 13 — пучок актиновых нитей; 14 — остаточное (срединное) тельце

## Вопросы для повторения и самоконтроля

1. Назовите основные структурные элементы клетки.
2. Какими свойствами обладает клетка как элементарная единица живого?
3. Что такое органеллы клетки? Расскажите о классификации органелл.
4. Дайте определение включениям. Приведите примеры.
5. Назовите известные вам химические элементы, входящие в состав клеток.
6. Из каких элементов состоит ядро клетки, какие функции оно выполняет?
7. Что такое клеточный цикл, какие периоды (фазы) в нем выделяют?
8. Что такое мейоз, чем он отличается от митоза?

## Ткани

Клетки и их производные (волокна и межклеточное вещество) объединяются в ткани.

**Ткань** — это совокупность клеток и межклеточного вещества, имеющих общее происхождение, строение и функции. По морфологическим и функциональным признакам в организме человека выделяют четыре типа тканей: эпителиальную, соединительную, мышечную и нервную.

### Эпителиальная ткань

**Эпителий** эпителиальной ткани образует поверхностные слои кожи, покрывает слизистую оболочку полых органов пищеварительной, дыхательной систем и мочеполового аппарата, поверхность серозных оболочек, а также образует крупные и малые железы. В связи с этим выделяют покровный эпителий и железистый эпителий.

*Покровный эпителий* располагается на поверхности тела и его слизистых оболочек и отделяет внутреннюю среду организма от внешней, защищает организм от внешних воздействий. Этот эпителий выполняет также функции обмена веществ между организмом и внешней средой. Покровный эпителий кожи и слизистых оболочек образует сплошной пласт, состоящий из плотно прилегающих друг к другу клеток. Эпителиальные клетки соединены друг с другом с помощью различных видов контактов и всегда лежат на базальной мембране, которая отделяет эпителиальные клетки от подлежащей ткани.

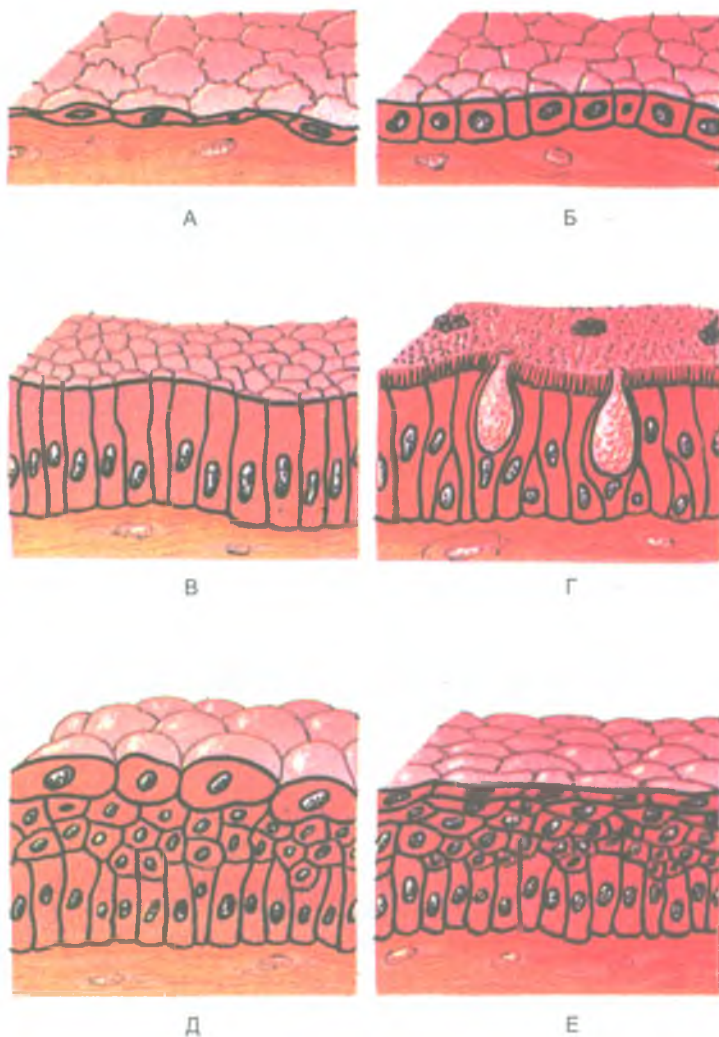


Рис. 7. Строение эпителиальной ткани:

А — простой плоский (сквамозный) эпителий (мезотелий); Б — простой кубический эпителий; В — простой столбчатый эпителий; Г — реснитчатый эпителий; Д — переходный эпителий; Е — неороговевающий многослойный (плоский) сквамозный эпителий



Питание клеток покровного эпителия происходит путем диффузии тканевой жидкости из подлежащей соединительной ткани через базальную мембрану. С учетом положения эпителиальных клеток в эпителиальном пласте различают однослойный и многослойный эпителий (рис. 7). У однослойного эпителия все клетки лежат в один слой на базальной мембране. Однослойный эпителий, в клетках которого ядра располагаются на одном уровне, называются *однорядным*. Эпителий, ядра клеток которого лежат на разных уровнях, носит название *многорядного*. У многослойного эпителия к базальной мембране прилежат клетки только самого глубокого слоя.

*Многослойный эпителий* бывает неороговевающим и ороговевающим. Многослойный плоский неороговевающий эпителий покрывает роговицу глаза, слизистую оболочку полости рта, глотки и пищевода, влагалища, конечного отдела прямой кишки. У этого эпителия выделяют три клеточных слоя: базальный, шиповатый и поверхностный. Клетки базального слоя лежат на базальной мембране, они способны к митотическому делению. Эти клетки, размножаясь, возмещают гибнущие клетки «изнашивающегося» поверхностного слоя.

Многослойный плоский ороговевающий эпителий образует эпителиальный покров кожи — эпидермис. У этого эпителия различают пять клеточных слоев: базальный, шиповатый, зернистый, блестящий и роговой (ороговевающий). В клетках эпидермиса (кожного эпителия) синтезируются и накапливаются специфические белки (кератин), обуславливающие превращение этих клеток в роговые чешуйки. Клетки эпидермиса постепенно ороговевают и слущиваются. Клетки базального слоя являются ростковыми. В базальном слое расположены также клетки, в которых накапливается пигмент меланин.

*Переходный эпителий* так назван потому, что его форма и строение меняется в зависимости от состояния органа. Например, при наполнении мочевого пузыря эпителиальный покров его слизистой оболочки уплощается. При опорожнении мочевого пузыря (мочеиспускании) эпителиальные клетки расправляются, эпителиальный покров утолщается.

По своей форме клетки эпителия подразделяются на плоские, кубические и столбчатые (призматические)

*Плоские клетки* эпителия (мезотелий) образуют эпителиальный покров брюшины, плевры, перикарда, кровеносных и лимфатических сосудов (эндотелиоциты). Клетки кубической формы образуют стенки почечных канальцев (нефрона). *Столбчатые клетки* — покрывают слизистую оболочку желудка, тонкой и толстой кишок, трахеи, бронхов. У эпителиальных клеток их базальная часть обращена в сторону базальной мембраны, а апикальная направлена к поверхности эпителиального покрова. На апикальной части могут быть покрытые цитолеммой выросты цитоплазмы — микроворсинки.

Покровный эпителий при повреждениях способен быстро восстанавливаться благодаря делению клеток. У однослойного эпителия все клетки имеют

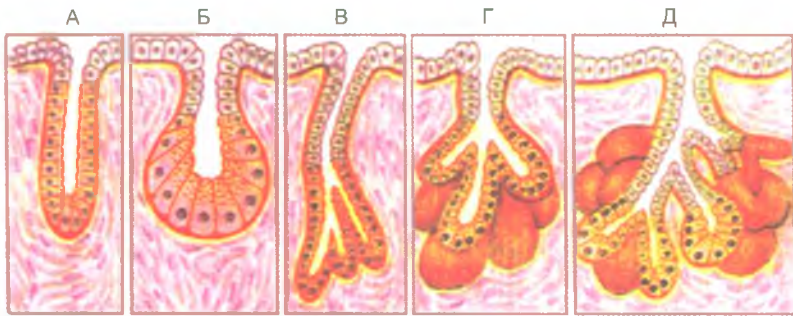

Рис. 8. Типы эндокринных желез (по И. В. Алмазову и Л. С. Сутулову, 1978):

А — простая трубчатая железа с неразветвленным начальным отделом; Б — простая альвеолярная железа с неразветвленным начальным отделом; В — простая трубчатая железа с разветвленными начальными отделами; Г — простая альвеолярная железа с разветвленным начальным отделом; Д — сложная альвеолярно-трубчатая железа с разветвленными начальными отделами

способность к делению, у многослойного — только базально расположенные клетки. Эпителиальные клетки, интенсивно размножаясь по краям повреждения, как бы наползают на раневую поверхность, восстанавливая целостность эпителиального покрова.

*Железистый эпителий* образует железы, различные по форме, расположению и функциям (рис. 8). Эпителиальные клетки желез (гландулоциты) синтезируют и выделяют вещества — секреты, участвующие в различных функциях организма. Поэтому железистый эпителий называют также секреторным эпителием.

### Соединительная ткань

*Соединительная ткань* образована клетками и межклеточным веществом, в котором всегда присутствует значительное количество соединительнотканых волокон. Соединительная ткань, имея различное строение, расположение, выполняет механические функции (опорную, защитную), трофическую (питание клеток), защитную (фагоцитоз).

В соответствии с особенностями строения и функций клеток и межклеточного вещества выделяют собственно соединительную ткань, а также скелетные ткани и кровь.

*Собственно соединительная ткань* заполняет промежутки между органами и тканями, образует собственную пластинку слизистой оболочки, подслизистую основу, сопровождает кровеносные сосуды, вплоть до капилляров. Собственно соединительная ткань может быть со специальными свойствами (ретикулярная, жировая, пигментная), а также волокнистой тканью.



Рис. 9. Строение рыхлой волокнистой соединительной ткани:

1 — макрофагоцит; 2 — аморфное межклеточное (основное) вещество; 3 — плазмоцит (плазматическая клетка); 4 — липоцит (жировая клетка); 5 — кровеносный сосуд; 6 — миоцит; 7 — пероцит; 8 — эндотелиоцит; 9 — фибробласт; 10 — эластическое волокно; 11 — тканевый базофил; 12 — коллагеновое волокно

*Волокнистая соединительная ткань*, в свою очередь, подразделяется на рыхлую и плотную, у плотной выделяют неоформленную и оформленную ткани. В основу классификации волокнистой соединительной ткани положен принцип соотношения клеток и межклеточного вещества, волокнистых структур, а также расположение, ориентация соединительнотканых волокон.

*Рыхлая волокнистая соединительная ткань* имеется во всех органах возле кровеносных и лимфатических сосудов, нервов, образует капсулы и соединительнотканые перегородки (строму) многих органов (рис. 9). Основными клеточными элементами рыхлой волокнистой соединительной ткани являются молодые клетки — фибробласты и старые клетки — фиброциты. Между клетками находится основное вещество с расположенными в нем коллагеновыми (клеящими), эластическими и ретикулярными волокнами. Жидкую часть основного вещества составляет тканевая жидкость.

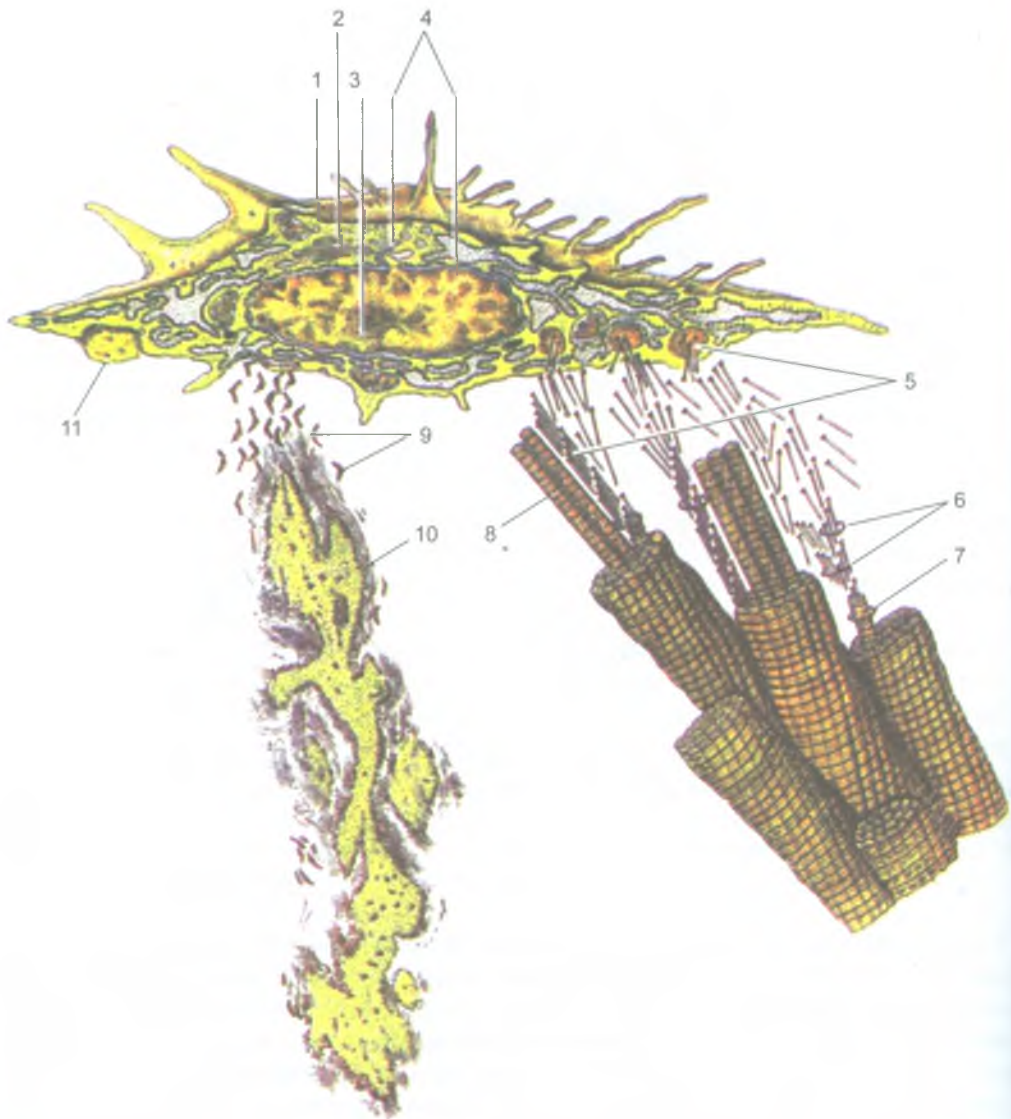


Рис. 10. Схема строение фибробласта и образование межклеточного вещества:  
 1 — фибробласт; 2 — ядро; 3 — зернистая эндоплазматическая сеть; 4 — сетчатый аппарат; 5 — молекулы тропоколлагена, выделяющиеся из клетки; 6 — полимеризация молекул тропоколлагена в протофибриллы; 7 — микрофибриллы; 8 — фибриллы; 9 — молекулы эластина; 10 — микрофибриллярный структурный гликопротеин;  
 11 — эластичное волокно, погруженное в мембрану фибробласта

Механические, прочностные качества соединительной ткани придают коллагеновые и эластические волокна. Коллагеновые волокна, основу которых составляет белок коллаген, характеризуются большой прочностью на разрыв. Эластические волокна обладают эластичностью и растяжимостью.

В соединительной ткани, кроме ее собственных оседлых клеток (фибробластов и фиброцитов), имеются также пришлые, подвижные клетки (макрофаги, лимфоциты, плазмоциты, клетки крови — лейкоциты). *Фибробласты* участвуют в образовании структур межклеточного вещества, в том числе коллагеновых волокон (рис. 10). *Фиброциты* отличаются от фибробластов слабым развитием мембранных органелл и низким уровнем обменных процессов.

*Макрофаги* являются активно фагоцитирующими клетками, содержащими многочисленные органеллы для внутриклеточного переваривания чужеродного и синтеза различных антибактериальных веществ.

*Тучные клетки* (тканевые базофилы, или лаброциты) синтезируют и накапливают в своей цитоплазме биологически активные вещества (гепарин). Тучные клетки располагаются преимущественно возле стенок мелких кровеносных сосудов и способствуют изменению проницаемости их стенок.

В рыхлой волокнистой соединительной ткани присутствуют также жировые клетки (адипоциты) и пигментные клетки (пигментоциты). *Жировые клетки* накапливают в своей цитоплазме липиды. Во многих частях организма липоциты образуют скопления, называемые жировой тканью.

*Плотная волокнистая соединительная ткань* состоит преимущественно из волокон, небольшого количества основного аморфного вещества и единичных клеток. Выделяют плотную неоформленную и плотную оформленную волокнистую соединительные ткани. *Плотная неоформленная соединительная ткань* образована волокнами различной ориентации, формирующими сложные по конструкции сети (например, сетчатый слой кожи). *У плотной оформленной волокнистой ткани* волокна располагаются почти параллельно друг другу, в соответствии с действием силы натяжения (сухожилия, связки).

Соединительная ткань со специальными свойствами представлена ретикулярной, жировой, слизистой и пигментной тканями.

*Ретикулярная соединительная ткань* состоит из ретикулярных клеток и ретикулярных волокон. Ретикулярные волокна и отростчатые ретикулярные клетки образуют рыхлую мелкопетлистую сеть. Ретикулярная ткань образует строму кровеносных органов и органов иммунной системы, создает микроокружение для развивающихся в них клеток крови и клеток лимфоидного ряда.

*Жировая ткань* состоит преимущественно из жировых клеток. Эта ткань выполняет терморегулирующую, трофическую, формообразующую функции. Жировая ткань располагается, главным образом, под кожей, в сальнике и в других жировых депо. Жировая ткань используется при голодании для покрытия энергетических затрат организма.

*Слизистая соединительная ткань* в виде крупных отростчатых клеток (мукоцитов) и межклеточного вещества присутствует в пупочном канатике, предохраняя пупочные кровеносные сосуды от сдавливания.

*Пигментная соединительная ткань* содержит большое количество пигментных клеток — меланоцитов (радужка глаза, пигментные пятна, мошонка и др.), в цитоплазме которых находится пигмент меланин.

### Скелетные ткани

К скелетным тканям относят хрящевую и костную ткани, выполняющие в организме главным образом механическую функцию (опоры и передвижения). Скелетные ткани принимают участие в минеральном обмене.

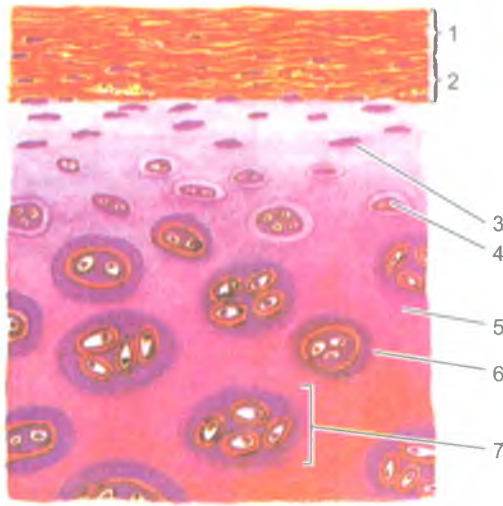
**Хрящевая ткань** состоит из клеток (хондроцитов, хондробластов) и полимеризованного плотного межклеточного вещества (рис. 11). Межклеточное вещество хряща, находящегося в состоянии геля, образовано, главным образом, гликозаминогликанами и протеогликанами. В большом количестве в хряще содержатся также соединительнотканьные (коллагеновые) волокна. Хрящевые клетки (хондроциты) располагаются в особых полостях (лакунах) и вырабатывают все компоненты межклеточного вещества. Молодыми хрящевыми клетками являются хондробласты. Они активно синтезируют межклеточное вещество хряща. За счет хондробластов происходит периферический (аппозиционный) рост хряща.

Слой соединительной ткани, покрывающий поверхность хряща, называется надхрящницей. В надхрящнице выделяют наружный слой — фиброзный, состоящий из плотной волокнистой соединительной ткани. В этом слое проходят кровеносные сосуды, нервы. Внутренний слой надхрящницы хондрогенный, содержащий хондробласты. Надхрящница обеспечивает аппозиционный рост хряща. Кровеносные сосуды надхрящницы осуществляют диффузное питание хрящевой ткани и вывод продуктов обмена.

Соответственно особенностям строения выделяют гиалиновый, эластический и волокнистый хрящ.

*Гиалиновый хрящ* отличается прозрачностью и голубовато-белым цветом. Гиалиновый хрящ встречается в местах соединения ребер с грудиной, на суставных поверхностях костей, в местах соединения эпифиза с диафизом у трубчатых костей, у скелета гортани, в стенках трахеи и бронхов.

*Эластический хрящ* в своем межклеточном веществе, наряду с коллагеновыми волокнами, содержит большое количество эластических волокон. Поэтому эластический хрящ обладает повышенной гибкостью. Из эластического хряща построены хрящи ушной раковины и хрящ наружного слухового прохода, надгортанник и некоторые хрящи гортани.



**Рис. 11.** Строение гиалинового хряща, покрытого надхрящницей  
(по А. Хэму и Д. Кормаку, 1982):

1 — волокнистый слой надхрящницы; 2 — клеточный слой надхрящницы; 3 — хондро-  
бласты 4 — хондроциты в лакуне; 5 — межклеточное вещество (хрящевой матрикс);  
6 — клеточная лакуна; 7 — изогенные группы хондроцитов

*Волокнистый хрящ* в межклеточном веществе содержит большое количество коллагеновых волокон, что придает этому хрящу большую прочность. Из волокнистого хряща построены фиброзные кольца межпозвоночных дисков, суставные диски и мениски.

**Костная ткань** построена из костных клеток и межклеточного вещества, содержащего значительное количество различных солей и соединительноткан-  
ные волокна. Расположение костных клеток, ориентация волокон и распреде-  
ление солей придают костной ткани твердость и прочность. Органические ве-  
щества кости получили название «оссеин» (от лат. os — кость). Неорганичес-  
кими веществами кости являются соли кальция, фосфора, магния и других  
химических элементов. Сочетание органических и неорганических веществ  
делает кость прочной и эластичной. В детском возрасте органических веществ  
в костях больше, чем у взрослых. Поэтому переломы у детей случаются редко.  
У пожилых, старых людей в костях количество органических веществ умень-  
шается, кости становятся более хрупкими, ломкими.

Клетками костной ткани являются остециты, остеобласты и остеоклас-  
ты. Остециты — это зрелые, неспособные к делению отростчатые костные

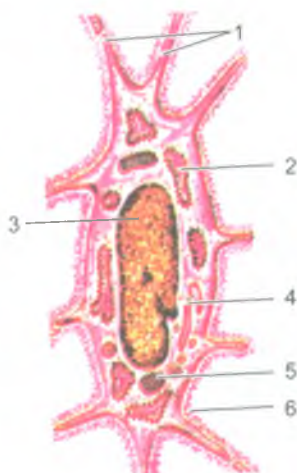


Рис. 12. Костные клетки (из В. Г. Елисеева и др., 1970).

Строение остеоицита: 1 — отростки остеоицита; 2 — эндоплазматическая сеть; 3 — ядро; 4 — внутриклеточный сетчатый аппарат; 5 — митохондрия; 6 — остеоидное (необызвествленное) вещество кости по краям лакуны, в которой расположен остеоицит

клетки (рис. 12). Остеобласты являются молодыми клетками костной ткани, они образуются за счет росткового (глубокого) слоя надкостницы, покрывающей кость снаружи, и из эндоста, выстилающего стенки костномозговых полостей. По мере образования вокруг остеобластов межклеточного костного вещества, выделяемого этими клетками, остеобласты превращаются в остеоициты. Межклеточное вещество пропитывается солями кальция, фосфора, магния и других элементов. В итоге молодое костное вещество (органическое) приобретает все свойства, характерные для костной ткани. Остеокласты — это крупные клетки, участвующие в разрушении кости и обызвествленного хряща.

Различают два вида костной ткани — пластинчатую и грубоволокнистую. *Пластинчатая (тонковолокнистая) костная ткань* состоит из костных пластинок, построенных из минерализованного межклеточного вещества, расположенных в нем костных клеток и тонких коллагеновых волокон, расположенных в костных пластинках параллельно друг другу. Из пластинчатой костной ткани построены компактное (плотное) и губчатое вещество костей скелета. Компактное вещество образует диафизы (среднюю часть) трубчатых костей и поверхностные пластинки их эпифизов (концов), а также наружный слой плоских и других костей. Губчатое вещество образует в эпифизах трубчатых костей и в других костях балки (перекладки), соединяющиеся между собой под различными углами. Грубоволокнистая костная ткань, имеющаяся в местах прикрепления сухожилий к костям, отличается присутствием в костном веществе толстых коллагеновых волокон, имеющих различную ориентацию.



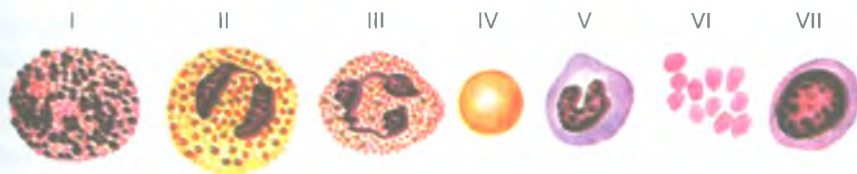


Рис. 13. Клетки крови:

I — базофильный гранулоцит; II — эозинофильный гранулоцит; III — сегментоядерный нейтрофильный гранулоцит; IV — эритроцит; V — моноцит; VI — тромбоциты; VII — лимфоцит

### Кровь и ее функции

**Кровь** является разновидностью соединительной ткани, имеющей жидкое межклеточное вещество — плазму, в которой находятся взвешенные в ней клеточные элементы — эритроциты, лейкоциты, тромбоциты (рис. 13). Кровь переносит кислород и питательные вещества к органам и тканям и выводит из них продукты обмена веществ.

*Плазма* крови представляет собой жидкость, остающуюся после удаления из нее клеточных элементов. Плазма крови содержит 90–93% воды, 7–8% различных белковых веществ (альбуминов, глобулинов, липопротеидов), 0,9% солей, 0,1% глюкозы. Плазма крови содержит также ферменты, гормоны, витамины и другие необходимые организму вещества.

Белки плазмы крови поддерживают постоянство солевого состава крови (рН), обеспечивает вязкость крови, определенный уровень ее давления в сосудах, препятствует оседанию эритроцитов, содержат иммуноглобулины, участвующие в защитных реакциях организма.

Содержание глюкозы в крови у здорового человека составляет 80–120 мг. Резкое уменьшение количества глюкозы в крови (гипогликемия) приводит к повышению возбудимости клеток мозга, к нарушению дыхания, кровообращения, потере сознания и даже к смерти человека. Повышение содержания глюкозы (гипергликемия) вызывает заболевание — сахарный диабет.

Минеральными веществами плазмы крови являются  $\text{NaCl}$ ,  $\text{KCl}$ ,  $\text{CaCl}_2$  и другие соли, а также ионы  $\text{Na}^+$ ,  $\text{Ca}^{+2}$ ,  $\text{K}^+$ . Постоянство ионного состава крови обеспечивает сохранение объема жидкости в крови и клетках организма.

К форменным элементам (клеткам) крови относятся эритроциты, лейкоциты, кровяные пластинки (тромбоциты).

*Эритроциты* (красные кровяные тельца) являются безъядерными клетками, не способными к делению. Количество эритроцитов в 1 мкл крови у взрослых мужчин составляет от 3,9 до 5,5 млн ( $5,0 \times 10^{12}$  л), у женщин — от 3,7 до 4,9 млн ( $4,5 \times 10^{12}$  л). При некоторых заболеваниях, а также при сильных кровопотерях количество эритроцитов уменьшается. При этом в крови уменьшается содержание гемоглобина. Такое состояние называют анемией (малокровием).

У здорового человека эритроциты живут до 120 дней. Затем эритроциты погибают и разрушаются в селезенке. Вместо погибших эритроцитов появляются новые, молодые, которые образуются в красном костном мозге из его стволовых клеток.

Каждый эритроцит имеет форму двояковогнутого диска диаметром 7–8 мкм. Снаружи эритроцит покрыт оболочкой — цитолеммой, через которую избирательно проникают газы, вода и другие элементы. 34% объема цитоплазмы эритроцита составляет пигмент гемоглобин, функцией которого является перенос кислорода ( $O_2$ ) и углекислоты ( $CO_2$ ). Гемоглобин состоит из белка глобина и небелковой группы гема, содержащего железо. Гемоглобин переносит кислород из легких к органам и тканям. Гемоглобин с присоединившимся к нему кислородом ( $O_2$ ) имеет ярко-красный цвет и называется оксигемоглобином. Молекулы кислорода присоединяются к гемоглобину благодаря высокому парциальному давлению его в легких. При низком давлении кислорода в тканях он отсоединяется от гемоглобина и уходит из кровеносных капилляров в окружающие их клетки, тканей. Отдав кислород, кровь насыщается углекислым газом, давление которого в тканях выше, чем в крови. Гемоглобин в соединении с углекислым газом ( $CO_2$ ) называется карбогемоглобином. В легких углекислый газ покидает кровь, гемоглобин которой вновь насыщается кислородом.

Гемоглобин легко вступает в соединение с угарным газом (CO), образуя при этом карбоксигемоглобин. Присоединение угарного газа к гемоглобину происходит в 300 раз быстрее, чем присоединение кислорода. Поэтому содержания в воздухе даже небольшого количества угарного газа вполне достаточно, чтобы он присоединился к гемоглобину крови и блокировал поступление в кровь кислорода. При недостатке кислорода в организме наступает кислородное голодание (отравление угарным газом), появляются головные боли, рвота, головокружение.

*Лейкоциты*, которые называют белыми клетками крови, также образуются в костном мозге из его стволовых клеток. Лейкоциты имеют размеры от 6 до 25 мкм, разнообразную форму, отличаются своей подвижностью. Лейкоциты способны выходить из кровеносных сосудов в ткани, захватывать и поглощать чужеродные частицы, частицы погибших клеток, переваривать их. У здорового человека в 1 мкм крови присутствует от 3500 до 9000 лейкоцитов. Количество лейкоцитов увеличивается после еды, при физической работе, во время сильных эмоций.

По строению цитоплазмы, форме ядра выделяют зернистые лейкоциты (гранулоциты) и незернистые лейкоциты (агранулоциты). Зернистые лейкоциты имеют в своей цитоплазме многочисленные мелкие гранулы. По отношению гранул к различным красителям выделяют эозинофильные лейкоциты (эозинофилы), базофильные лейкоциты (базофилы) и нейтрофильные лейкоциты (нейтрофилы). У эозинофилов гранулы окрашиваются эозином в ярко-розовый цвет,

у базофилов гранулы окрашиваются основными красителями (азуром) в темно-синий (или фиолетовый) цвет, у нейтрофилов зернистость гранул окрашивается в фиолетово-розовый цвет.

К незернистым лейкоцитам относят моноциты, имеющие размеры 18–20 мкм. Это крупные клетки, имеющие ядро различной формы. Цитоплазма моноцитов окрашивается в голубовато-серый цвет. Моноциты, имеющие костномозговое происхождение, являются предшественниками тканевых макрофагов. Время пребывания моноцитов в крови составляет от 36 до 104 часов.

К лейкоцитам крови до настоящего времени ошибочно относят лимфоциты, являющиеся рабочими клетками иммунной системы.

У здорового человека в крови присутствует до 60–70% нейтрофилов, до 4% эозинофилов, 0,05% базофилов, 6–8% моноцитов. Количество лимфоцитов составляет 25–30% от числа всех «белых» клеток крови. При воспалительных заболеваниях количество лейкоцитов (и лимфоцитов тоже) в крови резко возрастает. Такое увеличение числа лейкоцитов в крови получило название — лейкоцитоз. При подавлении функции костного мозга, например, при действии больших доз рентгеновских лучей, радиации, число лейкоцитов в крови уменьшается. Такое уменьшение числа белых клеток крови называют лейкопенией.

*Тромбоциты* (кровяные пластинки), размеры которых составляют 2–3 мкм, в 1 мкм крови присутствуют в количестве 250 000–350 000. У тромбоцитов нет ядра. Тромбоциты имеют сферическую форму, способны прилипать к чужеродным частицам, склеивать их друг с другом. Тромбоциты выделяют вещества, способствующие свертыванию крови. Живут тромбоциты до 5–8 дней.

### *Защитные функции крови*

*Свертываемость крови.* Кровь, вытекающая из поврежденного сосуда, довольно быстро свертывается (через 3–4 мин) и превращается в сгусток — тромб. Свертывание крови происходит при участии веществ, образующихся при разрушении тромбоцитов и факторов свертывания крови (например, протромбина). Тромбопластин, образовавшийся при разрушении тромбоцитов, в присутствии факторов свертывания крови превращается в тромбин. Тромбин, взаимодействуя с растворимым в плазме крови белком фибриногеном, превращает его в фибрин. При этом фибрин образует мелкопетлистую сеть, в петлях которой задерживаются клетки крови. В результате формируется сгусток крови, закрывающий кровотечение из кровеносного сосуда.

*Переливание крови.* При кровопотерях практикуется переливание человеку (называемому реципиентом) крови другого человека (донорской крови). Важным является совместимость крови донора при смешивании ее с кровью реципиента. Дело в том, что при смешивании крови эритроциты донора, оказавшиеся в плазме крови другого человека, могут склеиваться (агглютинироваться), а затем разрушаться (гемолизироваться). *Гемолиз* — это процесс

разрушения эритроцитов и выхода из них гемоглобина в плазму крови. Гемолиз крови может произойти при смешивании несовместимых групп крови или при действии химических ядовитых веществ (яда змей, бензина, хлороформа и др.). В крови каждого человека присутствуют особые белки, которые могут взаимодействовать с такими же белками крови другого человека. У эритроцитов эти белковые вещества называют агглютиногенами, которые обозначают заглавными буквами А и В. В плазме крови имеются также белковые вещества, получившие название агглютининов  $\alpha$  (альфа) и  $\beta$  (бета). Свертываемость крови (гемолиз эритроцитов) происходит в том случае, если встречаются одноименные агглютиноген и агглютинин (А и  $\alpha$ ; В и  $\beta$ ). Учитывая присутствие в крови агглютининов и агглютиногенов, кровь людей подразделяют на четыре группы (табл. 3).

Таблица 3

## Группы крови человека

Группа крови	Присутствие белков	
	Агглютиногены	Агглютинины
О (I)	нет	$\alpha$ и $\beta$
А (II)	А	$\beta$
В (III)	В	$\alpha$
АВ (IV)	АВ	нет

Как показано в табл. 3, в первой группе крови (0, или I) содержатся оба агглютинина ( $\alpha$  и  $\beta$ ). У эритроцитов этой группы агглютиногенов нет вообще. У второй группы крови (А, или II) имеется агглютинин  $\beta$ , а в ее эритроцитах присутствует агглютиноген А. У третьей группы крови (В, или III) имеется агглютинин  $\alpha$ , а у ее эритроцитов содержится агглютиноген В. У четвертой группы крови (АВ, или IV) агглютининов вообще нет, а у эритроцитов содержатся оба агглютиногена — А и В.

Группа крови у человека постоянная, она передается по наследству. При переливании крови нужно обязательно учитывать совместимость групп крови, чтобы при ее переливании эритроциты донора не склеивались в крови реципиента.

С учетом присутствия в крови агглютининов и агглютиногенов кровь людей первой группы (I) можно переливать людям с любой другой группой крови. Поэтому людей с первой группой крови называют универсальными донорами. Людей с четвертой (IV) группой крови называют универсальными реципиентами, поскольку им можно переливать кровь любой другой группы, так как в плазме их крови нет агглютининов.

У 85% людей в их крови содержится агглютиноген, получивший название резус-фактора (Rh), так как он впервые был обнаружен в крови обезьян

макак-резус. Кровь, в которой резус-фактор отсутствует, называют резус-отрицательной (Rh). Если человеку с резус-отрицательной кровью повторно перелить резус-положительную кровь, то это может вызвать агглютинацию и гемолиз эритроцитов.

## Мышечные ткани

К мышечным тканям относится исчерченная (поперечнополосатая), неисчерченная (гладкая) и сердечная ткани. Эти мышечные ткани имеют различное происхождение и строение, однако объединены они по своему строению и по функциональному признаку — способности сокращаться, изменять свою длину, укорачиваться.

*Исчерченная мышечная ткань (поперечнополосатая, скелетная)* образует мышцы, прикрепляющиеся к костям скелета. Поперечнополосатые мышцы называют также произвольными, так как они сокращаются в результате усилия воли, осознанно. Скелетные мышцы построены из мышечных волокон.

Каждое мышечное волокно снаружи покрыто оболочкой-сарколеммой. Под сарколеммой располагаются сократительные структуры — миофибриллы, которые образованы нитями сократительных белков миозина и актина, расположенных вдоль мышечного волокна (рис. 14). У мышечного волокна имеется много ядер (до 100), которые располагаются под сарколеммой. Длина поперечнополосатых мышечных волокон у некоторых (длинных) мышц достигает 10–12 см.

В основе мышечного сокращения лежат взаимодействия между актином и миозином. По количеству миофибрилл в саркоплазме мышечные волокна делятся на медленные («красные»), содержащие мало миофибрилл и много саркоплазмы, и быстрые («белые»), в которых много миофибрилл и мало саркоплазмы.

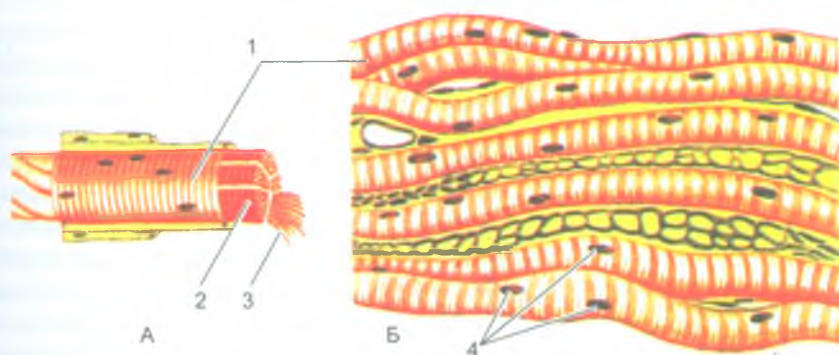


Рис. 14. Исчерченная (поперечнополосатая, скелетная) мышечная ткань:  
 А — строение мышечного волокна. Б — мышечные волокна.  
 1 — мышечное волокно; 2 — сарколемма; 3 — миофибриллы; 4 — ядра

Красные волокна медленно сокращаются, но могут долго находиться в рабочем состоянии. Белые волокна быстро сокращаются и быстро устают. Присутствие в мышцах «красных» и «белых» мышечных волокон обеспечивает быструю реакцию мышц и долгую их работоспособность.

*Неисчерченная (гладкая) мышечная ткань* присутствует в стенках полых внутренних органов, протоков желез, кровеносных и лимфатических сосудов. Структурным элементом гладкой мышечной ткани являются гладкомышечные клетки (миоциты), которые имеют веретенообразную форму и длину до 20–500 мкм, а толщину — 5–8 мкм. Каждый миоцит имеет одно палочковидное ядро, расположенное в середине клетки. Гладкие миоциты не имеют поперечнополосатой исчерченности, сокращаются они помимо усилия воли. Функции гладких мышц находятся под контролем автономной (вегетативной) части нервной системы. Гладкие миоциты объединяются в пучки, в образовании которых участвуют тонкие коллагеновые и эластические волокна.

*Сердечная исчерченная мышечная ткань* образована плотно прилегающими друг к другу, имеющими поперечнополосатую исчерченность мышечными клетками — кардиомиоцитами. В то же время сердечные мышечные клетки сокращаются автоматически (непроизвольно), подчиняясь ритму проводящей системы сердца и функциям автономной (вегетативной) нервной системы. Кардиомициты представляют собой удлиненные (до 100–150 мкм) клетки, толщиной 10–12 мкм, имеющие одно ядро, расположенное в центре клетки.

## Нервная ткань

**Нервная ткань** является основным структурным элементом органов нервной системы. Она состоит из нервных клеток (нейроцитов, или нейронов) и связанных с ними анатомически и функционально клеток нейроглии.

Каждая нервная клетка имеет тело, отростки и нервные окончания (рис. 15). Нервная клетка окружена цитоплазматической мембраной, которая способна воспринимать внешние воздействия, проводить возбуждение, обеспечивает обмен веществ между клеткой и окружающей средой. В теле клетки находится ядро, а также ее мембранные и немембранные органеллы. В нервных клетках имеются специальные структуры: хроматофильное вещество (субстанция Ниссля) и нейрофибриллы, присутствие которых свидетельствует о высоком уровне синтеза белка. Нейрофибриллы участвуют в транспорте различных веществ.

У нервных клеток имеются отростки двух типов. Один отросток длинный, это нейрит, или аксон, который проводит нервные импульсы от тела нервной клетки в сторону рабочего органа. Другие отростки у нервных клеток короткие, это дендриты, они древовидно ветвятся. По количеству отростков выделяют **униполярные нейроны**, имеющие один отросток, **биполярные** — клетки с двумя отростками, и **мультиполярные нейроны**, у которых имеется три и более

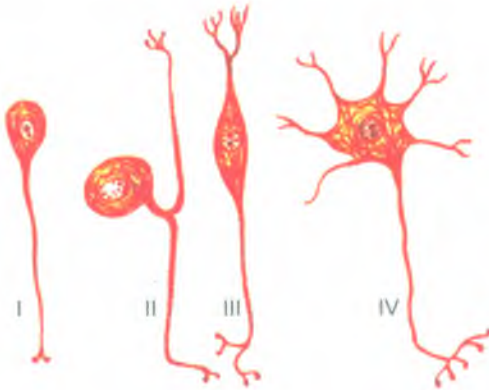


Рис. 15. Типы нейронов (из В. Г. Елисеева и др.):  
 I — униполярный; II — ложноуниполярный;  
 III — биполярный; IV — мультиполярный

отростков. Разновидностью биполярных клеток являются **псевдоуниполярные нейроны**. От их тела отходит один отросток, который сразу же Т-образно ветвится на аксон и дендрит. И дендриты, и нейриты заканчиваются нервными окончаниями. У дендритов это чувствительные окончания, у нейритов — эффекторные, передающие сигнал (нервный импульс) рабочему органу.

Нервные клетки по функциональному назначению делятся на рецепторные (чувствительные) нейроны, эффекторные и ассоциативные. *Чувствительные нейроны* (приносящие) воспринимают внешние воздействия и проводят их в сторону спинного или головного мозга. *Эффекторные нервные клетки* (выносящие) передают нервные импульсы рабочим органам (мышцам, железам). *Ассоциативные (вставочные, проводниковые) нейроны* передают импульсы от приносящего нейрона к выносящему. Существуют нейроны, функцией которых является выработка нейросекрета. Это *нейросекреторные нейроны*.

Помимо нейронов нервная ткань содержит клетки нейроглии, которые выполняют разграничительную, опорную, защитную и трофическую функции. У нейроглии выделяют клетки макроглии (глиоциты) и микроглии (глиальные макрофаги).

К макроглии относятся *эпендимоциты*, выстилающие спинномозговой канал и полости желудочков мозга, а также астоциты и олигодендроциты. *Эпендимоциты*, покрывающие сосудистые сплетения в желудочках головного мозга, имеют кубическую форму и участвуют в образовании спинномозговой жидкости. *Астроциты*, имеющие многочисленные отростки, выполняют опорную функцию в головном и спинном мозге. *Олигодендроциты* окружают отростки нервных клеток, образуют их оболочки.

*Клетки микроглии* имеют малые размеры, они выполняют функции глиальных макрофагов благодаря своей способности к передвижению.

Отростки нервных клеток, покрытые оболочками, образуют нервные волокна. По своему строению нервные волокна делятся на тонкие *безмякотные (безмиелиновые)* и толстые *мякотные (миелиновые)*. Каждое волокно состоит из отростка нервной клетки (аксона или дендрита), который лежит в центре волокна и называется *осевым цилиндром*, и окружающей его оболочки (нейролеммы). У безмиелинового нервного волокна вокруг осевого цилиндра имеется тонкая оболочка, которая может окружать не одно, а несколько (до 10–20) осевых цилиндров, принадлежащих разным нервным клеткам.

Миелиновые (мякотные) нервные волокна толще безмиелиновых. У миелиновых волокон вокруг осевого цилиндра располагается оболочка, содержащая во внутренних ее слоях миелин, имеющий липиды (жиросодержащие вещества). Снаружи миелиновое волокно покрыто наружной оболочкой.

Все нервные волокна заканчиваются концевыми аппаратами — *нервными окончаниями*. По функциональному значению выделяют три группы окончаний: *рецепторные* (рецепторы), *эффektorные* (эффекторы) и *межнейронные*, осуществляющие связь нервных клеток друг с другом.

*Рецепторные* (чувствительные) нервные окончания являются концевыми аппаратами дендритов чувствительных нейронов.

*Эффektorные* нервные окончания имеют нейриты (аксоны) в органах и тканях, где нервный импульс передается тканям рабочих органов (например: мышцам — нервно-мышечное окончание, железам — секреторное окончание).

*Межнейронные нервные окончания (синапсы)* являются специализированными нервными структурами. Они имеют пресинаптическую и постсинаптическую мембраны, между которыми находится синаптическая щель. В эту щель в момент передачи нервного импульса поступают биологически активные вещества (медиаторы), выделяемые из пресинаптической части синапса. Эти медиаторы передают нервный импульс на постсинаптическую мембрану, т.е. другой нервной (соседней) клетке.

В нервной ткани нервные клетки контактируют друг с другом, образуя цепи нейронов. Нейрит одной клетки вступает в контакт с дендритами или телами других клеток, а эти, в свою очередь, образуют соединения со следующими нервными клетками. Соединяясь с другими клетками посредством синапсов, нервные клетки обеспечивают все реакции организма в ответ на раздражение. Нейроны, по которым осуществляется передача (перенос) нервных импульсов, образуют рефлекторные дуги, по которым передается нервный импульс от места его возникновения в чувствительных нервных окончаниях до рабочего органа (мышцы, железы).



## Органы, системы и аппараты органов

Органы построены из тканей. Орган — это часть тела, занимающая свое место в организме, имеющая определенную форму и конструкцию, выполняющая присущую этому органу функцию. В образовании каждого органа участвуют все четыре вида тканей. Однако одна ткань является главной, рабочей. Так, у мозга главной является нервная ткань, у печени — эпителиальная, у мышц — мышечная. Другие ткани выполняют вспомогательные функции. Эпителиальная ткань выстилает слизистые оболочки органов пищеварения, дыхательной и мочевыделительной систем. Соединительная ткань осуществляет защитную, опорную, трофическую функции. Мышечная ткань участвует в образовании стенок полых внутренних органов, кровеносных и лимфатических сосудов, протоков желез.

Органы, имеющие общее происхождение, единый план строения, выполняющие общую функцию, образуют систему органов. Выделяют системы органов пищеварения (пищеварительную систему), дыхания (дыхательную систему), мочевую, половую, сердечно-сосудистую, нервную и др. Так, пищеварительная система развивается из первичной кишки, имеет вид трубки с расширениями и сужениями в определенных местах и выполняет функции пищеварения. Печень, поджелудочная железа, большие слюнные железы являются выростами пищеварительной трубки и тесно с нею связаны. В теле человека выделяют также аппараты органов, у которых органы объединены единой, общей функцией, но имеют разное происхождение и разное строение. Например, опорно-двигательный аппарат, образованный костями и мышцами, имеющими разное происхождение и разное строение, но выполняющими общие функции опоры и движения. Эндокринный аппарат состоит из желез внутренней секреции (гипофиз, надпочечники, щитовидная железа и др.), имеющих разное происхождение и разное строение, вырабатывающих биологически активные вещества — гормоны, участвующие в жизненно важных функциях организма.

Системы и аппараты органов образуют единый целостный человеческий организм.

### Вопросы для повторения и самоконтроля

1. Какие ткани выделяют у человеческого организма?
2. Перечислите разновидности эпителиальной ткани, дайте каждой из них морфологическую характеристику.
3. Опишите строение и функции крови.
4. Перечислите виды мышечной ткани, дайте им морфологическую и функциональную характеристики.
5. Как устроена нервная клетка? Назовите ее части и выполняемые функции.
6. Что такое орган, система органов, аппарат органов? Дайте определение, приведите примеры.

## ОПОРНО-ДВИГАТЕЛЬНЫЙ АППАРАТ

Движения, перемещения тела в пространстве — одна из важнейших функций человека. Функции движений у человека выполняет опорно-двигательный аппарат, объединяющий кости, их соединения и скелетные мышцы. У опорно-двигательного аппарата выделяют пассивную и активную части. К пассивной части относят кости и их соединения. Активную часть образуют скелетные мышцы, которые обладают способностью к сокращению и приводят в движение кости скелета.

Приспособление к вертикальному положению тела обусловило у человека особенности строения скелета: позвоночника, черепа и конечностей. Чем ближе к крестцу, тем массивнее позвонки (поясничные), на которые ложится большая нагрузка — тяжесть массы тела. В верхней части позвоночника, принимающей на себя тяжесть только головы, шейные позвонки тонкие, даже не имеют тела, как это имеет место у первого шейного позвонка.

Нижние конечности человека выдерживают большую нагрузку и целиком принимают на себя функции передвижения. Они имеют массивный скелет, крупные и устойчивые суставы и сводчатую стопу. Пружинящие своды стопы распределяют тяжесть, приходящуюся на стопу, уменьшают сотрясения и толчки при ходьбе, сообщают плавность походке. Мышцы нижней конечности имеют большую массу и силу, чем мышцы верхней конечности, которые обладают большим разнообразием движений.

Кости верхних конечностей, свободные от функции опоры, менее массивные, чем у нижней конечности. Рука человека обладает особой подвижностью. Благодаря ключице верхняя конечность приобрела значительную свободу в своих движениях.

Суставные поверхности лопатки и плечевой кости обеспечивают обширную амплитуду разнообразия движений верхних конечностей.

Подвижная кисть у человека приобретает особое значение для трудовых функций. Большая роль в этом принадлежит первому (большому) пальцу кисти благодаря способности противопоставляться остальным пальцам. При утрате первого пальца кисть теряет способность захватывать и удерживать предметы.

Строение черепа также связано с вертикальным положением тела, с трудовой деятельностью и речевыми функциями. Мозговой отдел черепа по своей величине явно преобладает над лицевым, который располагается внизу, под мозговым.

### Скелет человека

Скелет (от греч. *skelēton* — высушенный) представляет собой совокупность костей, определенным образом соединенных друг с другом (рис. 16). У взрослого

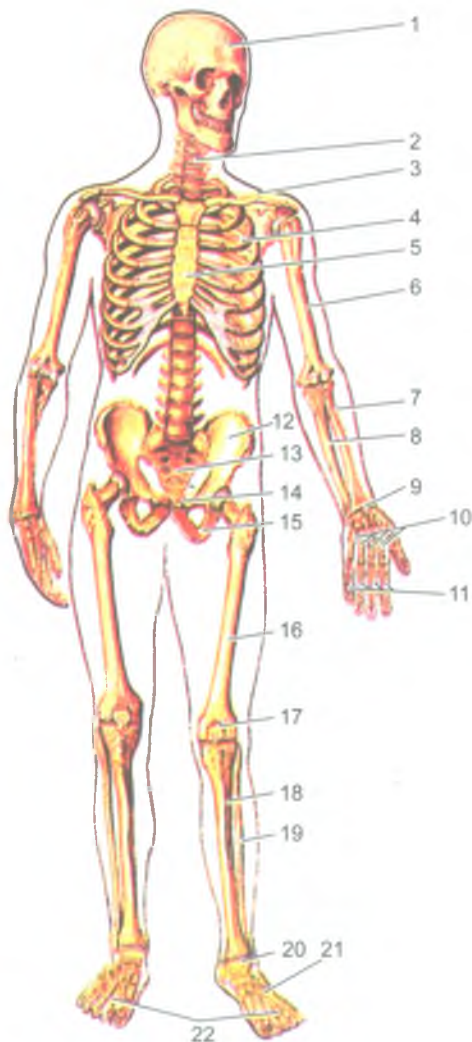


Рис. 16. Скелет человека, вид спереди:

1 — череп; 2 — позвоночный столб; 3 — ключица; 4 — ребро; 5 — грудина; 6 — плечевая кость; 7 — лучевая кость; 8 — локтевая кость; 9 — кости запястья; 10 — пястные кости; 11 — фаланги пальцев кисти; 12 — подвздошная кость; 13 — крестец; 14 — лобковая кость; 15 — седалищная кость; 16 — бедренная кость; 17 — надколенник; 18 — большеберцовая кость; 19 — малоберцовая кость; 20 — кости предплюсны; 21 — плюсневые кости; 22 — фаланги пальцев стопы

человека скелет состоит примерно из 206–208 костей. У скелета выделяют три отдела: скелет туловища, скелет черепа и скелет конечностей (табл. 4).

Таблица 4

## Кости тела

Кости частей тела	Название костей и их количество
Кости туловища	Позвонки – 31-33 шейные – 7 грудные – 12 поясничные – 5 5 сросшихся крестцовых позвонков – крестец 1–3 копчиковых позвонков – копчик ребра – 12 пар грудина
Кости черепа	23 – кости, в том числе непарные – лобная, затылочная, клиновидная, нижняя челюсть, подъязычная кость, и парные – теменная, височная, скуловая и др.
Кости верхней конечности	32 – кости у одной верхней конечности ключица лопатка плечевая кость лучевая кость кости запястья – 8 пястные кости – 5 фаланги пальцев – 14
Кости нижней конечности	31 кость у одной нижней конечности тазовая кость бедренная кость надколенник большеберцовая кость малоберцовая кость кости предплюсны – 7 плюсневые кости – 5 фаланги пальцев – 14

Скелет туловища, служащий опорой для головы и верхних конечностей, а также защитой для спинного мозга и внутренних органов, состоит из позвоночного столба (позвоночника), ребер и грудины.

Скелет головы — череп, защищает головной мозг, органы чувств и служит опорой для начальных отделов системы пищеварения и дыхания.

Скелет верхних и нижних конечностей подразделяют на скелет пояса и скелет свободной части конечности. Скелет пояса верхних конечностей (плечевого пояса) состоит из двух парных костей — лопатки и ключицы, а скелет свободной части верхней конечности — из трех отделов: плечевой кости, костей предплечья и костей кисти.

Скелет пояса нижних конечностей (тазовый пояс) состоит из парной тазовой кости, а скелет свободной части нижней конечности также подразделяют на три отдела: бедренную кость, кости голени и кости стопы.

Скелет верхней конечности выполняет функции хватательную и перемещения предметов в пространстве, а нижних конечностей служит для опоры (статической работы) и передвижения (динамической работы).

Каждая кость — самостоятельный орган, выполняющий определенную функцию.

### Классификация и строение костей

Кости скелета различаются по форме и строению. Различают трубчатые, губчатые, плоские, смешанные и воздухоносные кости (рис. 17). Трубчатые кости подразделяют на длинные (плечевая, бедренная, кости предплечья и голени) и короткие (кости пясти, плюсны и фаланги пальцев). Кости, за ис-

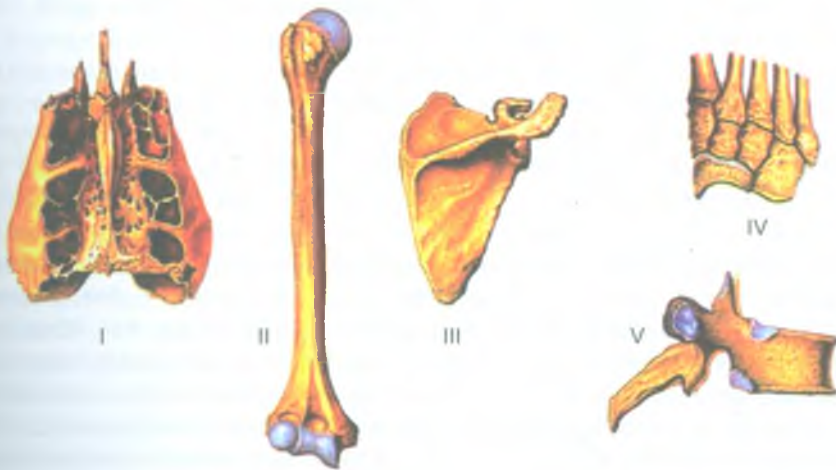


Рис. 17. Различные виды костей:

- I — воздухоносная кость (решетчатая кость); II — длинная (трубчатая) кость;  
 III — плоская кость; IV — губчатые (короткие) кости; V — смешанная кость

ключением суставных поверхностей, покрыты соединительнотканной оболочкой — надкостницей, которая выполняет защитную и костеобразующую функции. Наружный слой надкостницы грубоволокнистый. В этом слое много кровеносных сосудов, нервных волокон, обеспечивающих жизнедеятельность и функции кости. Внутренний слой надкостницы тонкий, остеогенный, его клетки превращаются в молодые костные клетки — остеобласты. За счет костеобразующей функции надкостницы кость растет в толщину.

Внутри тела трубчатых костей имеется костномозговая полость, внутри эпифизов — ячейки губчатого вещества, в которых находится костный мозг. В детском возрасте в костномозговых полостях находится красный костный мозг, в котором образуются клетки крови (эритроциты, лейкоциты) и иммунной системы (лимфоциты). У взрослого человека красный костный мозг сохраняется только в ячейках губчатого вещества костей. Другие костные полости содержат ожиревший костный мозг, утративший свои функции.

Стенки костномозговых полостей и ячеек губчатого вещества покрыты тонкой соединительнотканной пластинкой — эндостом, также содержащим остеогенные клетки, продуцирующим костную ткань.

Кости скелета и скелет в целом выполняют опорную, двигательную и защитную функции. Кости скелета являются также депо минеральных солей — кальция, фосфора, магния и других химических элементов.

Прочность костей обеспечивается физико-химическим единством органических и неорганических веществ, а также конструкцией костной ткани. По твердости и упругости кости можно сравнивать с бронзой и чугуном. Из костной ткани построено компактное и губчатое вещество костей (рис. 18). Компактное (плотное) костное вещество образует наружный слой каждой кости. Губчатое вещество, образованное костными перекладинами (балками), находится под компактным веществом. У трубчатых костей в области их тела (диафиза) компактное костное вещество толстое (до 1 см). На концах трубчатых костей (у их эпифизов), у плоских и других костей компактный слой тонкий.

*Компактное вещество кости* пронизано тонкими костными каналами, в которых располагаются кровеносные сосуды и нервные волокна. Каждый такой костный канал (*канал остеона*) окружен концентрическими пластинками в виде 4–20 тонких трубочек, вставленных одна в другую. Система таких трубочек вместе с каналом получила название *остеона* (рис. 19). Пространства между остеонами заняты промежуточными, или вставочными, пластинками, которые при перестройке кости в связи с изменяющейся физической нагрузкой образуются из разрушившихся остеонов и служат материалом для образования новых остеонов. Поверхностный слой компактного костного вещества образован *наружными окружающими пластинками*, являющимися продуктом костеобразовательной функции надкостницы. Внутренний слой кости, граничащий с костномозговой полостью и ячейками губчатого вещества, состоит из *внутренних окружающих пластинок*, образованных эндостом.

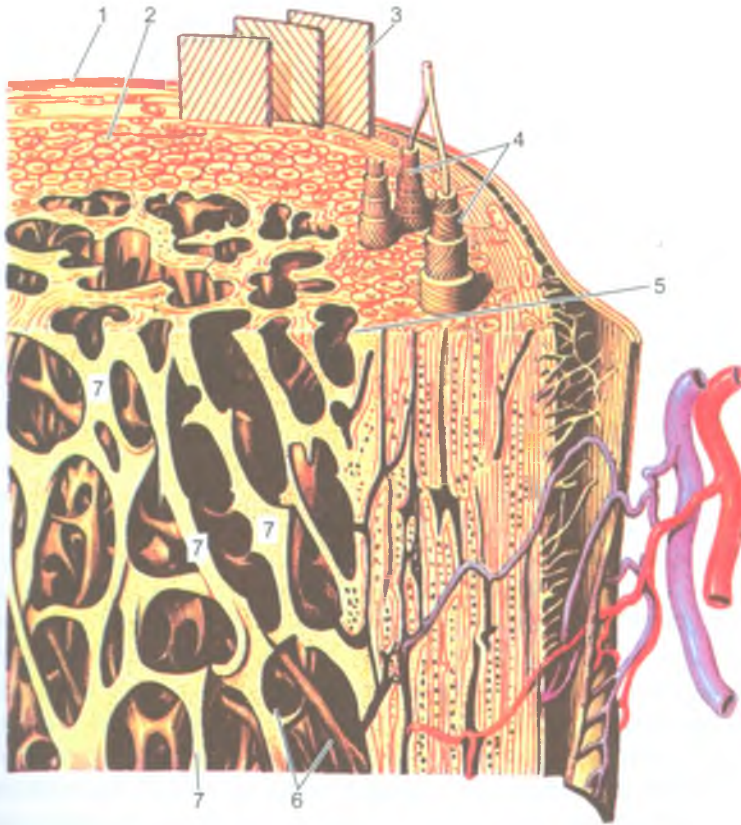


Рис. 18. Строение трубчатой кости (по В. Баргману):

1 — надкостница; 2 — компактное вещество кости; 3 — слой наружных окружающих пластинок; 4 — остеоны; 5 — слой внутренних окружающих пластинок; 6 — костномозговая полость; 7 — костные перекладины (балки) губчатой кости

*Губчатое вещество*, располагающееся под компактным, находится в концах трубчатых костей — в эпифизах, в телах коротких (губчатых), смешанных костей, в плоских и воздухоносных костях. Губчатое костное вещество состоит из костных перекладин (балок), располагающихся в различных направлениях и соединяющихся между собой. Распределение костных перекладин (балок) соответствует направлению линий давления и растяжения, действующих на кость. Такая ориентация костных балок под углом друг к другу обеспечивает распределение давления и силы действия мышц на кости скелета.

Кость отличается большой пластичностью. В зависимости от величины давления силы тяжести или силы тяги мышц на кости увеличивается или уменьшается число остеонов. При постоянной мышечной нагрузке, занятиях спортом,

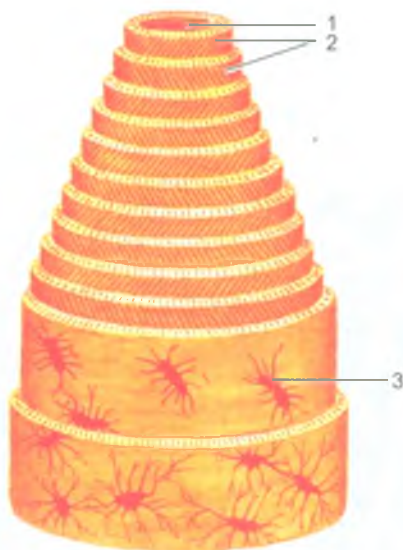


Рис. 19. Строение остеона:

- 1 — центральный канал (канал остеона); 2 — пластинки остеона;  
3 — костная клетка

физическим трудом количество остеонов и их размеры увеличиваются, слой компактного костного вещества у трубчатых и других костей утолщается, костномозговые полости становятся уже. Костные перекладки (балки) губчатого вещества также утолщаются, приобретают более сложное строение. Кости при этом становятся толще, прочнее. При уменьшении физической (мышечной) нагрузки при сидячем образе жизни, длительном постельном режиме во время болезни кости становятся тоньше, слабее.

Прочность костей зависит также от содержания в них органических и неорганических веществ. Органические вещества в виде коллагеновых волокон в составе пластинок остеонов придают костям упругость. Неорганические вещества (фосфорнокислый кальций, углекислый кальций и другие соли) придают костям твердость. У обезжиренной кости на долю органических веществ приходится около 60% ее массы, остальное принадлежит неорганическим соединениям.

**Надкостница** является соединительнотканной оболочкой костей. Она покрывает все кости, кроме их суставных поверхностей, где находится суставной хрящ. У надкостницы различают наружный ее слой и внутренний. Наружный слой надкостницы грубоволокнистый, фиброзный. Этот слой богат нервными волокнами и кровеносными сосудами, которые не только питают надкостницу, но и проникают в кость через питательные отверстия на поверхности кости. Внутренний слой надкостницы продуцирует молодые костные клетки. За счет надкостницы кость растет в толщину.



## Развитие и рост костей

Кости скелета в своем развитии проходят, в основном, три стадии: перепончатую, хрящевую и костную. Вначале образуется перепончатый скелет, состоящий из эмбриональной соединительной ткани — мезенхимы. Перепончатый скелет сменяется хрящевым скелетом, затем костным.

У человека костная ткань в хрящевых закладках костей начинает формироваться на 8-й неделе внутриутробного развития. Костные клетки образуются или непосредственно в эмбриональной соединительной ткани — мезенхиме (*перепончатый остеогенез*), или в хрящевой модели кости (*хрящевой остеогенез*). Однако имеется исключение из общего правила. Минуя стадию хряща, из эмбриональной соединительной ткани развиваются кости свода черепа, кости лица, часть ключицы. Такие кости называют первичными, покровными костями. При развитии таких первичных костей в молодой соединительной ткани (примерно в центре будущей кости) появляется точка окостенения, которая вначале состоит из молодых костных клеток — остеобластов. Число остеобластов быстро увеличивается, они продуцируют межклеточное вещество, в котором в дальнейшем откладываются соли кальция, фосфора и других элементов. Сами остеобласты превращаются в зрелые костные клетки (остеоциты) и оказываются замурованными в костном веществе. Поверхностные слои соединительной ткани превращаются в надкостницу.

Кости туловища, конечностей, основания черепа развиваются на основе хряща, проходят все три стадии развития. Снаружи хрящ покрыт надхрящницей, внутренний слой ее прилежит к хрящевой ткани и является ростковым. Формирование костей происходит из одной или нескольких точек окостенения. Первая точка окостенения появляется в средней части хряща на 8-й неделе эмбриогенеза и постепенно распространяется в стороны, пока не сформируется вся кость. Внутренний слой надхрящницы продуцирует молодые костные клетки (остеобласты), которые откладываются на поверхности хряща. Такое образование кости получило название *перихондрального окостенения*. Надхрящница в это время постепенно превращается в надкостницу, а образующиеся молодые костные клетки наслаиваются на предыдущие слои способом наложения (аппозиции). При этом на поверхности хряща образуется костная пластинка. Таким образом, за счет надкостницы кость растет в толщину (*перистальный способ* образования костной ткани). Одновременно костная ткань образуется и внутри хряща. Врастающая внутрь хряща вместе с сосудами эмбриональная соединительная ткань образует молодые костные клетки, располагающиеся в виде тяжей возле разрушающегося хряща. Такой способ образования кости (внутри хряща) получил название *энхондрального*.

Незадолго до рождения или после рождения ребенка точки окостенения (вторичные) появляются в эпифизах, которые до этого оставались хрящевыми. Эти точки увеличиваются в размерах, хрящ постепенно замещается костной тканью.

Хрящевая прослойка между окостеневающими эпифизом и костным диафизом — эпифизарный хрящ, также выполняет костеобразующую функцию. В течение постнатального онтогенеза, пока кость не достигнет своих окончательных размеров, эпифизарный хрящ постепенно замещается костной тканью. Эпифиз срастается с диафизом, и кость представляет единое целое. Костеобразующая функция эпифизарного хряща обеспечивает рост трубчатой кости в длину.

Костномозговой канал в трубчатых костях и губчатое вещество в эпифизах появляются по мере рассасывания образовавшейся кости. Из прорастающей внутри кости эмбриональной соединительной ткани образуется красный костный мозг.

### Вопросы для повторения и самоконтроля

1. Какие системы органов участвуют в образовании опорно-двигательного аппарата?
2. Назовите отделы скелета и входящие в их состав кости.
3. Что находится в костномозговых полостях и ячейках губчатого вещества костей у детей и у взрослых людей?
4. Опишите строение компактного и губчатого вещества кости.
5. Что такое остеон, какое он имеет строение?
6. Какие свойства кости зависят от присутствия органических и неорганических веществ?
7. Назовите способы образования кости.

### Соединения костей скелета

Все виды соединений костей скелета у человека можно разделить на непрерывные, полусуставы (симфизы) и прерывные (суставы). *Непрерывные соединения* подразделяют на соединительнотканнные, хрящевые и костные. Соединительнотканнные, или фиброзные соединения (синдесмозы), характеризуются наличием соединительной ткани между сочленяющимися костями. К ним относятся зубчатые, чешуйчатые, плоские швы между костями черепа, связки и межкостные перепонки, которые соединяют соседние кости, удерживают их друг возле друга, укрепляют суставы, а также соединения корней зубов с зубными альвеолами верхней и нижней челюстей.

Хрящевые соединения (синхондрозы) — характеризуются прочностью, эластичностью, упругостью и малой подвижностью. К таким соединениям относят межпозвоночные диски, хрящевые соединения ребер с грудиной, хрящевые прослойки между эпифизами и диафизом молодых костей. Хрящевые

прослойки у таких костей являются временными хрящевыми соединениями, так как они обычно в подростковом и юношеском возрасте замещаются костной тканью.

Костными соединениями называют участки костной ткани, появившейся на месте предшествующего хряща. Например, в месте соединения лобковой, подвздошной и седалищной костей в единую тазовую кость или в местах соединения эпифизов трубчатой кости с их диафизом.

*Полусуставы, или симфизы* имеют небольшую щель в хрящевой прослойке между соединяющимися костями (переходная форма от непрерывных соединений к прерывным). Примером такого соединения может служить лобковый симфиз-соединение между двумя лобковыми костями.

*Синовиальные (прерывные) соединения, или суставы* характеризуются большой подвижностью, разнообразием движений и сложностью строения (рис. 20). Каждый сустав определяется наличием суставных поверхностей сочленяющихся костей; суставного хряща, покрывающего суставные поверхности; суставной капсулы, окружающей в виде муфты концы сочленяющихся костей; суставной полости, ограниченной суставными хрящами и внутренней поверхностью суставной капсулы; суставной (синовиальной) жидкости, увлажняющей изнутри суставные хрящи, а также участвующей в их питании и уменьшении трения; связок (внутри- или внесуставных).

Суставные поверхности костей покрыты суставным хрящом. Толщина его находится в прямой зависимости от нагрузки, испытываемой суставом. Чем больше нагрузка, тем толще суставной хрящ. Суставной хрящ выполняет буферную функцию. Пружинящий суставной хрящ не только сглаживает толчки при движениях, ходьбе, беге, но и равномерно распределяет давление на суставные поверхности сочленяющихся костей.

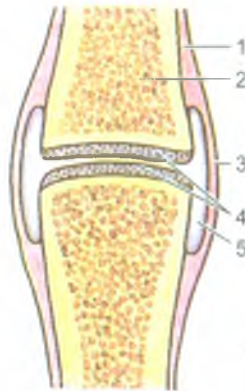


Рис. 20. Строение сустава:

- 1 — надкостница; 2 — кость; 3 — суставная капсула;  
4 — суставной хрящ; 5 — суставная полость

Суставная капсула состоит из наружного и внутреннего слоев. Наружный слой — *фиброзная мембрана*, плотная, довольно толстая. Прикрепляется фиброзная мембрана к костям вблизи краев суставных поверхностей и переходит в надкостницу. Внутренний тонкий слой суставной капсулы — *синовиальная мембрана*, выстилает изнутри фиброзную мембрану. Со стороны суставной полости синовиальная мембрана покрыта плоскими эпителиальными клетками, вырабатывающими суставную жидкость (синовию). Синовиальная жидкость (синовия), поступающая в суставную полость из сосудов синовиальной мембраны суставной капсулы, облегчает скольжение покрытых хрящом суставных поверхностей. Суставная капсула укрепляется связками, которые прикрепляются своими концами к сочленяющимся костям. Связки не только укрепляют суставы, но и направляют, а также ограничивают движения, препятствуя «переразгибанию» суставов.

### Классификация суставов

Суставы классифицируются по строению (по количеству сочленяющихся суставных поверхностей), по форме суставных поверхностей и по функции.

По строению суставы делятся на простые, сложные, комплексные и комбинированные. *Простые суставы* образованы двумя костями (например, плечевой, тазобедренный суставы). В образовании *сложных суставов* участвуют три и более костей (например, локтевой сустав). В *комплексных суставах* между сочленяющимися костями имеется хрящевой диск или мениск, которые разделяют полость сустава на две части (например грудино-ключичный и коленный суставы). *Комбинированный сустав* представляет собой два изолированных сустава, но действующих вместе в одних и тех же направлениях (например, правый и левый височно-нижнечелюстные суставы).

По функции суставы подразделяются на одноосные, двуосные и многоосные, а по форме — на блоковидные, цилиндрические, эллипсоидные, мыщелковые, седловидные, шаровидные и плоские.

Форма сустава определяет количество осей вращения. К *одноосным суставам* относятся цилиндрический, блоковидный суставы (например, лучелоктевой, плечелоктевой). К *двуосным суставам* относятся эллипсоидный, мыщелковый и седловидный суставы. Например, лучезапястный, атланта-затылочный суставы, сустав у основания большого пальца кисти. К *многоосным (трехосным)* относятся шаровидные и плоские по форме суставы (например, плечевой, тазобедренный суставы).

Подвижность в суставах, размах и направление движений зависят от размера, формы и кривизны суставных поверхностей. Движения в суставах совершаются вокруг различных осей: поперечной (фронтальной), передне-задней (сагиттальной), продольно-вертикальной вдоль сочленяющихся костей. Вокруг фронтальной оси выполняются сгибание и разгибание; вокруг сагиттальной оси — отведение (от туловища) — приведение (к туловищу); вокруг продольной

оси — вращение (повороты). На размах движений в суставах влияют натяжение суставной капсулы, количество и расположение связок, мышц, действующих на суставы. Они могут тормозить или ограничивать движения в суставах.

### Возрастные и функциональные изменения соединений костей

Суставы (синовиальные соединения) начинают формироваться на 6–11-й неделях эмбрионального развития. В этот период между образующимися костями видна прослойка из клеток мезенхимы, из которой в дальнейшем формируются элементы будущего сустава. Окончательное формирование всех элементов суставов заканчивается в возрасте 13–16 лет. В условиях нормальной физиологической деятельности суставы долго сохраняют неизменный объем движений и мало подвергаются старению. Движения, занятия физкультурой и спортом сохраняют форму и подвижность суставов. При длительных и чрезмерных нагрузках (механических), а также с возрастом в строении и функциях суставов появляются изменения: истончается и деформируется суставной хрящ, уменьшаются его пружинящие свойства, склерозируются фиброзная мембрана суставной капсулы и связки, по периферии суставных поверхностей образуются костные выступы — остеофиты. Происходящие анатомические изменения приводят к функциональным изменениям, к ограничению подвижности и уменьшению размаха движений в суставах.

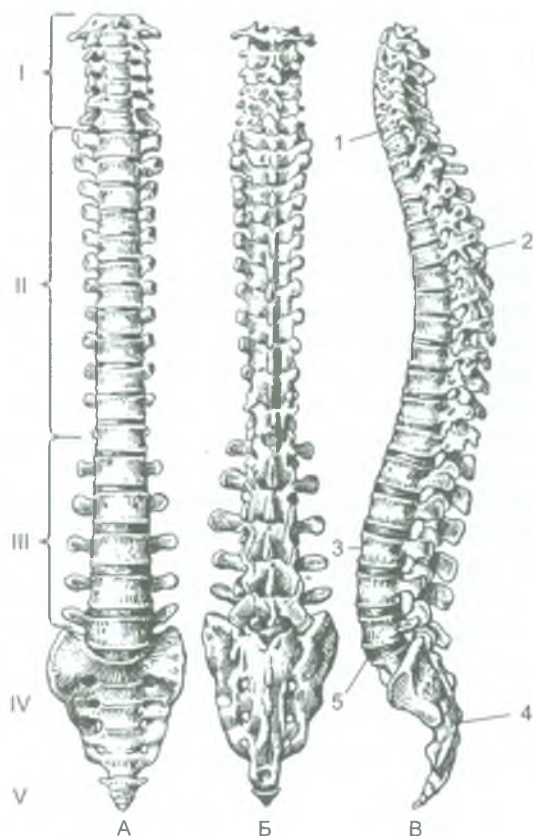
## Кости туловища и их соединения

Скелет человека состоит из скелета туловища, скелета головы (черепа), скелета верхних и нижних конечностей. К скелету туловища относятся позвоночный столб и грудная клетка.

### Позвоночный столб

Позвоночный столб (*columna vertebralis*) является костной осью тела и его опорой. Он защищает спинной мозг, участвует в образовании стенок грудной, брюшной и тазовой полостей, а также в движении туловища и головы. Позвоночный столб состоит из 30–33 позвонков (рис. 21). Различают шейный, грудной, поясничный, крестцовый и копчиковый отделы позвоночного столба. Крестцовые и копчиковые позвонки срастаются между собой и образуют крестец и копчик. По этой причине у взрослого человека позвоночник состоит из 24 отдельных позвонков, а также крестца и копчика. Длина позвоночного столба у взрослой женщины составляет 60–65 см, а у мужчин — 70–90 см.

*Позвонок (vertebra)* состоит из тела, обращенного вперед, и соединенной с ним дуги, которая прикрепляется к телу позвонка сзади. Тело и дуга позвонка



**Рис. 21.** Позвоночный столб.

А — вид спереди; Б — сзади; В — сбоку (по Р. Д. Синельникову):  
 Отделы: I — шейный; II — грудной; III — поясничный; IV — крестцовый;  
 V — копчиковый. 1, 3 — шейный и поясничный лордозы; 2, 4 — грудной и крестцовый кифозы; 5 — мыс

ограничивают широкое позвоночное отверстие (рис. 22). Позвоночные отверстия всех позвонков образуют позвоночный канал, в котором расположен спинной мозг. Дуга каждого позвонка у места прикрепления к телу имеет справа и слева две верхние и две нижние вырезки. При наложении друг на друга нижняя вырезка вышележащего позвонка соединяется с верхней вырезкой нижележащего. При этом образуются межпозвоночные отверстия, через которые из позвоночного канала выходят спинномозговые нервы. От дуги позвонка отходят 7 отростков разной величины и направленности: назад по средней линии отходит непарный остистый отросток, в стороны от дуги отходят правый и левый поперечные отростки, а вверх и вниз направлены парные верхние и нижние суставные отростки.

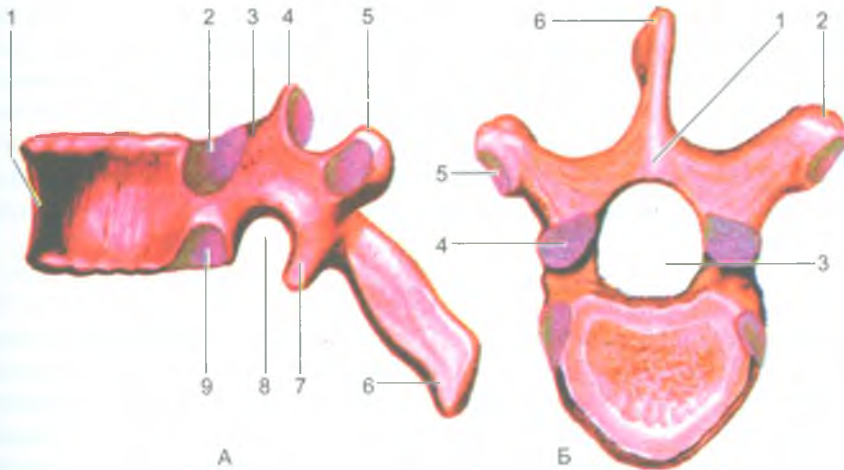


Рис. 22. Строение грудного позвонка:

А — вид сбоку: 1 — тело позвонка; 2 — верхняя реберная ямка; 3 — верхняя позвоночная вырезка; 4 — верхний суставной отросток; 5 — поперечный отросток; 6 — остистый отросток; 7 — нижний суставной отросток; 8 — нижняя позвоночная вырезка; 9 — нижняя реберная ямка.

Б — вид сверху: 1 — дуга позвонка; 2 — поперечный отросток; 3 — позвоночное отверстие; 4 — верхний суставной отросток; 5 — реберная ямка поперечного отростка; 6 — остистый отросток

*Шейные позвонки* имеют сравнительно небольшое тело, так как они испытывают меньшую нагрузку, чем тела поясничных позвонков. Поперечные отростки у шейных позвонков имеют отверстия. Через отверстия проходит позвоночная артерия. Остистые отростки у шейных позвонков раздвоены. Первый и второй шейные позвонки имеют отличия от других шейных позвонков.

I шейный позвонок (атлант) — не имеет тела и остистого отростка, а лишь две дуги — переднюю и заднюю. Справа и слева дуга переходит в боковые массы с суставными поверхностями для сочленения с мыщелками затылочной кости и со II шейным позвонком. II шейный позвонок (осевой) имеет тело, на котором сверху между двумя верхними суставными поверхностями возвышается зубообразный отросток (зуб), сочленяющийся с передней дугой атланта.

*Грудные позвонки* крупнее шейных. На телах и поперечных отростках грудные позвонки имеют реберные ямки, соединяющиеся с головками и бугорками ребер. Остистые отростки грудных позвонков самые длинные и наклонены вниз, что препятствует переразгибанию грудного отдела позвоночного столба назад.

*Поясничные позвонки* имеют массивное тело, что связано с более выраженной нагрузкой на них, а остистые отростки короткие и направлены назад.

*Пять крестцовых позвонков* в юношеском возрасте срастаются в одну единую кость-крестец, что придает этому отделу позвоночника необходимую прочность.

Крестец имеет широкое основание, обращенное кверху, а его узкая верхушка направлена вниз и соединяется с копчиком. Внутри крестца имеется крестцовый канал, являющийся продолжением позвоночного канала. Массивные боковые части крестца несут на себе шероховатые *ушковидные поверхности* для соединения с тазовыми костями. Место соединения крестца с V поясничным позвонком представляет собой обращенный вперед выступ — *мыс*.

*Копчиковые позвонки (I–III)* — рудиментарные и сливаются в одну единую кость — копчик.

### *Соединения позвонков*

Позвонки соединены между собой с помощью межпозвоночного хряща, связок и суставов. Тела позвонков соединяются между собой с помощью межпозвоночных дисков, построенных из волокнистого хряща. Периферическая часть хрящевых дисков представлена концентрическими фиброзными кольцами, а центральная часть — студенистым ядром. Дуги соседних позвонков соединяются при помощи *желтых связок*. Они состоят из эластической соединительной ткани и поэтому имеют большую упругость. Суставные отростки смежных позвонков образуют *межпозвоночные суставы*. Между остистыми и поперечными отростками имеются *межостистые* и *межпоперечные связки*. По всей длине позвоночного столба, на задней и передней поверхности тел позвонков, расположены *передняя* и *задняя продольные связки*. Позвоночный столб с черепом соединяется при помощи нескольких суставов и прочных связок, которые обеспечивают большую подвижность головы. Между I шейным позвонком и черепом образуется правый и левый атлanto-затылочные суставы — это комбинированные суставы, мышечковые по форме. В них происходит сгибание и разгибание (наклоны головы вперед и назад) вокруг фронтальной оси, а также наклоны головы в стороны (отведение и приведение) вокруг сагиттальной оси. Второй шейный позвонок (осевой) соединяется с первым шейным позвонком боковыми суставными поверхностями, а также при помощи направленного вверх отростка — «зуба». При этом первый шейный позвонок (атлант) вместе с черепом может вращаться (поворачиваться) вокруг «зуба» второго шейного позвонка.

Позвоночные отверстия, накладываясь друг на друга, образуют *позвоночный канал*, в котором располагается спинной мозг.

Позвоночный столб характеризуется наличием *физиологических изгибов*. Изгибы, обращенные выпуклостью назад, называются *кифозами* (грудной и крестцовый кифозы), а изгиб, обращенный выпуклостью вперед, называется *лордозом* (шейный и поясничный лордозы). При вертикальном положении тела, особенно при нагрузках, изгибы позвоночного столба выражены более четко, чем в лежачем положении. Изгибы позвоночного столба появляются после рождения. Кроме указанных физиологических изгибов отмечаются боковые изгибы, направленные выпуклостью вправо или влево — *сколиозы*. Эти боковые



искривления позвоночника появляются обычно из-за неправильного сидения за столом, за партой (у школьников), в связи с большим развитием мускулатуры одной половины тела и большим ее весом (у правшей — справа, у левшей — слева).

Изгибы позвоночного столба у человека являются приспособлениями для сохранения равновесия при вертикальном положении тела, для обеспечения смягчения толчков и сотрясений тела при ходьбе, беге и прыжках.

#### *Движения позвоночного столба*

У позвоночного столба осуществляются: сгибание (наклоны вперед) и разгибание (выпрямление), отведение и приведение (наклоны в стороны), скручивание (вращение) и круговые движения.

Сгибание и разгибание происходит вокруг фронтальной оси. Амплитуда этих движений составляет  $170-245^{\circ}$ . При этом толщина межпозвоночных дисков на стороне наклона позвоночного столба уменьшается, а на противоположной стороне увеличивается. Отведение и приведение позвоночного столба совершается вокруг сагиттальной оси. Общий размах движений при наклоне вправо и влево составляет около  $165^{\circ}$ . Вращение позвоночного столба (повороты вправо и влево) происходит вокруг вертикальной (продольной) оси с общей амплитудой движения около  $120^{\circ}$ . Круговое движение позвоночного столба (циркумдукция) представляет собой результат последовательного сложения различных других движений позвоночного столба.

*Шейный отдел позвоночного столба* является наиболее подвижным в связи с большой высотой межпозвоночных дисков, особенностями расположения и формой суставных поверхностей суставов. *Грудной отдел позвоночного столба* наименее подвижен, что объясняется небольшой толщиной межпозвоночных дисков, сильным наклоном книзу остистых отростков, а также соединениями грудных позвонков с ребрами. В *поясничном отделе позвоночного столба* амплитуда сгибания-разгибания достигает  $100-110^{\circ}$ . Здесь возможны также движения вокруг сагиттальной оси (отведение и приведение, т. е. боковые наклоны).

Позвоночный столб принимает участие во всех движениях туловища и функционирует как единое целое, поэтому степень его подвижности определяется особенностями строения всех видов соединений позвонков (межпозвоночных дисков, суставов).

#### **Возрастные особенности позвоночника**

Позвоночник новорожденного имеет дугообразный вид, вогнутый спереди. Изгибы (лордозы, кифозы) начинают формироваться с 3-4-го месяца жизни ребенка, когда он начинает держать голову. Вначале возникает шейный лордоз, обращенный выпуклостью кпереди, а затем, когда ребенок начинает сидеть (4-6-й месяцы жизни), формируется грудной кифоз. В то время, когда ребенок

начинает стоять и ходить (9–12-й месяцы после рождения), появляется поясничный лордоз. Одновременно компенсаторно формируется выпуклый кзади крестцовый кифоз. Изгибы позвоночного столба становятся хорошо заметными к 5–6 годам, окончательное их формирование заканчивается к подростковому, юношескому возрасту.

При неравномерном развитии мышц правой или левой стороны тела, неправильном положении учащих за партой, у спортсменов — как следствие асимметричной работы мышц, могут возникнуть патологические изгибы позвоночника в стороны — сколиозы.

Межпозвоночные диски у детей относительно толще, чем у взрослых людей. С возрастом толщина межпозвоночных дисков постепенно уменьшается, они становятся менее эластичными, студенистое ядро уменьшается в размерах. Длина позвоночного столба у пожилых людей уменьшается на 3–7 см, что объясняется уменьшением толщины межпозвоночных дисков и увеличением грудного кифоза. Кроме того, у людей пожилого возраста наблюдается общее разрежение костного вещества позвонков (остеопороз), обызвествление межпозвоночных дисков и передней продольной связки, служащие причиной уменьшения рессорных свойств позвоночного столба, а также его подвижности и крепости.

## Грудная клетка. Ребра

Грудные позвонки, 12 пар ребер, грудина и их соединения составляют скелет грудной клетки (рис. 23). *Ребра* (costae) представлены 12 парами узких длинных изогнутых плоских костей. Каждое ребро состоит из большой костной части и реберного хряща. Сзади каждое ребро имеет *головку*, соединяющуюся с телами соответствующих позвонков. Кпереди головка переходит в шейку и тело ребра. Между шейкой и телом у верхних 10 пар ребер находится бугорок ребра, который образует сустав с суставной ямкой поперечного отростка позвонка. Вдоль нижнего края ребра, на его внутренней стороне, проходит борозда, в которой располагаются межреберные артерия, вена и нерв. Семь пар верхних ребер (I–VII) передними своими концами достигают грудины, и их называют истинными ребрами, VIII–X ребра грудины не достигают, они соединяются с вышележащими ребрами, и они получили название ложных ребер. XI и XII ребра заканчиваются в мышцах передней брюшной стенки, их передние концы остаются свободными. Эти ребра называют колеблющимися.

*Грудина* относится к плоским костям. Она состоит из *рукоятки*, *тела* и *мечевидного отростка*. На боковых сторонах грудины имеются ямки для присоединения к ней хрящевых частей ребер. Верхний край рукоятки имеет яремную вырезку, а по бокам от нее — ключичные вырезки. В месте соединения рукоятки с телом грудины образуется обращенный кпереди угол грудины.

Грудина, 12 пар ребер и 12 грудных позвонков, соединяясь между собой при помощи суставов, хрящевых соединений и связок, образуют *грудную клетку*.

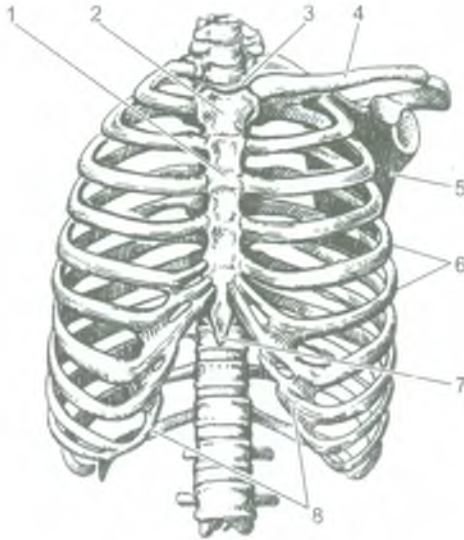


Рис. 23. Грудная клетка. Вид спереди:

- 1 — тело грудины; 2 — рукоятка грудины; 3 — верхняя апертура грудной клетки;  
 4 — ключица; 5 — лопатка; 6 — ребра; 7 — мечевидный отросток грудины;  
 8 — реберная дуга

У грудной клетки различают 4 стенки: переднюю, заднюю и две боковые, ограничивающие грудную полость. В *грудной полости* находятся внутренние органы (сердце, легкие, трахея, пищевод), крупные кровеносные сосуды и нервы.

Грудная клетка имеет верхнее и нижнее отверстия (апертуры). *Верхняя апертура* ограничена по бокам первыми ребрами, спереди — верхним краем рукоятки грудины, сзади — телом первого грудного позвонка. Через верхнюю апертуру проходят трахея, пищевод, сосуды, нервы. *Нижняя апертура* ограничена нижними ребрами, спереди — мечевидным отростком грудины, сзади — телом двенадцатого грудного позвонка. Под мечевидным отростком находится *подгрудинный угол* (его вершина). Нижняя апертура грудной клетки значительно больше, чем верхняя. Диафрагма (грудно-брюшная мышца) закрывает нижнюю апертуру и имеет отверстия для прохождения аорты, пищевода, нервов, нижней полой вены.

В зависимости от типа телосложения выделяют три формы грудной клетки. У людей брахиморфного типа телосложения (невысокого роста, низких, коренастых) грудная клетка короткая, широкая, имеет коническую форму, подгрудинный угол тупой. У людей долихоморфного типа телосложения (высоких) она удлинённая, плоская, подгрудинный угол острый. У людей мезоморфного типа телосложения (среднего роста) грудная клетка имеет цилиндрическую форму. У женщин грудная клетка короче, более округлая и уже внизу, чем у мужчин.

Грудная клетка деформируется при неправильном сидении и при некоторых заболеваниях. Так, следствием рахита приобретает так называемая «куриная грудь», когда грудинный угол выступает вперед в виде киля птиц. При болезнях, связанных с затрудненным дыханием, наблюдается бочкообразная грудная клетка и т. д.

Грудная клетка обладает большой прочностью и подвижностью. При дыхании она изменяет свой объем и форму. При вдохе грудина и передние концы ребер поднимаются, увеличивая передне-задний размер грудной клетки, межреберные промежутки расширяются. При выдохе грудина и передние концы ребер опускаются, передне-задний размер и объем грудной клетки уменьшается.

### Возрастные особенности грудной клетки

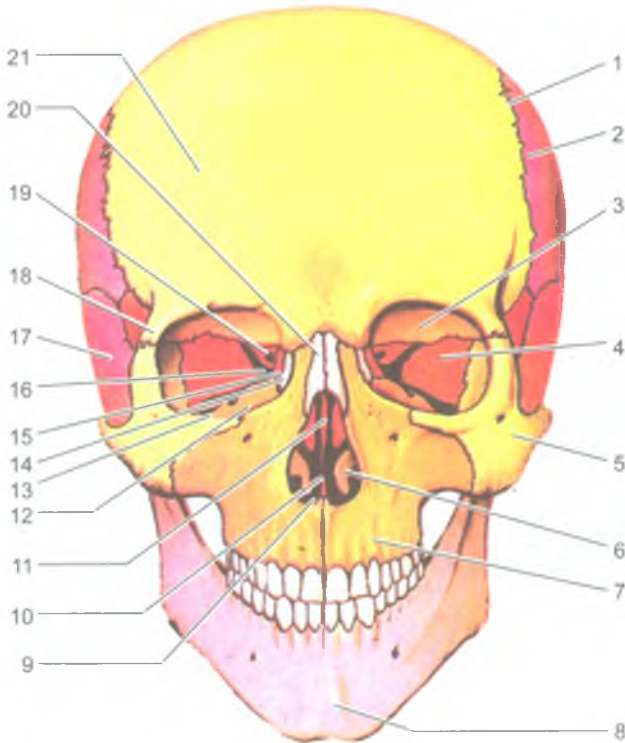
У новорожденных грудная клетка имеет конусовидную форму. Передне-задний диаметр больше поперечного, ребра расположены почти горизонтально. В первые два года жизни идет быстрый рост грудной клетки. В возрасте 6–7 лет ее рост замедляется, а в 7–18 лет наиболее быстро растет средний отдел грудной клетки.

Подгрудинный угол у новорожденного достигает примерно  $93^{\circ}$ , а у взрослого человека — около  $70^{\circ}$ . Усиленный рост грудной клетки у девочек начинается с 11 лет, а у мальчиков — с 12 лет. К 17–20 годам грудная клетка приобретает окончательную форму. В старческом возрасте в связи с увеличением грудного кифоза грудная клетка укорачивается и опускается.

Физические упражнения не только укрепляют грудную мускулатуру, но и увеличивают размах движения в суставах ребер, что приводит к увеличению объема грудной клетки при дыхании и жизненной емкости легких.

### Вопросы для повторения и самоконтроля

1. Назовите части позвонка.
2. Какие соединения имеются между двумя соседними позвонками? Назовите и опишите эти соединения.
3. Перечислите отделы позвоночного столба и назовите число позвонков в каждом его отделе.
4. Назовите физиологические изгибы позвоночного столба. Где эти изгибы находятся, какие функции выполняют?
5. Опишите строение ребра, назовите его части.
6. Назовите ребра в связи с особенностью их расположения и прикрепления к груди.
7. Какие части выделяют у грудины?
8. Опишите строение грудной клетки: ее стенки, отверстия, внешние формы.
9. Расскажите о возрастных изменениях позвоночного столба и грудной клетки.



**Рис. 24.** Череп человека. Вид спереди:

1 — чешуйчатый шов; 2 — теменная кость; 3 — глазничная часть лобной кости; 4 — глазничная поверхность большого крыла клиновидной кости; 5 — скуловая кость; 6 — нижняя носовая раковина; 7 — верхнечелюстная кость; 8 — подбородочный выступ нижней челюсти; 9 — полость носа; 10 — сошник; 11 — перпендикулярная пластинка решетчатой кости; 12 — глазничная поверхность верхнечелюстной кости; 13 — нижняя глазничная щель; 14 — слезная кость; 15 — глазничная пластинка решетчатой кости; 16 — верхняя глазничная щель; 17 — чешуйчатая часть височной кости; 18 — скуловой отросток лобной кости; 19 — зрительный канал; 20 — носовая кость; 21 — лобный бугор

## Череп

В образовании черепа принимают участие парные и непарные кости, защищающие от внешних воздействий головной мозг и органы чувств. Кроме того, кости черепа являются опорой для начальных отделов пищеварительной и дыхательной систем. Поэтому череп подразделяют на мозговую и лицевую отделы (рис. 24 и 25). Мозговой отдел черепа является вместилищем для головного мозга, а лицевой череп является костной основой лица и начальных отделов пищеварительной и дыхательной систем.

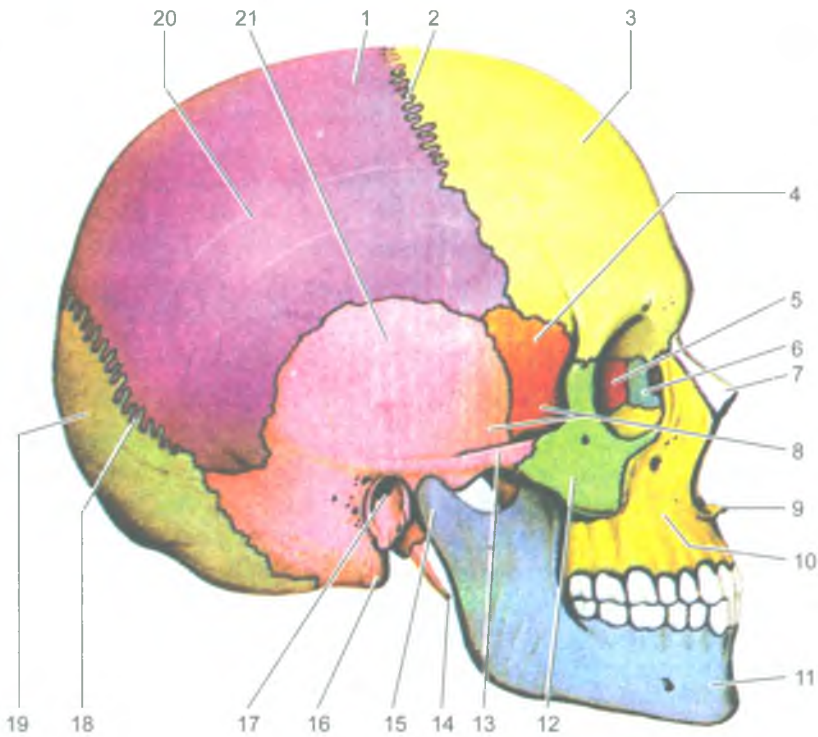


Рис. 25. Череп человека. Вид сбоку:

1 — теменная кость; 2 — венечный шов; 3 — лобный бугор; 4 — височная поверхность большого крыла клиновидной кости; 5 — глазничная пластинка решетчатой кости; 6 — слезная кость; 7 — носовая кость; 8 — височная ямка; 9 — передняя носовая ость; 10 — тело верхнечелюстной кости; 11 — нижняя челюсть; 12 — скуловая кость; 13 — скуловая дуга; 14 — шиловидный отросток; 15 — мышцелковый отросток нижней челюсти; 16 — сосцевидный отросток; 17 — наружный слуховой проход; 18 — ламбдовидный шов; 19 — чешуя затылочной кости; 20 — верхняя височная линия; 21 — чешуйчатая часть височной кости

### Кости мозгового отдела черепа

*Мозговой череп* составляют четыре непарные кости — лобная, затылочная, клиновидная, решетчатая и две парные — теменная и височная.

*Лобная кость* образует переднюю стенку свода черепа, стенки передней черепной ямки и верхнюю стенку глазниц. В состав лобной кости входят вертикальная лобная чешуя, горизонтальные глазничные части и носовая часть между ними. На передней поверхности лобной кости выделяются *надглазничные края*, над ними — *надбровные дуги*, между которыми находится площадка — *надпереносье* (глабелла). Латерально каждый надглазничный край продолжается в

*скуловой отросток*, соединяющийся со скуловой костью. На внутренней поверхности лобной кости находится *борозда верхнего сагиттального синуса* (венозного). Внизу лобная чешуя переходит в глазничные части.

*Глазничные части* (правая и левая) нижней поверхностью обращены в глазницу, а верхней — в полость черепа. Пластинки глазничной части друг от друга отделены *решетчатой вырезкой*, в которую на целом черепе заходит решетчатая пластинка решетчатой кости. *Носовая часть* внизу имеет отверстия (апертуры), ведущие в лобную пазуху (воздухоносную полость), расположенную внутри лобной кости.

*Затылочная кость* образует заднюю стенку и основание мозгового отдела черепа. У этой кости выделяют четыре части, расположенные вокруг большого (затылочного) отверстия. Это базилярная часть, которая находится впереди от отверстия, две латеральные части и чешуя, занимающая задне-верхнее положение.

В результате сращения *базилярной части* с телом клиновидной кости сверху и спереди образуется площадка — скат. На нижней поверхности базилярной части находится *глоточный бугорок*. *Латеральные части* затылочной кости утолщены в виде мышцелков, сочленяющихся с первым шейным позвонком (атлантом). Через латеральную часть с каждой стороны над мышцелком проходит подъязычный канал, а позади каждого мышцелка имеется мышцелковая ямка, на дне которой открывается отверстие мышцелкового канала. На боковых краях кости видны яремные вырезки, образующие вместе с одноименной вырезкой височной кости яремное отверстие. На задней стороне чешуи, ограничивающей затылочное отверстие, находится *наружный затылочный выступ*. Направо и налево от возвышения проходит шероховатая *верхняя выйная линия*, а вниз к большому (затылочному) отверстию проходит невысокий *затылочный гребень*, по бокам от которого видна *нижняя выйная линия*. На внутренней поверхности чешуи имеется крестообразное возвышение, на котором выделяется внутренний затылочный выступ, переходящий во внутренний затылочный гребень. Вверх от внутреннего затылочного выступа направляется *борозда верхнего сагиттального (венозного) синуса*, а вправо и влево — *борозда поперечного венозного синуса*.

*Клиновидная кость* участвует в образовании основания и боковых отделов мозгового отдела черепа. Она состоит из *тела* и трех парных отростков: больших крыльев, малых крыльев и крыловидных отростков. Тело на верхней поверхности изогнуто в виде турецкого седла. В центре седла видна гипофизарная ямка, в которой помещается гипофиз. Внутри тела клиновидной кости находится воздухоносная полость — *клиновидная пазуха*, которая сообщается с полостью носа.

От передне-верхней поверхности тела клиновидной кости отходят два *малых крыла*, отграничивающих переднюю черепную ямку от средней черепной ямки. У основания каждого из малых крыльев находится *отверстия зрительного канала*. Отходящие от тела в стороны *большие крылья* образует стенки

средней черепной ямки, глазницы, височной и подвисочной ямок. Между малым и большим крылом образуется *верхняя глазничная щель*, соединяющая полость черепа с глазницей. В основании большого крыла имеется *круглое отверстие*, латеральнее и кзади от него располагается *овальное отверстие*, а затем *остистое отверстие*. От основания большого крыла вниз с каждой стороны отходит *крыловидный отросток*, в основании которого спереди назад идет *крыловидный канал*. Каждый крыловидный отросток состоит из двух пластинок — медиальной и латеральной, между которыми кзади находится *крыловидная ямка*.

*Решетчатая кость* лежит в глубине черепа и принимает участие в образовании нижней стенки передней черепной ямки, глазницы и полости носа. Решетчатая кость состоит из горизонтально расположенной решетчатой пластинки, от которой отходит вниз перпендикулярная пластинка, а по бокам ее находятся решетчатые лабиринты. Продолжением перпендикулярной пластинки вверх является петушиный гребень, вдающийся в полость черепа.

*Решетчатый лабиринт* построен из множества *воздухоносных ячеек*, сообщающихся между собой и открывающихся в носовую полость. От медиальной поверхности лабиринта отходят две тонкие, изогнутые вниз пластинки — *верхняя и средняя носовые раковины*, свободно свисающие в полость носа.

*Височная кость* участвует в образовании боковой стенки и основания черепа. Она состоит из каменистой части (пирамиды), барабанной и чешуйчатой частей. В пирамиде височной кости располагаются органы слуха и равновесия. Через пирамиду проходят каналы, содержащие нервы и кровеносные сосуды (табл. 5).

*Каменистая часть* имеет форму трехгранной пирамиды, вершина которой направлена вперед и медиально, а основание кзади переходит в *сосцевидный отросток*. В пирамиде височной кости выделяют переднюю, заднюю и нижнюю поверхности. На передней поверхности пирамиды, у ее вершины, находится *вдавление тройничного нерва*, на котором лежит узел тройничного нерва. Позади от вдавления находится *дугообразное возвышение*, образованное находящимся в пирамиде верхним полукружным каналом костного лабиринта. Латерально от возвышения располагается *крыша барабанной полости* и кпереди от нее отверстия *каналов большого и малого каменистых нервов*. По верхнему краю пирамиды проходит *борозда верхнего каменистого синуса*.

На задней поверхности пирамиды височной кости находится *внутреннее слуховое отверстие*, переходящее во *внутренний слуховой проход*, через который проходят лицевой, преддверно-улитковый нервы и кровеносные сосуды. Кроме того, на задней поверхности пирамиды находится *наружное отверстие водопровода преддверия*, а на нижнем крае открывается *улитковый каналец*, которые направляются в лабиринт преддверно-улиткового органа. Ближе к сосцевидному отростку проходит *борозда сигмовидного синуса*.



Таблица 5

## Каналы височной кости

Название канала	Какие полости (области) черепа канал соединяет	Что проходит в канале
1. Сонный канал	Наружное основание черепа с областью вершины пирамиды височной кости	Внутренняя сонная артерия; внутреннее сонное (вегетативное) сплетение
2. Сонно-барабанные канальцы	Стенку сонного канала (у его начала) – с барабанной полостью	Сонно-барабанные нервы
3. Внутреннее слуховое отверстие и внутренний слуховой проход	Заднюю черепную ямку с внутренним ухом	Лицевой нерв (VII), преддверно-улитковый нерв (VIII), артерия и вена внутреннего уха
4. Лицевой канал	Заднюю поверхность пирамиды (внутренний слуховой проход) – с шило-сосцевидным отверстием	Лицевой нерв (VII)
5. Каналец барабанной струны	Лицевой канал, барабанную полость с каменисто-барабанной щелью	Барабанная струна – ветвь лицевого нерва
6. Барабанный каналец	Нижнюю поверхность пирамиды (каменистую ямочку) с барабанной полостью и барабанную полость с передней поверхностью пирамиды (расщелиной малого каменистого нерва)	Малый каменистый нерв – ветвь языкоглоточного нерва (XI)
7. Мышечно-трубный канал, который делится на 2 полуканала: верхний – для мышцы, напрягающей барабанную перепонку, и нижний – для слуховой трубы	Верхушка пирамиды с барабанной полостью	Мышца, напрягающая барабанную перепонку (полуканал мышцы, напрягающей барабанную перепонку), и слуховая труба (полуканал слуховой трубы)

На нижней поверхности пирамиды располагается *яремная ямка*, а латеральнее от нее виден *шиловидный отросток*, позади которого имеется *шило-сосцевидное отверстие*. Кпереди от яремной ямки имеется наружное сонное отверстие, ведущее в *сонный канал*, который заканчивается на вершине пирамиды внутренним сонным отверстием. На гребне, между яремной ямкой и отверстием сонного канала, находится *каменистая ямочка*, в которой начинается *барабанный каналец*. С барабанной полостью сообщаются воздухоносные ячейки сосцевидного отростка. На вершине пирамиды латеральнее отверстия сонного канала открывается *мышечно-трубный канал*, ведущий в барабанную полость. Этот канал состоит из верхнего и нижнего полуканалов. В верхнем полуканале лежит мышца, напрягающая барабанную перепонку, а в нижнем — слуховая труба, соединяющая барабанную полость с глоткой.

*Баранная часть* височной кости ограничивает снизу, спереди и сзади наружный слуховой проход.

*Чешуйчатая часть* (чешуя) височной кости участвует в образовании боковой стенки черепа. От наружной ее поверхности отходит *скуловой отросток*, образующий скуловую дугу вместе с височным отростком скуловой кости. Книзу от основания скулового отростка расположены *суставной бугорок* и *нижнечелюстная ямка*.

*Теменная кость* с такой же костью другой стороны образует крышу (свод) черепа. Теменная кость представляет выпукло-вогнутую четырехугольную пластинку, на наружной стороне которой виден теменной бугор. Своими краями теменная кость соединяется с лобной, височной, затылочной костями и большим крылом клиновидной кости, а также с теменной костью другой стороны.

### Кости лицевого отдела черепа

В образовании лицевого отдела черепа участвуют парные верхнечелюстная, небная, скуловая, носовая, слезная кости, нижняя носовая раковина, а также 2 непарные кости (сошник и нижняя челюсть). Кроме того, к лицевому черепу относится также подъязычная кость.

*Верхнечелюстная кость* состоит из тела и четырех отростков. Ее тело участвует в образовании глазничной поверхности. В ней проходит подглазничная борозда, переходящая в одноименный канал. На задней поверхности находится бугор верхней челюсти. На носовой поверхности тела верхней челюсти видна слезная борозда, участвующая в образовании носо-слезного канала, а также вход в воздухоносную верхнечелюстную (гайморову) пазуху.

От тела верхней челюсти отходят скуловой отросток, лобный, небный и альвеолярный отростки. Альвеолярный отросток несет на себе зубные альвеолы, отделенные друг от друга межальвеолярными перегородками. Небный отросток, соединяясь с таким же отростком противоположной стороны, образует твердое небо.

*Небная кость* состоит из двух пластинок: перпендикулярной и горизонтальной. Горизонтальные пластинки обеих небных костей, соединяясь между собой, образуют заднюю часть твердого неба. Перпендикулярная пластинка участвует в образовании боковой стенки полости носа. *Нижняя носовая раковина* — это самостоятельная кость — прикрепляется к раковинному гребню носовой поверхности верхнечелюстной кости. *Носовая кость*, соединяясь с такой же костью другой стороны, образует верхнюю стенку полости носа. *Слезная кость* участвует в образовании передней части медиальной стенки глазницы. На этой кости слезная борозда, соединяясь с одноименной бороздой верхнечелюстной кости, образует ямку слезного мешка. *Сошник* участвует в образовании носовой перегородки. *Скуловая кость* формирует рельеф лица. Она соединяется с лобной, височной и верхнечелюстной костями. Височный отросток скуловой кости вместе со скуловым отростком височной кости образует скуловую дугу.

*Нижняя челюсть* является подвижной костью черепа. Она состоит из тела и отходящих кверху двух ветвей. На внутренней и наружной поверхностях угла нижней челюсти находятся бугристости для прикрепления жевательных мышц. На передней части тела нижней челюсти определяется *подбородочный выступ*.

На *альвеолярной части* расположены зубные альвеолы, разделенные *межальвеолярными перегородками*. Ветви нижней челюсти состоят из двух отростков (*передний венечный и задний — мышцелковый*). *Мыщелковый отросток* участвует в образовании височно-нижнечелюстного сустава. Через тело челюсти у каждой стороны проходит *нижнечелюстной канал*, который начинается на внутренней поверхности ветви этой кости. Выходное подбородочное отверстие этого канала находится на наружной поверхности передней части тела нижней челюсти на уровне второго малого коренного зуба.

*Подъязычная кость* имеет дугообразную форму и располагается в мягких тканях шеи между гортанью внизу и нижней челюстью вверх. Она состоит из *тела и парных больших и малых рогов*.

### Соединения костей черепа

Кости черепа соединены между собой преимущественно непрерывными соединениями. Исключение составляет нижняя челюсть, которая образует с височной костью парный височно-нижнечелюстной сустав.

Кости крыши черепа соединяются между собой при помощи зубчатых и чешуйчатых швов. Медиальные края теменных костей соединяются зубчатым сагиттальным швом, лобная и теменная кости — зубчатым венечным швом, теменные и затылочная кости — зубчатым лямбдовидным швом. Чешуя височной кости соединяется с теменной костью и большим крылом клиновидной кости при помощи чешуйчатого шва. Между костями лицевого черепа имеются плоские (гармоничные) швы, например, между носовыми костями.

Хрящевые соединения — синхондрозы определяются в области основания черепа. Это соединение между телом клиновидной кости и базиллярной частью затылочной кости и другие синхондрозы, которые хорошо выражены у детей. У взрослого человека в большинстве своем эти синхондрозы замещаются костной тканью.

*Височно-нижнечелюстной сустав*, парный, комплексный по строению, эллипсоидный. Он образован *головкой мышцелкового отростка нижней челюсти и нижнечелюстной ямкой височной кости*. Внутри сустава имеется *внутрисуставной диск*. Диск сращен с капсулой сустава по периферии и разделяет полость сустава на верхнюю и нижнюю части.

*Движения* в правом и левом височно-нижнечелюстном суставе происходят одновременно. Это опускание и поднятие нижней челюсти, смещение нижней челюсти вперед (выдвижение) и назад (возвращение в исходное состояние), движение челюсти вправо и влево (боковые движения).

## Череп в целом (топография черепа)

Череп имеет сложный рельеф внутренней и наружной поверхностей, обусловленный расположением в его костных вместилищах головного мозга, органов чувств, нервных узлов и наличием многочисленных отверстий и каналов для прохождения сосудов и нервов.

Верхнюю часть мозгового черепа называют *сводом (крышей) черепа*. Свод черепа образуют чешуя лобной кости, теменные кости, чешуя затылочной и височных костей и латеральные отделы больших крыльев клиновидной кости. Все они относятся к плоским костям, которые состоят из двух пластинок компактного вещества, между которыми располагается слой губчатого вещества (диплоэ). В передних отделах свода черепа видны *лобные бугры*, над глазами — *надбровные дуги*, в середине между ними — небольшая площадка — *надпереносье (глабелла)*. На верхне-боковых поверхностях свода черепа выступают *теменные бугры, верхняя и нижняя височные линии*.

При изучении черепа сбоку определяются скуловая дуга, сосцевидный отросток, верхняя и нижняя челюсти, височная, подвисочная и крыловидно-небная ямки.

*Височная ямка* ограничена сверху и сзади височной линией, спереди — скуловой костью, внизу она переходит в *подвисочную ямку*. Верхнюю стенку подвисочной ямки составляют большое крыло клиновидной кости и участок чешуи височной кости, переднюю — подвисочная поверхность тела верхнечелюстной кости и скуловая кость, медиальную — латеральная пластинка крыловидного отростка клиновидной кости, латеральную — скуловая дуга и ветвь нижней челюсти.

*Крыловидно-небная (крылонебная) ямка* ограничена сзади основанием крыловидного отростка клиновидной кости, спереди — бугром верхнечелюстной кости и с медиальной стороны — вертикальной пластинкой небной кости. Крылонебная ямка сообщается через *клиновидно-небное отверстие* с верхним носовым ходом, через *круглое отверстие* — со средней черепной ямкой, через *нижнюю глазничную щель* — с глазницей, через *крыловидный канал* — с областью рваного отверстия и через *большой небный канал* — с ротовой полостью.

Основание черепа имеет *внутреннюю и наружную поверхности*. Наружное основание черепа образовано нижней поверхностью мозгового черепа и частью лицевого отдела черепа (рис. 26). *Передний отдел* основания черепа образован костным небом и альвеолярным отростком верхней челюсти. *Средний отдел*, образованный височными и клиновидными костями, находится между задним краем твердого неба спереди и передним краем большого затылочного отверстия сзади. На нижней поверхности пирамиды височной кости располагаются наружное отверстие сонного канала, яремная ямка, шиловидный отросток и шилососцевидное отверстие. У основания скулового отростка височной кости

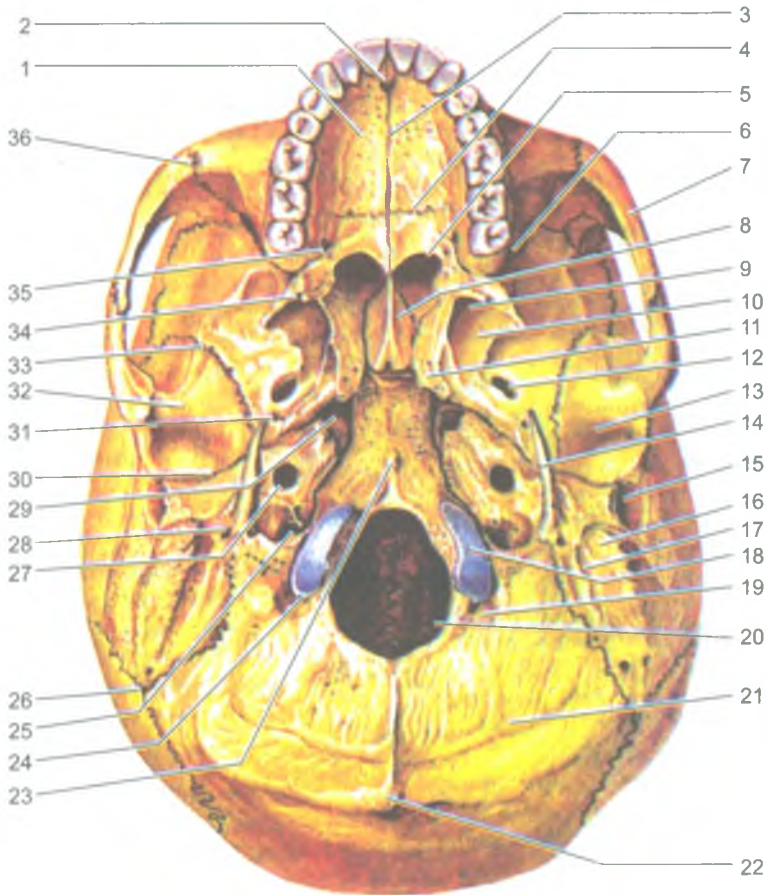


Рис. 26. Наружное основание черепа:

1 — небный отросток верхней челюстной кости; 2 — резцовое отверстие; 3 — срединный небный шов; 4 — поперечный небный шов; 5 — хоана; 6 — нижняя глазничная щель; 7 — скуловая дуга; 8 — крыло сошника; 9 — крыловидная ямка; 10 — латеральная пластинка крыловидного отростка; 11 — крыловидный отросток; 12 — овальное отверстие; 13 — нижнечелюстная ямка; 14 — шиловидный отросток; 15 — наружный слуховой проход; 16 — сосцевидный отросток; 17 — сосцевидная вырезка; 18 — затылочный мыщелок; 19 — мыщелковая ямка; 20 — большое (затылочное) отверстие; 21 — нижняя выйная линия; 22 — наружный затылочный выступ; 23 — глоточный бугорок; 24 — мыщелковый канал; 25 — яремное отверстие; 26 — затылочно-сосцевидный шов; 27 — наружное сонное отверстие; 28 — шилососцевидное отверстие; 29 — рваное отверстие; 30 — каменисто-барабанная щель; 31 — остистое отверстие; 32 — суставной бугорок; 33 — клиновидно-чешуйчатый шов; 34 — крыловидный крючок; 35 — большое небное отверстие; 36 — скуловерхнечелюстной шов

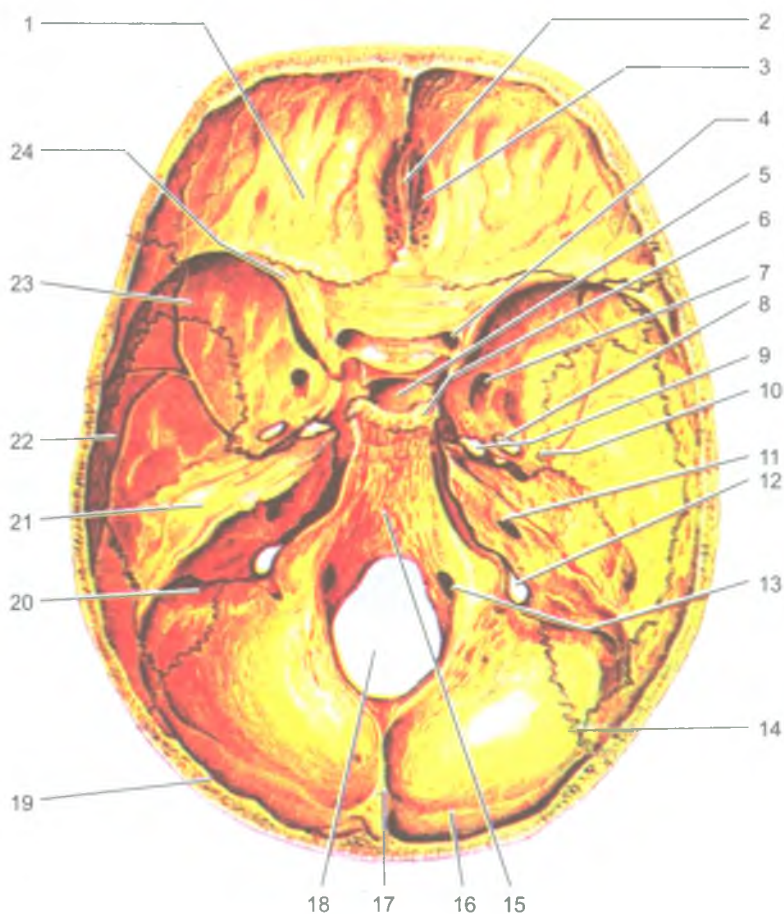


Рис. 27. Внутреннее основание черепа:

1 — глазничная часть лобной кости; 2 — петушинный гребень; 3 — решетчатая пластинка; 4 — зрительный канал; 5 — гипофизарная ямка; 6 — спинка седла; 7 — круглое отверстие; 8 — овальное отверстие; 9 — рваное отверстие; 10 — остистое отверстие; 11 — внутреннее слуховое отверстие; 12 — яремное отверстие; 13 — подъязычный канал; 14 — ламбдовидный шов; 15 — скат; 16 — борозда поперечного синуса; 17 — внутренний затылочный выступ; 18 — большое (затылочное) отверстие; 19 — затылочная чешуя; 20 — борозда сигмовидного синуса; 21 — пирамида (каменистая часть) височной кости; 22 — чешуйчатая часть височной кости; 23 — большое крыло клиновидной кости; 24 — малое крыло клиновидной кости

находится нижнечелюстная ямка и суставной бугорок. На большом крыле клиновидной кости находятся остистое и овальное отверстие. В центре *заднего отдела* черепа расположено большое (затылочное) отверстие, по бокам которого лежат затылочные мышечки, у основания которых проходят каналы подъязычных нервов. Латеральнее мышечка находится яремное отверстие, а еще латеральнее и кзади — мышечковая ямка и сосцевидный отросток.

На *внутренней поверхности основания черепа* (рис. 27) различают три черепные ямки: переднюю, среднюю и заднюю.

Передняя черепная ямка ограничена спереди чешуей лобной кости, а сзади — задним краем малых крыльев клиновидной кости. В стенках этой ямки видны: решетчатая пластинка решетчатой кости, слепое отверстие, петушиный и лобный гребни. Средняя черепная ямка ограничена спереди телом и задним краем малых крыльев клиновидной кости, а сзади — верхним краем пирамиды височной кости. В области средней черепной ямки на боковой поверхности тела клиновидной кости с каждой стороны видна сонная борозда, а у вершины пирамиды находится рваное отверстие. Между малым крылом, большим крылом и телом клиновидной кости с каждой стороны расположена *верхняя глазничная щель*. Кзади и книзу от этой щели находятся круглое, овальное и остистое отверстия. На передней поверхности пирамид височной кости, близ ее верхушки, определяется тройничное вдавление.

Задняя черепная ямка ограничена спереди верхним краем пирамиды височной кости, а сзади — чешуей затылочной кости. В этой ямке находится большое (затылочное) отверстие. По бокам от большого (затылочного) отверстия располагаются отверстия подъязычного канала и яремное отверстие, а на задней поверхности пирамид находится внутреннее слуховое отверстие.

*Глазница* являетсяместилищем для органа зрения. По форме напоминает четырехгранную пирамиду, вершина которой направлена назад и медиально, а основание обращено вперед. У глазницы выделяют четыре стенки. Верхняя стенка образована глазничной частью лобной кости и малым крылом клиновидной кости. Нижнюю стенку составляют глазничная поверхность тела верхнечелюстной кости и скуловая кость; латеральную — большое крыло клиновидной кости и скуловая кость; медиальную — глазничная пластинка решетчатой кости и слезная кость. В передней части медиальной стенки находится ямка слезного мешка, продолжающаяся в носослезный канал, ведущий в носовую полость. Верхняя глазничная щель и зрительный канал соединяют глазницу со средней черепной ямкой, а нижняя глазничная щель ведет в крылоноско-небную ямку (крылоноско-небную).

*Полость носа* имеет входное (грушевидное) отверстие, а сзади — два выходных отверстия (хоаны), ведущие в глотку. В полости носа имеется костная перегородка, образованная перпендикулярной пластинкой решетчатой кости и сошником, которая разделяет полость носа на левую и правую половины.

*Боковая стенка* полости носа образована носовой поверхностью верхнечелюстной кости, лабиринтом решетчатой кости, слезной костью, небной костью и медиальной пластинкой крыловидного отростка клиновидной кости. На латеральной стенке видны три носовые раковины. Нижняя носовая раковина является самостоятельной костью. Средняя и верхняя носовые раковины образованы отростками решетчатого лабиринта. Носовые раковины ограничивают три носовых хода: нижний, средний и верхний. Нижний носовой ход расположен между нижней стенкой полости носа и нижней раковиной, в него открывается носо-слезный канал. Средний носовой ход находится между нижней и средней раковинами; в него открываются передние и средние ячейки решетчатой кости, отверстия (апертуры) лобной и верхнечелюстной пазух. В верхний носовой ход, расположенный между средней и верхней носовыми раковинами, открываются задние ячейки решетчатой кости, а также отверстие (апертура) клиновидной пазухи и клиновидно-небные отверстия.

*Верхняя стенка полости носа* образована носовыми костями, носовой частью лобной кости, решетчатой пластинкой решетчатой кости, нижней носовой раковиной и телом клиновидной кости, а нижняя стенка — твердым небом.

*Полость рта* спереди и с боков ограничена зубами, альвеолярными отростками верхнечелюстных костей и телом нижней челюсти, а сверху — твердым (костным) небом.

### Череп новорожденного

У новорожденного ребенка между костями черепа имеются прослойки соединительной ткани. Такие участки получили название *родничков и швов* (рис. 28). Общее количество родничков у новорожденного ребенка — шесть. Это непарные *передний и задний роднички* и два парных — *клиновидный и сосцевидный*. Из них самый крупный родничок передний, или лобный. Он расположен у места соединения лобной и обеих теменных костей. Роднички черепа новорожденного характеризуются эластичностью, поэтому форма черепа может изменяться во время прохождения головки плода через родовые пути матери в процессе родов.

Роднички начинают зарастать в различные периоды времени после рождения ребенка. Так, на 2-м месяце после рождения зарастает задний (затылочный) родничок, на 2–3-м месяце зарастают клиновидный и сосцевидный роднички, а передний (лобный) родничок зарастает лишь на 2-м году после рождения. Формирование швов между костями черепа заканчивается к 3–5 годам жизни ребенка.

### Возрастные и половые особенности черепа

Объем полости мозгового черепа у новорожденного ребенка в среднем составляет 350–375 см<sup>3</sup>. В первые 6 месяцев после рождения ребенка объем черепа удваивается, к 2 годам — утраивается, а у взрослого человека он



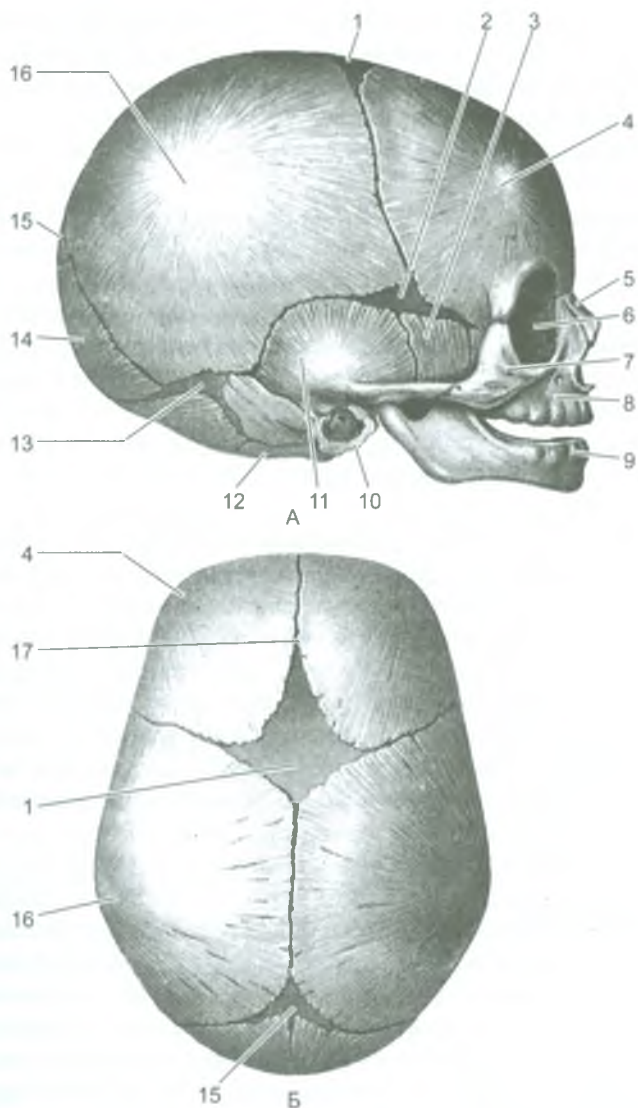


Рис. 28. Череп новорожденного. Вид сбоку (А) и сверху (Б):

1 — передний родничок; 2 — клиновидный родничок; 3 — большое крыло клиновидной кости; 4 — лобный бугор; 5 — носовая кость; 6 — слезная кость; 7 — скуловая кость; 8 — верхнечелюстная кость; 9 — нижняя челюсть; 10 — барабанное кольцо височной кости; 11 — чешуйчатая часть височной кости; 12 — латеральная часть затылочной кости; 13 — сосцевидный родничок; 14 — затылочная чешуя; 15 — задний родничок; 16 — теменной бугор; 17 — лобный шов

увеличивается в 4 раза. Соотношение размеров мозгового и лицевого отделов черепа у взрослого человека и новорожденного ребенка различные. Лицо у новорожденного ребенка более короткое (еще нет зубов) и широкое по сравнению с лицом взрослого человека.

После рождения рост черепа происходит неравномерно. От рождения до 7 лет череп растет довольно быстро. В течение первого года жизни череп растет более или менее равномерно. От года до трех лет отмечается активный рост задней части черепа, это связано с переходом ребенка на 2-м году жизни к прямохождению. На 2–3-м году жизни в связи с окончанием прорезывания молочных зубов и усилением функции жевательных мышц значительно усиливается рост лицевого отдела черепа в высоту и в ширину. С 3 до 7 лет продолжается рост черепа в целом, и к 7 годам рост основания черепа в длину, в основном, заканчивается. В дальнейшем, от 7 до 12–13 лет череп растет равномерно и замедленно. В этот период, в основном, растет свод мозгового отдела черепа, объем его полости достигает 1200–1300 см<sup>3</sup>.

После 13-летнего возраста отмечается активный рост лобного отдела мозгового черепа, а также лицевого отдела черепа. Заращение швов между костями черепа начинается в возрасте 20–30 лет, причем у мужчин несколько раньше, чем у женщин. Сагиттальный шов зарастает в возрасте 32–35 лет, венечный — в 24–41 год, ламбдовидный — в 26–42 года, сосцевидно-затылочный — в 30–31 год. Чешуйчатый шов, как правило, не зарастает.

Длина лицевого отдела черепа у мужчин более выражена, чем у женщин. До периода половой зрелости у мальчиков и у девочек лицо округлое, а после наступления половой зрелости у мужчин лицо, как правило, вытягивается в длину, у женщин сохраняет округлость. Мужской череп в основании больше, чем женский, в связи с большими общими размерами тела у мужчин, по сравнению с телом у женщин. Вместе с тем, мозговой отдел черепа относительно сильнее развит у женщин, а лицевой — у мужчин. Как правило, мужской череп отличается выраженным рельефом в связи с более развитыми мышцами, прикрепленными к нему. У женщин рельеф черепа сглажен.

В пожилом и старческом возрастах рельеф костей черепа сглаживается. Кости становятся более тонкими, эластичность их уменьшается, поэтому череп ставится более хрупким и легким. Это связано с потерей зубов и сглаживанием зубных альвеол, ослаблением жевательной функции и частичной атрофией жевательных мышц. В ряде случаев наблюдается также асимметрия черепа из-за преимущественной работы жевательных мышц на одной стороне головы.

## Вопросы для повторения и самоконтроля

1. Какие кости образуют мозговой отдел черепа?
2. Какие кости образуют лицевой отдел черепа?
3. Назовите и покажите отверстия, которые видны на наружном основании черепа.
4. Какие черепные ямки имеются на внутреннем основании черепа?
5. Какие кости участвуют в образовании стенок глазницы?
6. Какие кости образуют стенки полости носа?
7. Назовите роднички, имеющиеся у черепа новорожденного ребенка.
8. В каком возрасте зарастают роднички?
9. Назовите отличия мужского черепа от женского.

## Скелет конечностей

Верхние конечности являются органами труда, они способны выполнять разнообразные, с большим размахом движения. Нижние конечности выполняют функции опоры и передвижения. Их кости и соединения более массивные, а амплитуда движения, по сравнению с верхними конечностями, менее выражена.

Верхние и нижние конечности состоят из костей пояса и свободной части. Кости пояса соединяют конечности со скелетом туловища. Свободная часть как верхних, так и нижних конечностей состоит из трех сегментов: верхний (проксимальный) образован одной костью, средний — двумя костями, нижний, дистальный, состоит из большого числа костей.

### Кости верхних конечностей и их соединения

*Скелет верхних конечностей* состоит из костей пояса верхних конечностей (плечевого пояса) и костей парной свободной части верхней конечности (рис. 29). *Кости пояса верхних конечностей* включают соединенные суставами парные лопатку и ключицу.

*Ключица* — парная, S-образно изогнутая трубчатая кость, имеющая тело и два конца — грудинный и акромиальный. Контуры ключицы видны под кожей и легко прощупывается у живого человека. Эта кость обеспечивает свободу движений руки. *Лопатка* — плоская треугольной формы кость, прилежащая к задней поверхности грудной клетки на уровне от II до V ребра. Лопатка имеет три края — латеральный, медиальный и верхний, и три угла — нижний, латеральный и верхний. Верхний край лопатки латерально и впереди переходит в клювовидный отросток. Утолщенный латеральный угол лопатки имеет суставную впадину, которая образует плечевой сустав с головкой плечевой кости. Дорсальная поверхность лопатки разделена *остью лопатки* на две

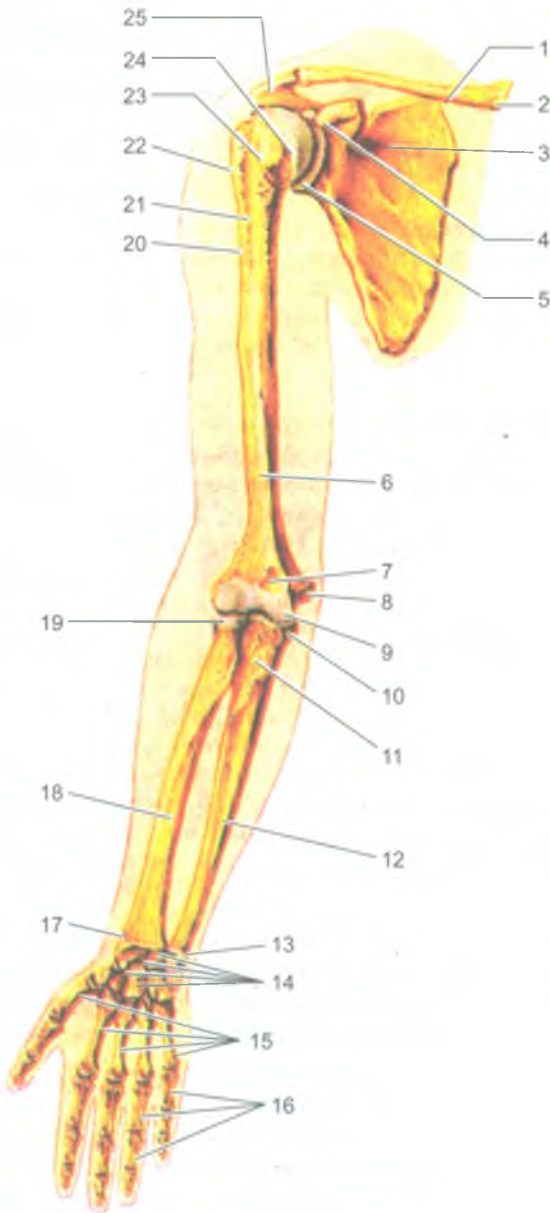


Рис. 29. Кости верхней конечности.  
Вид спереди:

1 — ключица; 2 — грудинный конец ключицы; 3 — лопатка; 4 — клювовидный отросток лопатки; 5 — суставная впадина лопатки; 6 — плечевая кость; 7 — венечная ямка плечевой кости; 8 — медиальный надмыщелок; 9 — блок плечевой кости; 10 — венечный отросток; 11 — бугристость локтевой кости; 12 — локтевая кость; 13 — головка локтевой кости; 14 — кости запястья; 15 — I-V пястные кости; 16 — фаланги пальцев; 17 — шиловидный отросток лучевой кости; 18 — лучевая кость; 19 — головка лучевой кости; 20 — гребень большого бугорка; 21 — межбугорковая борозда; 22 — большой бугорок; 23 — малый бугорок; 24 — головка плечевой кости; 25 — акромион

ямки — надостную и подостную. Латерально ость лопатки продолжается в *акромион*, имеющий суставную поверхность для сочленения с ключицей.

*Скелет свободной части верхней конечности* состоит из плечевой кости, костей предплечья (локтевая и лучевая) и кисти (кости запястья, пясти и фаланги пальцев).

*Плечевая кость* — это длинная трубчатая кость, у которой выделяют тело (диафиз) и два конца — верхний и нижний эпифизы. Верхний эпифиз имеет шаровидной формы *головку*, которая сочленяется с суставной впадиной лопатки. Здесь же, т. е. ниже головки, находятся *большой и малый бугорки* с бороздой между ними. К бугоркам прикрепляются мышцы, а в борозде залегает длинное сухожилие двуглавой мышцы плеча. Тонкое место перехода верхнего эпифиза в тело кости получило название *хирургической шейки* плечевой кости, которое при травмах часто ломается. Расширенный нижний эпифиз заканчивается *мыщелком* для сочленения с локтевой и лучевой костями в локтевом суставе. Боковые части мыщелка дополняются *латеральным и медиальным надмыщелками*, которые легко прощупываются в области локтевого сустава.

*Кости предплечья* представлены двумя длинными трубчатыми костями (локтевой и лучевой). *Локтевая кость* лежит медиально, на внутренней стороне предплечья (со стороны V пальца, мизинца). Верхний (проксимальный) эпифиз локтевой кости утолщен, имеет два отростка — *локтевой* (сзади) и *венечный* (спереди), разделенные *блоковидной вырезкой*. Нижний конец имеет *головку, суставную поверхность и шиловидный отросток*. На латеральной стороне верхнего и нижнего эпифизов имеются суставные площадки для сочленения с рядом расположенной лучевой костью.

*Лучевая кость* располагается рядом с локтевой на латеральной стороне предплечья. На медиальной стороне верхнего и нижнего эпифизов лучевой кости находятся соответствующие суставные ямки для сочленения с локтевой костью. Верхний конец лучевой кости имеет головку с суставной ямкой и суставной окружностью. Утолщенный нижний конец лучевой кости несет на себе *суставную поверхность*, образующую сустав с верхним (проксимальным) рядом костей запястья, *локтевую вырезку и шиловидный отросток*. Верхние концы локтевой и лучевой костей участвуют в образовании локтевого сустава.

Кости кисти подразделяют на кости запястья, пясти и фаланги пальцев (рис. 30).

*Скелет запястья* состоит из 8 коротких (губчатых) костей, расположенных в два ряда, по 4 кости в каждом ряду, и имеющих суставные поверхности для сочленения друг с другом и с соседними костями. Считая от большого пальца, верхний (проксимальный) ряд образуют: *ладьевидная, полулунная, трехгранная и гороховидная кости*. Нижний (дистальный) ряд составляют *кость-трапеция, трапецевидная, головчатая и крючковидная кости*. *Пясть* имеет пять коротких трубчатых *пястных костей*, у которых различают *основание, тело и головку*. Основания пястных костей имеют суставную поверхность для сочленения с костями второго ряда запястья, а их головки — с основанием первых (проксимальных) фаланг пальцев. *Кости пальцев* — это короткие трубчатые

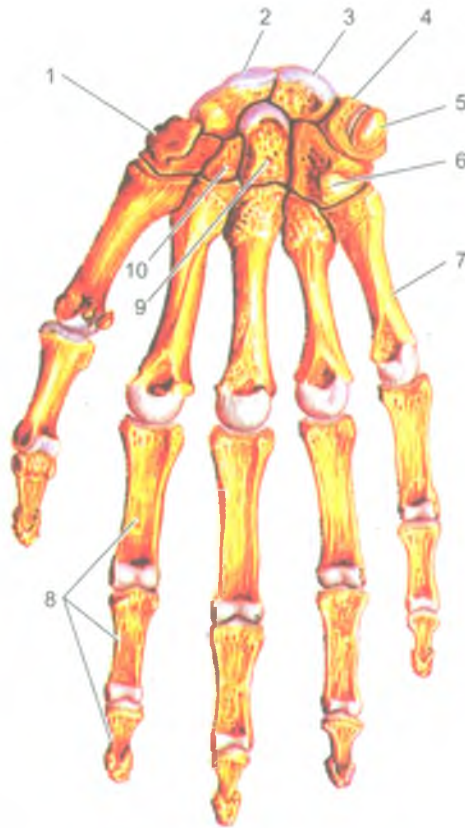


Рис. 30. Кости кисти. Вид спереди:

1 — кость-трапеция; 2 — ладьевидная кость; 3 — полулунная кость; 4 — трехгранная кость; 5 — гороховидная кость; 6 — крючковидная кость; 7 — пястная кость; 8 — фаланги пальцев; 9 — головчатая кость; 10 — трапецевидная кость

кости (фаланги), расположенные друг за другом. Четыре пальца имеют по три фаланги — проксимальную, среднюю и дистальную, а большой палец кисти две фаланги (проксимальную и дистальную).

#### Соединения костей верхней конечности

Грудино-ключичный сустав — это единственный сустав, при помощи которого плечевой пояс (ключица и лопатка) и вся верхняя конечность соединяются со скелетом туловища. Этот сустав образован соединением ключицы с грудиной, седловидным по форме, многоосным по функции. Внутри сустава имеется внутрисуставной хрящевой диск, сглаживающий неровности суставных поверхностей. В этом суставе возможны движения ключицы вокруг сагиттальной оси (вверх и вниз), вокруг вертикальной оси (вперед и назад) и вращение вокруг собственной

оси, проходящей вдоль ключицы. Сустав укреплен прочными связками, соединяющими ключицу с грудиной и с первым ребром. С лопаткой ключица образует *акромиально-ключичный сустав*. Он плоский по форме, малоподвижный по функции. Движения в суставе ограничивают туго натянутые прочные связки (клювовидно-ключичная и акромиально-ключичная).

*Плечевой сустав* образован головкой плечевой кости и суставной впадиной лопатки, дополненной хрящевой губой. Это шаровидный по форме, многоосный по функции сустав, в котором происходит сгибание и разгибание (фронтальная ось), отведение и приведение (сагиттальная ось) и вращение (вертикальная, продольная ось). Суставная капсула тонкая, свободная, подкрепляется только одной *клювовидно-плечевой связкой*. Через полость плечевого сустава проходят покрытые синовиальной мембраной сухожилия длинной головки двуглавой мышцы плеча.

*Локтевой сустав* состоит из трех простых суставов: плече-локтевого, плече-лучевого и луче-локтевого (проксимального). *Плече-локтевой* сустав образован блоком плечевой кости с блоковидной вырезкой локтевой кости. Этот сустав является блоковидным по форме, в нем возможно сгибание и разгибание предплечья. *Плече-лучевой* сустав сформирован шаровидной головкой нижнего конца (эпифиза) плечевой кости, суставной ямкой головки лучевой кости. Это шаровидный по форме и многоосный по функции сустав. *Верхний (проксимальный) луче-локтевой сустав* образован лучевой вырезкой локтевой кости и суставной поверхностью лучевой кости. Сустав цилиндрический, с продольной осью вращения. Все три сустава, входящие в локтевой сустав, окружены одной общей суставной капсулой, которая подкреплена боковыми (коллатеральными) связками. В связи с особенностями строения в локтевом суставе возможны сгибание и разгибание предплечья вокруг фронтальной оси и вращение (повороты) предплечья и кисти вокруг продольной оси.

Кости предплечья соединены друг с другом межкостной перепонкой (мембраной) и двумя (проксимальным и дистальным) луче-локтевыми суставами. *Дистальный луче-локтевой сустав* самостоятельный, а проксимальный входит в состав локтевого сустава. Оба сустава действуют как единый комбинированный цилиндрический сустав с общей продольной (вертикальной, вдоль предплечья) осью вращения.

*Луче-запястный сустав* образован дистальным концом лучевой кости, суставным диском возле головки локтевой кости и тремя костями первого (проксимального) ряда запястья. Сустав сложный по строению и эллипсоидный по форме, двуосный по функции. Укреплен он боковыми (коллатеральными) и другими связками. В этом суставе вокруг фронтальной оси возможны сгибание-разгибание, а вокруг сагиттальной оси — отведение и приведение кисти.

*Среднезапястный сустав* расположен между первым (проксимальным) и вторым (дистальным) рядами костей запястья. Этот блоковидный по форме малоподвижный сустав имеет сложное строение. Сустав укреплен несколькими короткими тыльными и ладонными связками, а его суставная полость сообщается с полостями *межзапястных суставов*, образованных суставными поверхностями расположенных рядом костей запястья.

*Запястно-пястные суставы* образованы суставными поверхностями оснований пястных костей и костями второго ряда костей запястья. *Запястно-пястный сустав первого (большого) пальца кисти* отличается от остальных четырех суставов тем, что он обособлен от них. Седловидный по форме, сустав выполняет отведение и приведение большого пальца вместе с пястной костью, а также его противопоставление мизинцу (оппозиция) и обратное движение (репозиция), что важно для захватывания предметов.

*Пястно-фаланговые суставы* образованы головками пястных костей и основаниями первых (проксимальных) фаланг. Эти суставы имеют эллипсоидную форму, что позволяет выполнять пальцам движения вокруг двух осей: фронтальной (сгибание-разгибание) и сагиттальной (отведение-приведение).

*Межфаланговые суставы* являются блоковидными по форме суставами, допускающими только один вид движений — сгибание или разгибание вокруг фронтальной оси.

#### Вопросы для повторения и самоконтроля

1. Назовите кости верхней конечности и укажите особенности их строения.
2. Какая кость расположена между грудиной и лопаткой, и какую функцию эта кость выполняет?
3. К каким костям (по форме) относят кости запястья? Как они располагаются по отношению друг к другу?
4. К каким суставам (по форме и по строению) относят грудино-ключичный сустав?
5. Опишите строение и функции плечевого сустава.
6. Расскажите об особенностях строения локтевого сустава. Какие движения возможны в этом суставе?
7. Какие структуры участвуют в образовании луче-запястного сустава? Какую форму имеет этот сустав и какие движения он выполняет?
8. Назовите анатомические особенности запястно-пястного сустава первого (большого) пальца кисти.

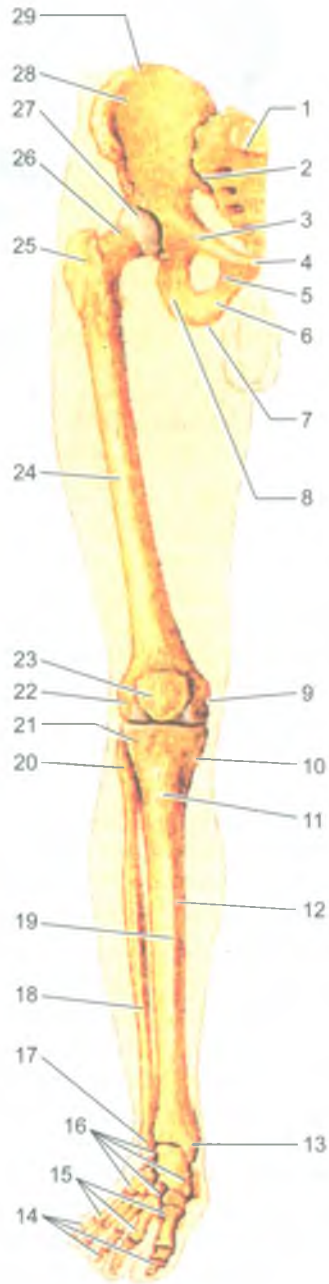
#### Кости нижних конечностей и их соединения

К скелету нижних конечностей относятся пояс нижних конечностей (тазовый пояс) и кости свободных частей нижних конечностей (кости бедра, голени и стопы) (рис. 31).

Пояс нижних конечностей, или *тазовый пояс*, образован парной массивной тазовой костью, между которыми сзади расположен крестец.

*Тазовая кость* состоит из трех отдельных костей: подвздошной, лобковой и седалищной. До 12–14 лет это самостоятельные кости, которые срастаются в





**Рис. 31.** Кости нижней конечности.

Вид спереди:

1 — крестец; 2 — крестцово-подвздошный сустав; 3 — верхняя ветвь лобковой кости; 4 — симфизальная поверхность лобковой кости; 5 — нижняя ветвь лобковой кости; 6 — ветвь седалищной кости; 7 — седалищный бугор; 8 — тело седалищной кости; 9 — медиальный надмыщелок бедренной кости; 10 — медиальный мыщелок большеберцовой кости; 11 — бугристость большеберцовой кости; 12 — тело большеберцовой кости; 13 — медиальная лодыжка; 14 — фаланги пальцев; 15 — кости плюсны; 16 — кости предплюсны; 17 — латеральная лодыжка; 18 — малоберцовая кость; 19 — передний край большеберцовой кости; 20 — головка малоберцовой кости; 21 — латеральный мыщелок большеберцовой кости; 22 — латеральный надмыщелок бедренной кости; 23 — надколенник; 24 — бедренная кость; 25 — большой вертел бедренной кости; 26 — шейка бедренной кости; 27 — головка бедренной кости; 28 — крыло подвздошной кости; 29 — подвздошный гребень

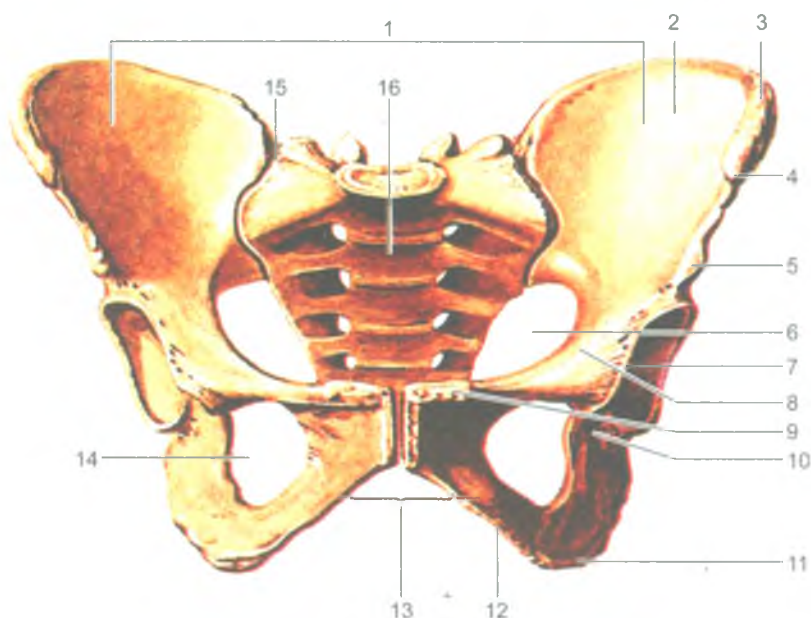


Рис. 32. Таз женский. Вид спереди:

1 — большой таз; 2 — крыло подвздошной кости; 3 — подвздошный гребень; 4 — верхняя передняя подвздошная ость; 5 — нижняя передняя подвздошная ость; 6 — малый таз; 7 — вертлужная впадина; 8 — гребень лобковой кости; 9 — лобковый бугорок; 10 — седалищная кость; 11 — седалищный бугор; 12 — нижняя ветвь лобковой кости; 13 — подлобковая дуга; 14 — запирающее отверстие; 15 — правый крестцово-подвздошный сустав; 16 — крестец

одну тазовую кость. Сращенные тела этих костей образуют вертлужную впадину, являющуюся суставной ямкой (поверхностью) для сочленения с головкой бедренной кости. *Подвздошная кость*, включающая в себя тело и крыло, расположена над вертлужной впадиной. *Седалищная кость* находится снизу и сзади от вертлужной впадины и состоит из *тела* и *ветви*. Эта кость имеет *седалищный бугор* и *седалищную ость*. Выше и ниже ости находятся большая и малая *седалищные вырезки*. *Лобковая кость* располагается кпереди и книзу от вертлужной впадины, имеет *тело*, *верхнюю* и *нижнюю ветви*. Тазовые кости сзади сочленяются с крестцом, спереди — друг с другом и образуют *костный таз* (рис. 32).

*Скелет свободной части нижней конечности* состоит из трех отделов: бедренной кости, костей голени (большеберцовой и малоберцовой костей) и костей стопы (костей предплюсны, плюсны и фаланг пальцев).

*Бедренная кость* — самая крупная из трубчатых костей. Верхний (проксимальный) конец (эпифиз) имеет *головку*, переходящую в *шейку*, *большой* и *малый вертелы*. Нижний эпифиз бедренной кости утолщен и образует два мыщелка:

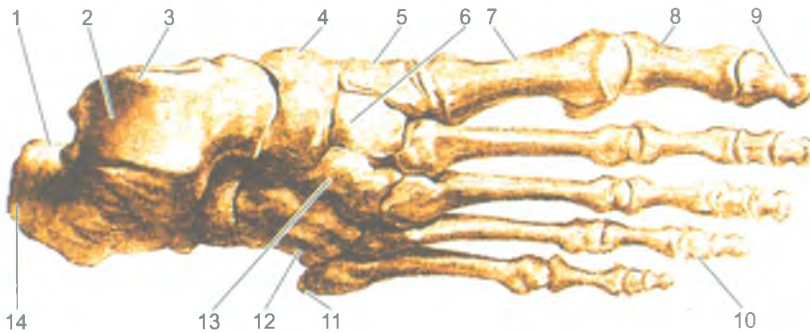


Рис. 33. Кости стопы. Вид сверху:

1 — пяточная кость; 2 — блок таранной кости; 3 — таранная кость; 4 — ладьевидная кость; 5 — медиальная клиновидная кость; 6 — промежуточная клиновидная кость; 7 — I плюсневая кость; 8 — проксимальная фаланга; 9 — дистальная (ногтевая) фаланга; 10 — средняя фаланга; 11 — бугристость V плюсневой кости; 12 — кубовидная кость; 13 — латеральная клиновидная кость; 14 — бугор пяточной кости

большой внутренний и меньший наружный, при помощи которых бедренная кость сочленяется с большеберцовой костью и с надколенником, и два выступающих в стороны надмыщелка — *медиальный и латеральный надмыщелки*.

*Надколенник* представляет собой крупную сесамовидную кость, которая лежит в толще сухожилия четырехглавой мышцы бедра. Своей задней поверхностью надколенник прилежит к нижнему концу бедренной кости. Надколенник участвует в образовании *коленного сустава*.

*Скелет голени* состоит из двух длинных трубчатых костей: большеберцовой и малоберцовой. *Верхний конец (эпифиз) большеберцовой кости* утолщен и образует два мыщелка — медиальный и латеральный для соединения с мыщелками бедренной кости и с головкой малоберцовой кости. *Нижний конец (эпифиз) большеберцовой кости* с медиальной стороны продолжается в *медиальную лодыжку*.

*Малоберцовая кость* тонкая, длинная, с утолщенными концами, располагается сбоку (латерально) от большеберцовой кости. Верхний конец малоберцовой кости образует сустав с латеральной поверхностью верхнего эпифиза большеберцовой кости, а нижний конец заканчивается уплощенной *латеральной лодыжкой*. Латеральная лодыжка вместе с медиальной лодыжкой и нижней поверхностью большеберцовой кости участвуют в образовании голеностопного сустава.

*Кости стопы* подразделяются на три группы: кости предплюсны, кости плюсны и фаланги пальцев (рис. 33).

*Кости предплюсны* включают семь костей. Самые крупные из них — *таранная кость* и лежащая под ней *пяточная кость*. *Кубовидная, ладьевидная и три клиновидные* располагаются впереди от пяточной и таранной костей. Пять коротких трубчатых *плюсневых костей*, имеющих головки для сочленения с фалангами пальцев, находятся впереди от костей предплюсны. Первая

плюсневая кость короче и толще остальных. *Кости пальцев стопы* представлены короткими трубчатыми костями — *фалангами*. У большого пальца стопы имеются две фаланги, у остальных четырех пальцев — по три.

#### *Соединение костей нижних конечностей*

Каждая тазовая кость сочленяется сзади с крестцом при помощи крестцово-подвздошного сустава, а спереди между тазовыми костями имеется полу-сустав — лобковый симфиз.

*Крестцово-подвздошный сустав* образован *ушковидными суставными поверхностями крестца и тазовой кости*. По строению это простой, плоский сустав по форме и малоподвижный по функции. Сзади и спереди этот сустав укреплен толстыми, прочными связками, соединяющими тазовую кость не только с крестцом, но и с нижними поясничными позвонками.

*Лобковый симфиз* образован обращенными друг к другу симфизиальными поверхностями лобковых костей. Между этими поверхностями расположен волокнисто-хрящевой диск, имеющий небольшую щелевидную полость. Лобковый симфиз сверху и снизу укреплен прочными связками.

#### *Таз как целое*

Тазовые кости и крестец, соединяясь при помощи крестцово-подвздошных суставов (крестцово-копчикового и лобкового симфизов), образуют *таз* (см. рис. 32). *Таз* (pelvis) представляет собой костное кольцо, внутри которого находится полость, в которой расположены внутренние органы, кровеносные сосуды и нервы. Пограничная линия, проходящая через мыс крестца по дугообразной линии подвздошных костей и по верхнему краю симфиза, разделяет большой и малый таз. *Большой таз* образован по бокам крыльями тазовых костей, а сзади — телом V поясничного позвонка. *Малый таз* находится ниже пограничной линии. Он образован крестцом сзади, внутренней поверхностью тазовых костей — по бокам, и лобковым симфизом спереди. У малого таза различают верхнее входное отверстие (верхнюю апертуру), нижнее выходное отверстие (нижнюю апертуру) и полость малого таза.

В строении таза выявляются *половые различия*. У женщин таз шире и ниже, а все его размеры больше, чем у мужчин. Кости женского таза тоньше, чем у мужского. У женщин крестец шире, мыс выражен в меньшей степени, чем у мужчин. Угол, под которым соединяются нижние ветви лобковых костей (*подлобковый угол*), у мужчин острый (около 70–75°), а у женщин он приближается к прямому или даже имеет вид тупого угла (90–100°). *Седлищные бугры и крылья подвздошных костей* у женского таза расположены дальше друг от друга, больше развернуты в стороны. Расстояние между обеими верхними передними подвздошными костями у женщин составляет 25–27 см, а у мужчин — 22–23 см. Верхняя апертура (отверстие) женского малого таза шире, имеет форму поперечного овала. У мужчин это отверстие имеет вид продольного овала. Основные размеры малого таза приведены в табл. 6.

Таблица 6

Размеры малого таза у женщин (ж) и у мужчин (м)

Отверстия малого таза	Размеры входа в малый таз (верхней апертуры), в см					
	прямой		косой		поперечный	
	ж	м	ж	м	ж	м
Верхняя апертура	11,0	10,5	12,0	12,0	13,0	12,5
Нижняя апертура	9,5	7,5	—	—	11,0	8,0

*Прямой размер (диаметр) верхней апертуры малого таза* — это расстояние между мысом и верхним краем симфиза. Расстояние между мысом и наиболее выступающей кзади частью симфиза — *гинекологическая конъюгата*. *Прямой размер нижней апертуры* соответствует расстоянию между верхушкой копчика и нижним краем лобкового симфиза. *Поперечный размер верхней апертуры* составляет расстояние между наиболее отстоящими справа и слева точками пограничной линии. Поперечный размер нижней апертуры — это расстояние между внутренними краями седалищных бугров. *Косой размер верхней апертуры* соответствует расстоянию между крестцово-подвздошным суставом с одной стороны и подвздошно-лобковым возвышением противоположной стороны. Половые отличия строения и размеров таза обусловлены значением женского таза как родового канала.

#### *Суставы свободной части нижней конечности*

*Тазобедренный сустав* образован головкой бедренной кости и глубокой суставной впадиной тазовой кости. Сустав шаровидный, многоосный, имеет четыре внесуставные мощные связки, которые укрепляют суставную капсулу и ограничивают размах движений, а также — две связки внутрисуставные. Наиболее прочной связкой сустава является расположенная спереди *подвздошно-бедренная связка*, выдерживающая нагрузку до 300 кг. Тазобедренный сустав производит вокруг фронтальной оси сгибание и разгибание, вокруг сагиттальной оси — приведение и отведение, а вокруг продольной (вертикальной) оси — повороты внутрь и наружу.

*Коленный сустав* — самый крупный, сложный (комплексный) сустав, по форме относится к мышечковым. Коленный сустав образован мышечками нижнего (дистального) эпифиза бедренной кости, верхней суставной поверхностью большеберцовой кости, а также задней поверхностью надколенника.

Суставная сумка укреплена прочными боковыми (коллатеральными) и другими связками. Внутри сустава имеются сращенные с суставной капсулой два полукруглой формы *мениска* — *медиальный* и *латеральный*, а также передняя и задняя крестообразные связки. В коленном суставе совершаются сгибание и разгибание голени (вокруг фронтальной оси), а также вращательные движения (при согнутой голени — вокруг продольной оси). Вокруг сустава залегают синовиальные сумки, некоторые из них сообщаются с полостью коленного сустава.

*Кости голени соединены* при помощи *межкостной перепонки* (мембраны) и двух малоподвижных *межберцовых суставов*, образованных суставными поверхностями верхних и нижних эпифизов большеберцовой и малоберцовой костей и подкреплённых *передними и задними межберцовыми связками*.

*Голеностопный сустав* соединяет кости голени со стопой. Он образован нижней суставной поверхностью и медиальной лодыжкой большеберцовой кости, суставной поверхностью латеральной лодыжки малоберцовой кости, а также верхней и боковыми суставными поверхностями таранной кости стопы. При этом медиальная и латеральная лодыжки двух костей голени в виде вилки охватывают блок таранной кости. Это типичное блоковидное сочленение, имеющее только одну ось вращения — поперечную (фронтальную), вокруг которой возможно сгибание и разгибание стопы. Кроме того, в состоянии подошвенного сгибания возможны небольшие боковые движения. Суставная капсула по бокам укреплена прочными связками.

Нижняя поверхность таранной кости участвует в образовании суставов с пяточной костью (*подтаранный сустав*) и с ладьевидной костью (*таранно-пяточно-ладьевидный сустав*). Кости предплюсны образуют также *пяточно-кубовидный* и *клино-ладьевидный суставы*. Из суставов предплюсны имеют практическое значение таранно-ладьевидный и пяточно-кубовидный, которые объединяются в один *поперечный сустав предплюсны (сустав Шопара)*. Все суставы, образованные костями предплюсны и укрепленные тыльными, подошвенными и межкостными связками, малоподвижные. Дистальный ряд костей предплюсны (кубовидная и три клиновидные) образует с пятью костями плюсны малоподвижные *предплюсне-плюсневые суставы*.

*Плюсне-фаланговые суставы*, сложные по строению и шаровидные по форме, укреплены подошвенными и боковыми связками. Подвижность этих суставов невелика. Они выполняют сгибание и разгибание, а также небольшое отведение и приведение. *Межфаланговые суставы*, простые по строению и блоковидные по форме, имеют одну ось вращения — поперечную, вокруг которой возможны сгибание и разгибание пальцев стопы.

Кости стопы, соединенные малоподвижными суставами и укрепленные толстыми и прочными связками, в том числе мощной *длинной подошвенной связкой стопы*, приспособлены для выполнения функции опоры и передвижения. Кости вместе с соединяющими их суставами образуют выпуклые кверху дуги, получившие название *сводов стопы* (рис. 34). Выделяют пять продольных

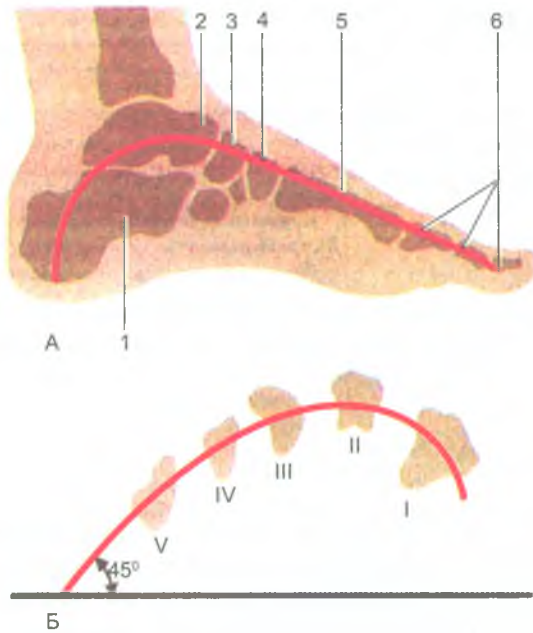


Рис. 34. Строение сводов стопы:

А — продольный свод: 1 — пяточная кость; 2 — таранная кость;  
3 — ладьевидная кость; 4 — промежуточная клиновидная кость;  
5 — II плюсовая кость; 6 — фаланги II пальца.

Б — поперечный свод: I-V — поперечный распил плюсовых костей

сводов стопы, соответствующих пяти пястным костям, и один поперечный свод. Самым длинным и высоким является 2-й продольный свод. Продольные своды опираются на пяточный бугор сзади и головки плюсовых костей спереди. При опоре на эти точки стопа, имеющая сводчатую конструкцию, под действием силы тяжести пружинит, сглаживает толчки при ходьбе, беге и прыжках. Укреплены своды так называемыми «затяжками» стопы. При этом связки являются пассивными затяжками стопы, а мышцы — активными затяжками.

### Развитие и возрастные особенности скелета конечностей

Все кости конечностей, за исключением ключиц, развивающиеся на основе соединительной ткани и хряща, проходят три стадии развития: соединительнотканную, хрящевую и костную.

Процесс окостенения в ключице начинается на 6-й неделе эмбрионального развития и почти полностью заканчивается к моменту рождения. В костях пояса нижних конечностей (подвздошной, седалищной и лобковой) точки окостенения появляются в период от 3,5 до 5,5 месяцев внутриутробного развития.

Срастание всех трех костей в тазовую кость происходит в 12–14 лет. Развитие суставов начинается на 6-й неделе эмбрионального развития. Суставные капсулы новорожденного туго натянуты, большинство связок еще не сформировалось. Наиболее интенсивно развитие суставов и связок происходит в возрасте до 2–3 лет, что связано с нарастанием двигательной активности ребенка. У детей 3–8 лет размах движений во всех суставах увеличивается, одновременно ускоряется процесс коллагенизации фиброзной мембраны суставных капсул, связок. Формирование суставных поверхностей, капсул и связок завершается, в основном, в подростковом возрасте (13–16 лет). У новорожденных детей нижние конечности растут быстрее, и они становятся длиннее верхних. Наибольшая скорость роста нижних конечностей отмечена у мальчиков в 12–15 лет, а у девочек — в возрасте 13–14 лет.

#### Вопросы для повторения и самоконтроля

1. Назовите особенности строения костей нижних конечностей, отличающие их от аналогичных костей верхних конечностей.
2. Назовите соединения костей, участвующих в образовании костного таза.
3. Назовите стенки и границы большого и малого таза.
4. Перечислите анатомические особенности, отличающие женский таз от мужского.
5. Какие особенности строения тазобедренного сустава ограничивают размах движений в нем?
6. Какие анатомические структуры коленного сустава придают ему устойчивость при стоянии и ходьбе?
7. Укажите, какие кости нижней конечности имеют лодыжки. Как эти лодыжки называют, и с какими костями они образуют сустав?
8. Какие своды стопы вы знаете? Какие функции выполняют своды стопы?



## Строение и функции скелетных мышц

Скелетные мышцы являются активной частью опорно-двигательного аппарата, а кости, связки, фасции образуют его пассивную часть. Построены мышцы из поперечнополосатых (исчерченных) мышечных волокон. Мышцы прикрепляются к костям скелета и при своем сокращении (укорочении) приводят костные рычаги в движение. Мышцы удерживают положение тела и его частей в пространстве, перемещают костные рычаги при ходьбе, беге и других движениях, выполняют жевательные, глотательные и дыхательные движения, участвуют в артикуляции речи, мимике и вырабатывают тепло. Сокращение поперечнополосатых мышц подчинено нашей воле, нашему сознанию, поэтому эти мышцы называют произвольной мускулатурой.

В теле человека насчитывается около 600 мышц, большинство из которых парные. Масса скелетных мышц у взрослого человека достигает 30–40% массы тела. У новорожденных и у детей на долю мышц приходится до 20–25% массы тела. У пожилого и старческого возрасте масса мышечной ткани не превышает 20–30%.

Каждая мышца состоит из большого числа мышечных волокон. Каждое волокно имеет тонкую оболочку — эндомиоций, образованный небольшим количеством соединительнотканых волокон. Пучки мышечных волокон окружены рыхлой волокнистой соединительной тканью, получившей название внутреннего перимизия, который отделяет мышечные пучки друг от друга. Снаружи мышца также имеет тонкую соединительнотканную оболочку — наружный перимизий, тесно сращенный с внутренним перимизием проникающими внутрь мышцы пучками соединительнотканых волокон. Соединительнотканые волокна, окружающие мышечные волокна и их пучки, выходя за пределы мышцы, образуют сухожилия, с помощью которых мышцы прикрепляются к костям скелета. У некоторых мышц сухожилия вплетаются в кожу (мимические мышцы), прикрепляются к главному яблоку или к соседним мышцам — у мышц промежности. Образованы сухожилия из оформленной плотной волокнистой соединительной ткани и отличаются большой прочностью. У мышц, расположенных на конечностях, сухожилия узкие и длинные. Многие лентовидные мышцы имеют широкие сухожилия, получившие название апоневрозов.

Скелетные мышцы обладают такими свойствами, как возбудимость, проводимость и сократимость. Мышцы способны под влиянием нервных импульсов возбуждаться, переходить в рабочее (деятельное) состояние. При этом возбуждение быстро распространяется (проводится) от нервных окончаний (эффektorов) до сократительных структур — мышечных волокон. В результате мышца сокращается, укорачивается, приводит в движение костные рычаги, к которым эта мышца прикрепляется (рис. 35).




Рис. 35. Схема начала и прикрепления мышцы:  
1 — мышечные пучки; 2 — сухожилие

### Классификация скелетных мышц

Скелетные мышцы классифицируют с учетом их формы, строения, расположения и функции (табл. 7).

Таблица 7

#### Классификация мышц

Форма мышц	Строение мышц (направление мышечных волокон)	Расположение мышц	Функция
Веретенообразные	Одноперистые	Поверхностные	Сгибатели
Лентовидные	Двуперистые	Глубокие	Разгибатели
Короткие	Многoperистые	Прямые	Приводящие
Длинные	Круговые (кольцеобразные)	Косые	Отводящие
Широкие			Сжиматели (сфинктеры)
Ромбовидные			Вращатели
Зубчатые			Поднимающие
Круглые			Опускающие
Квадратные			
Двуглавые, трех-, четырёхглавые			
Двубрюшные			




Рис. 36. Форма мышц:

I — веретенообразная; II — одноперистая; III — двуперистая; IV — двуглавая;  
 V — широкая; VI — многоперистая; VII — двубрюшная; VIII — лентовидная;  
 IX — сфинктер

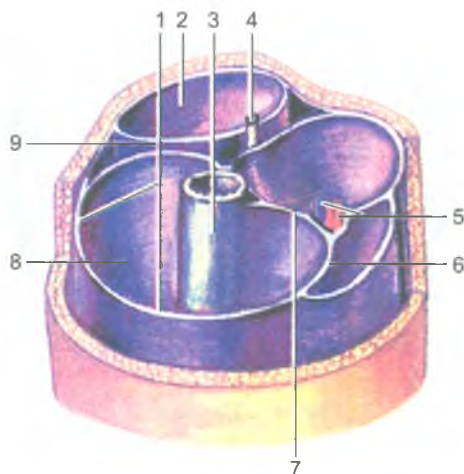
### Форма мышц

Наиболее часто встречаются мышцы веретенообразные и лентовидные (рис. 36). *Веретенообразные мышцы* располагаются преимущественно на конечностях, у них различают их утолщенную среднюю часть — брюшко и два конца, из которых верхний является началом, а нижний — прикреплением (подвижная точка мышцы). *Лентовидные мышцы* имеют различную ширину, они обычно участвуют в образовании стенок туловища, брюшной и грудной полостей. Веретенообразные мышцы могут иметь два брюшка, разделенные промежуточным сухожилием (двубрюшная мышца), две, три и даже четыре начальные части — головки (двуглавые, трехглавые, четырехглавые мышцы). Различают мышцы длинные и короткие, прямые и косые, круглые и квадратные.

### Строение мышц

Мышцы могут иметь одноперистое, двуперистое, многоперистое строение, мышечные пучки которых прикрепляются к сухожилию с одной, двух или нескольких сторон. Перистые мышцы построены из большого количества коротких мышечных пучков. Это сильные мышцы. Они способны сокращаться лишь на небольшую длину. В то же время мышцы с параллельным расположением длинных мышечных пучков не очень сильные, но они способны укорачиваться до 50% своей длины. Это ловкие мышцы, которые характеризуются широкоамплитудными движениями.

По функции, а также по действию на суставы мышцы делятся на сгибатели и разгибатели, приводящие и отводящие, сжиматели (сфинктеры) и расширители. Различают мышцы по их расположению в теле человека: поверхностные и глубокие, латеральные и медиальные, передние и задние.



**Рис. 37.** Костно-фасциальные и фасциальные влагалища мышц нижней трети правого бедра:

1 — широкая фасция; 2 — фасциальное влагалище сгибателей; 3 — бедренная кость; 4 — седалищный нерв; 5 — бедренные артерия и вена; 6 — фасциальное влагалище портняжной мышцы; 7 — медиальная межмышечная перегородка бедра; 8 — костно-фасциальное влагалище четырехглавой мышцы бедра; 9 — латеральная межмышечная перегородка бедра

## Вспомогательные аппараты мышц

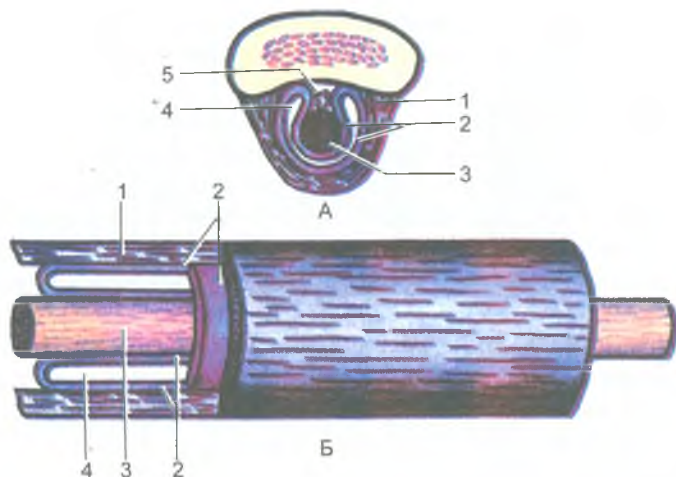
К *вспомогательным аппаратам мышц* относят фасции, фиброзные и костно-фиброзные каналы, синовиальные влагалища и синовиальные (слизистые) сумки, а также блоки.

*Фасции* — это соединительнотканые чехлы мышц. Они разделяют мышцы, образуя мышечные перегородки, устраняют трение мышц друг о друга (рис. 37). При кровоизлияниях, прорыве гнойника в сторону мышц фасции ограничивают распространение крови, гноя за пределы фасциального чехла. Выделяют фасции собственные, поверхностные и глубокие.

*Собственные фасции* образуют соединительнотканый чехол для каждой мышцы. *Поверхностные фасции* покрывают сверху группы мышцы, а *глубокие фасции* располагаются между глубокими и поверхностными мышцами, отделяя их друг от друга.

В области активно работающих сильных мышц фасции имеют сухожильное строение, они похожи на апоневрозы широких мышц.

*Каналы (фиброзные и костно-фиброзные)* имеются в тех местах, где сухожилия перекидываются через несколько суставов (на кисти, стопе). Каналы предназначены для удержания сухожилий в определенном положении при сокращении мышц. Стенки фиброзных каналов построены из плотной волокнистой



**Рис. 38.** Синовиальное влагалище сухожилия.

А — поперечный разрез; Б — продольный разрез:

- 1 — фиброзный слой; 2 — синовиальный слой; 3 — сухожилие;  
4 — синовиальная полость; 5 — брыжейка сухожилия (мезотендиний)

соединительной ткани. В образовании костно-фиброзных каналов участвуют кости. Внутри фиброзных и костно-фиброзных каналов располагаются синовиальные влагалища, устраняющие трение сухожилия о стенки канала.

*Синовиальные влагалища* образованы синовиальной оболочкой (мембраной), одна пластинка которой выстилает стенки канала, а другая окружает сухожилие и срастается с ним (рис. 38). Обе пластинки срастаются своими концами, образуют замкнутую узкую полость, содержащую небольшое количество жидкости (синовии), смачивающей скользящие друг о друга синовиальные пластинки.

*Синовиальные (слизистые) сумки* выполняют функцию, сходную с синовиальными влагалищами. Сумки представляют собой замкнутые, наполненные синовиальной жидкостью или слизью мешочки, расположенные в местах, где сухожилие перекидывается через костный выступ или через сухожилие другой мышцы.

*Блоками* называют костные выступы (мыщелки, надмыщелки), через которые перекидывается сухожилие. В результате угол прикрепления сухожилия к кости увеличивается. При этом возрастает сила действия мышцы на кость.

## Работа и сила мышц

Мышцы действуют на костные рычаги, приводят их в движение или удерживают части тела в определенном положении. В каждом движении обычно

участвует несколько мышц. Мышцы, действующие в одном направлении, называют синергистами, действующие в разных противоположных направлениях — антагонистами.

Скелетные мышцы выполняют динамическую или статическую работу. При *динамической работе* костные рычаги изменяют свое положение, перемещаются в пространстве. При *статической работе* мышцы напрягаются, но длина их не изменяется, тело (или его части) удерживается в определенном неподвижном положении. Такое сокращение мышц без изменения их длины называют *изометрическим сокращением*. Сокращение мышцы сопровождающееся изменением ее длины, называют *изотоническим сокращением*.

Поскольку концы мышцы прикрепляются на костях, то точки ее начала и прикрепления при сокращении мышцы приближаются друг к другу, а сами мышцы при этом выполняют следующие виды работы: преодолевающую, уступающую и удерживающую. При *преодолевающей работе* сила сокращения мышцы преодолевает силу сопротивления, в результате изменяется положение части тела, конечности или ее звена, с грузом или без него. При *уступающей работе* сила мышцы уступает действию силы тяжести (сопротивлению). Выполняя такую работу, мышца работает, но не укорачивается, а, наоборот, удлиняется. При *удерживающей работе* сила мышечных сокращений удерживает в определенном положении тело или груз в пространстве. В данном случае отмечается равенство между силой мышечных сокращений и силой сопротивления.

Преодолевающую и уступающую работу можно рассматривать как *динамическую работу*, а удерживающую — как *статическую работу*.

*Сила действия мышцы* определяется массой (весом) того груза, который эта мышца может поднять на определенную высоту при своем максимальном сокращении. Такую силу принято называть подъемной силой мышцы. *Подъемная сила мышцы* зависит от количества и толщины ее мышечных волокон. У человека мышечная сила составляет 5–10 кг на 1 см физиологического поперечника мышцы. Для морфо-функциональной характеристики мышц существует понятие об их анатомическом и физиологическом поперечниках (рис. 39). *Физиологическим поперечником мышцы* называют сумму поперечного сечения (площадей) всех мышечных волокон данной мышцы. *Анатомическим поперечником мышцы* является величина (площадь) поперечного ее сечения в наиболее широком месте. У мышцы с продольно расположенными волокнами (лентовидной, веретенообразной мышц) величина анатомического и физиологического поперечников будут одинаковыми. При косой ориентации большого числа коротких мышечных пучков, как это имеет место у перистых мышц, физиологический поперечник будет больше анатомического.

*Вращающая сила мышцы* зависит не только от ее физиологического или анатомического поперечника, или подъемной силы, но и от угла прикрепления мышцы к кости. Чем больше угол, под которым мышца прикрепляется к

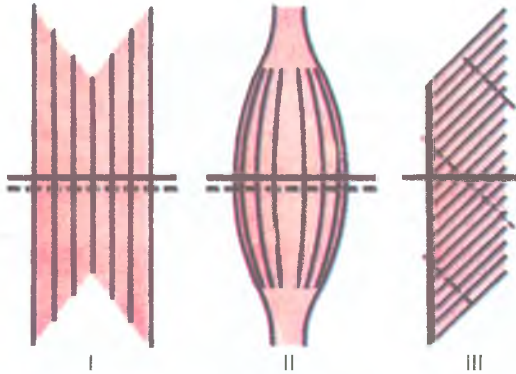


Рис. 39. Анатомический (сплошная линия) и физиологический (прерывистая линия) поперечники мышц различной формы:

I — лентовидная мышца; II — веретенообразная мышца; III — одноперистая мышца

кости, тем большее действие она может оказать на эту кость. Для увеличения угла прикрепления мышц к кости служат блоки.

Мышечные волокна сокращаются только по «приказу» двигательных нейронов. Двигательный нейрон и его длинный отросток — аксон, вместе с мышечными волокнами, функции которых он контролирует, называют *двигательной единицей*.

#### Вопросы для повторения и самоконтроля

1. Назовите функции и свойства скелетных мышц.
2. Расскажите о классификации мышц. На чем она основана?
3. Расскажите о вспомогательных аппаратах мышц и их функциях.
4. Какие виды работы мышц вы знаете? Приведите примеры.
5. Что называют силой мышцы, от чего зависит эта сила?

### Мышцы и фасции тела человека

В зависимости от расположения в теле выделяют мышцы головы, шеи, туловища, мышцы верхних и нижних конечностей (табл. 8).

В зависимости от места расположения мышцы выполняют различные функции и имеют свои особенности строения. Мышцы на конечностях имеют веретенообразную форму, с продольным или косым расположением мышечных волокон, узкими и длинными сухожилиями. Они приспособлены для передвижения костных рычагов, захватывания и удерживания различных предметов.

Группы мышц тела человека

Названия мышц	Названия мышц
Мышцы головы	Мышцы промежности
мимические мышцы	мышцы диафрагмы таза
жевательные мышцы	мышцы мочеполовой диафрагмы
Мышцы шеи	Мышцы верхней конечности
поверхностные мышцы	мышцы плечевого пояса
надподъязычные мышцы	мышцы свободной части верхней конечности
подподъязычные мышцы	мышцы плеча
глубокие мышцы	мышцы предплечья
Мышцы туловища	мышцы кисти
Мышцы спины	Мышцы нижней конечности
поверхностные мышцы	мышцы тазового пояса
глубокие мышцы	мышцы свободной части нижней конечности
подзатылочные мышцы	мышцы бедра
Мышцы груди	мышцы голени
поверхностные мышцы	мышцы стопы
глубокие мышцы	
Мышцы живота	
мышцы боковых стенок	
мышцы передней стенки	

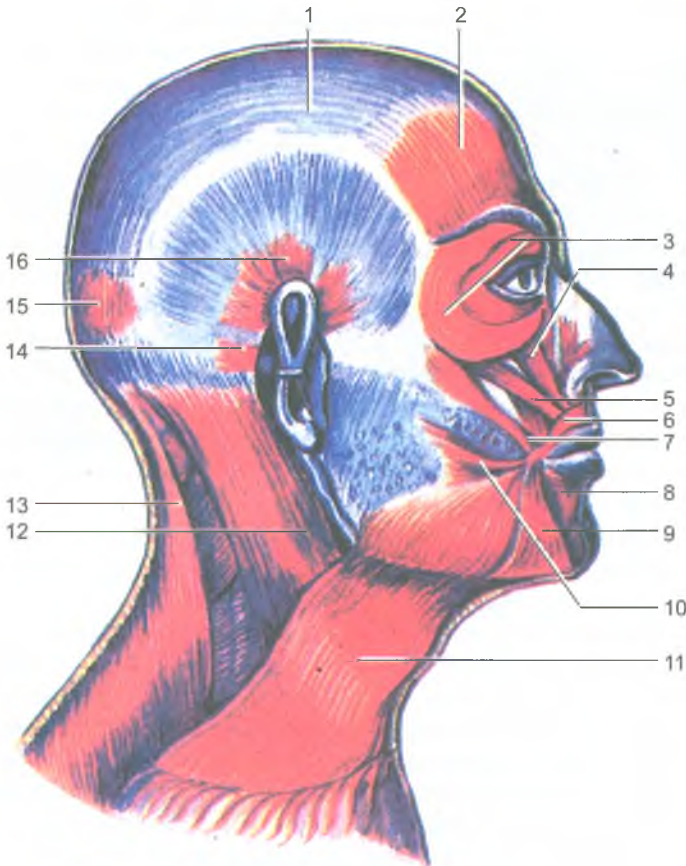
В образовании стенок туловища участвуют лентовидные мышцы с широкими плоскими сухожилиями, которые называются апоневрозами. В области головы жевательные мышцы одним своим концом начинаются на неподвижных костях черепа, а другим концом прикрепляются к единственной подвижной части черепа — нижней челюсти. Мимические мышцы начинаются на костях черепа и прикрепляются к коже, при сокращении этих мышц изменяется рельеф кожи лица, формируется мимика лица, проявляются сложные ощущения (эмоции) — радости, стыда, горя, боли, презрения и т.д.

### Мышцы головы

Мышцы головы делятся на две группы: мимические мышцы и жевательные мышцы.

*Мимические мышцы* представляют собой тонкие мышечные пучки. Они располагаются под кожей и группируются в виде сжимателей и расширителей вокруг ротового и носовых отверстий, глазниц и наружного слухового прохода (рис. 40). Поверхностной фасции мимические мышцы не имеют. Начинаются мимические мышцы на костях черепа и вплетаются в кожу. При своем сокращении мимические мышцы сдвигают кожу, изменяют ее рельеф, образуют





**Рис. 40.** Мышцы головы и шеи. Вид справа:

1 — сухожильный шлем (надчерепной апоневроз); 2 — лобное брюшко затылочно-лобной мышцы; 3 — круговая мышца глаза; 4 — мышца, поднимающая верхнюю губу; 5 — мышца, поднимающая угол рта; 6 — круговая мышца рта; 7 — большая скуловая мышца; 8 — мышца, опускающая нижнюю губу; 9 — мышца, опускающая угол рта; 10 — мышца смеха; 11 — подкожная мышца шеи; 12 — грудиноключично-сосцевидная мышца; 13 — трапециевидная мышца; 14 — задняя ушная мышца; 15 — затылочное брюшко затылочно-лобной мышцы; 16 — верхняя ушная мышца

ямочки, борозды, складки и морщины. Таким образом мышцы формируют сложные выразительные движения лица — мимику. Мимические мышцы закрывают и открывают отверстия, которые они окружают.

Соответственно расположению мимические мышцы (парные) подразделяют на группы: мышцы свода черепа; мышцы, окружающие глазные щели; мышцы, окружающие ноздри (отверстия носа); мышцы, окружающие отверстие рта; мышцы ушной раковины.

К мышцам свода черепа относятся надчерепная мышца и мышца, сморщивающая бровь. *Надчерепная мышца* состоит из обширного надчерепного апоневроза, так называемого сухожильного шлема. Он прочно срастается с кожей, а с надкостницей черепа рыхло. В апоневроз вплетаются мышечные части: спереди — лобное брюшко, сзади — затылочное брюшко, а в области ушной раковины — три слабо развитые ушные мышцы (верхняя, передняя и задняя). При сокращении лобного брюшка поднимаются брови и образуются поперечные складки кожи лба (мышца удивления, вопросительного внимания). Затылочное брюшко тянет всю мышцу кзади, в результате разглаживаются складки на лбу. *Мышца, сморщивающая бровь*, начинается на носовой части лобной кости, вплетается в кожу брови. При двустороннем сокращении эти мышцы сближают брови, формируют мимику боли, страдания, угрюмости.

*Круговая мышца глаза* состоит из циркулярных мышечных пучков, окружающих глазницу, вплетающихся в кожу век и прикрепляющихся к слезному мешку. При своем сокращении мышца смыкает веки, зажмуривает глаза, способствует оттоку слезы в носо-слезный канал.

*Мышцы, окружающие носовые отверстия*, начинаются на передней поверхности верхнечелюстной кости и вплетаются в крыло и хрящевую часть спинки носа. Эти мышцы суживают ноздри.

*Мышцы, окружающие отверстия рта*, образованы циркулярными пучками, расположенными в толще губ (сжимателями), и радиарными (расширителями). Мышцы, поднимающие угол рта и верхнюю губу, а также скуловые мышцы не только поднимают верхнюю губу и угол рта, но и формируют мимику улыбки, смеха. Другие мышцы лежат ниже ротовой щели (*мышцы, опускающие угол рта и нижнюю губу*). Здесь же находится непостоянная *подбородочная мышца*, вплетающаяся в кожу подбородка и образующая здесь ямочку.

*Щечная мышца* образует боковую стенку ротовой полости. Эта мышца начинается на задних частях верхнечелюстной кости и нижней челюсти. Она участвует в акте сосания, продвижения пищевого комка к глотке, напрягает щеку, в связи с чем получила название мышцы трубочей.

К мимическим мышцам относятся также *большая и малая скуловые мышцы, мышца гордецов, мышца смеха*, формирующая ямку на щеках при улыбке, и др.

*Жевательные мышцы* образованы четырьмя парами коротких, толстых, сильных мышц, начинающихся на костях черепа и прикрепляющихся к нижней челюсти. Височная и собственно жевательная мышцы располагаются поверхностно, а крыловидные являются глубокими мышцами.

*Жевательная мышца* начинается на скуловой дуге, следует вниз и кзади и прикрепляется к наружной поверхности угла нижней челюсти. Мышца поднимает угол нижней челюсти, участвует в акте жевания.

*Височная мышца* веерообразная, начинается на теменной и височной костях, а прикрепляется к венечному отростку нижней челюсти (рис. 41). Мышца

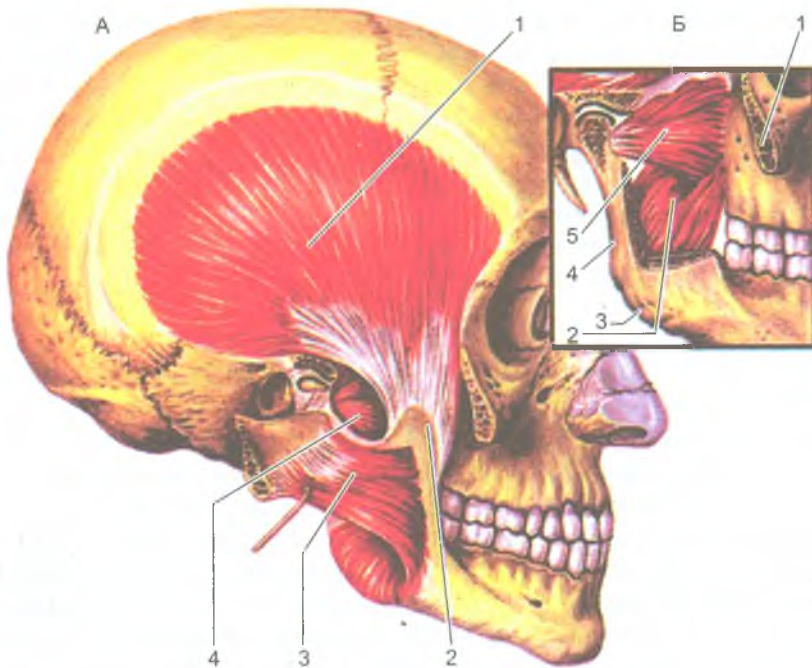


Рис. 41. Жевательные мышцы. Вид справа:

А — скуловая дуга отпилена и отвернута вместе с жевательной мышцей:

- 1 — височная мышца; 2 — венечный отросток нижней челюсти;  
3 — жевательная мышца; 4 — латеральная крыловидная мышца.

Б — скуловая дуга и часть ветви нижней челюсти удалены:

- 1 — скуловая дуга (отпилена); 2 — медиальная крыловидная мышца;  
3 — угол нижней челюсти; 4 — ветвь нижней челюсти;  
5 — латеральная крыловидная мышца

поднимает нижнюю челюсть и действует на передние зубы (резцы, клыки), в связи с чем ее называют кусающей мышцей. Задние пучки этой мышцы тянут нижнюю челюсть кзади.

*Медиальная крыловидная мышца* начинается в ямке крыловидного отростка клиновидной кости, идет вниз и прикрепляется к одноименной бугристости на медиальной поверхности угла нижней челюсти. Эта мышца также поднимает угол нижней челюсти, участвует в акте жевания, как и собственно жевательная мышца.

*Латеральная крыловидная мышца* располагается в подвисочной ямке. Эта мышца начинается на крыловидном отростке клиновидной кости и прикрепляется к мыщелковому (суставному) отростку нижней челюсти. При двустороннем сокращении этих мышц нижняя челюсть выдвигается вперед, при одностороннем — смещается в противоположную сторону.

Под воздействием всех жевательных мышц нижняя челюсть в височно-нижнечелюстных суставах выполняет разнообразные движения, что дало возможность называть весь жевательный механизм человека универсальным. Эти мышцы имеют собственные фасции. Поверхностная фасция жевательной мышцы сращена с капсулой околоушной слюнной железы. Поэтому в научной литературе она получила название *околоушно-жевательной фасции*. Височная мышца снаружи также покрыта плотной *височной фасцией*, которая начинается на боковой поверхности мозгового отдела черепа чуть выше начала этой мышцы и прикрепляется к скуловой дуге.

## Мышцы шеи

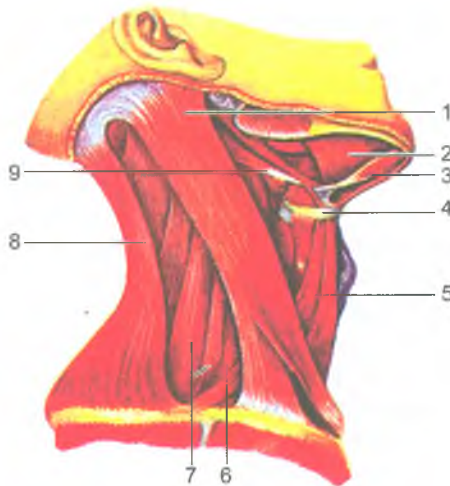
*Мышцы шеи* делятся на поверхностные и глубокие.

К *поверхностным мышцам шеи* относят подкожную мышцу шеи, грудиноключично-сосцевидную мышцу, надподъязычные и подподъязычные мышцы. К группе глубоких мышц шеи относятся лестничные и предпозвоночные мышцы.

*Подкожная мышца шеи (платизма)* относится к группе мимических мышц — это тонкая мышечная пластинка, расположенная под кожей. Начинается она на фасции груди и в толще кожи ниже ключицы, покрывает боковую и частично переднюю сторону шеи, вплетается в жевательную фасцию и в ткани угла рта. При своем сокращении мышца тянет угол рта вниз, оттягивает кожу шеи вперед, предохраняя поверхностные вены от сдавления.

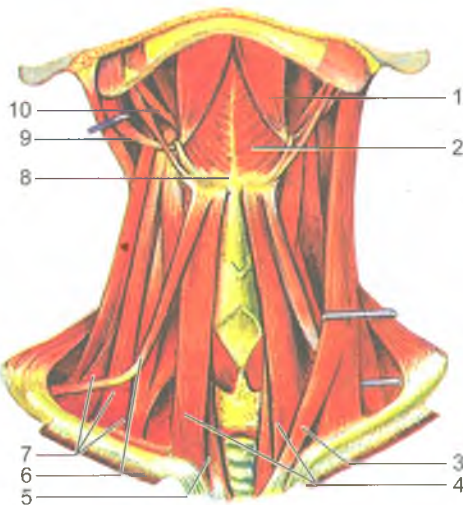
*Грудино-ключично-сосцевидная мышца* начинается двумя ножками на грудине и ключице и прикрепляется к сосцевидному отростку височной кости. При двустороннем сокращении этих мышц голова запрокидывается назад. При одностороннем сокращении мышца наклоняет голову в свою сторону и одновременно поворачивает ее в противоположную сторону (рис. 42).

*Надподъязычная группа* включает четыре мышцы, которые прикрепляются к подъязычной кости (рис. 43). *Двубрюшная мышца* имеет два брюшка (переднее и заднее) и промежуточное сухожилие между ними. Переднее брюшко начинается в двубрюшной ямке нижней челюсти, заднее брюшко прикрепляется в сосцевидной вырезке височной кости. Промежуточное сухожилие, соединяющее оба брюшка, при помощи сухожильной петли прикрепляется к подъязычной кости. Мышца поднимает подъязычную кость. При фиксированной подъязычной кости опускает нижнюю челюсть. *Шило-подъязычная мышца* идет от шиловидного отростка височной кости и также прикрепляется к подъязычной кости, которую тянет кверху и кзади. *Подбородочно-подъязычная мышца* начинается на подбородочной ости нижней челюсти. Прикрепляясь к подъязычной кости, при своем сокращении опускает нижнюю челюсть. При укрепленной нижней челюсти (при сомкнутых зубах) поднимает подъязычную кость, а вместе с ней гортань. *Челюстно-подъязычная мышца* начинается на внутренней



**Рис. 42.** Мышцы шеи. Вид справа:

1 — грудино-ключично-сосцевидная мышца; 2 — челюстно-подъязычная мышца; 3 — двубрюшная мышца (переднее брюшко); 4 — подъязычная кость; 5 — грудино-подъязычная мышца; 6 — лопаточно-подъязычная мышца; 7 — передняя и средняя лестничные мышцы; 8 — трапециевидная мышца; 9 — двубрюшная мышца (заднее брюшко)



**Рис. 43.** Мышцы шеи. Вид спереди:

1 — двубрюшная мышца (переднее брюшко); 2 — челюстно-подъязычная мышца; 3 — грудино-ключично-сосцевидная мышца; 4 — грудино-подъязычная мышца; 5 — грудино-щитовидная мышца; 6 — лопаточно-подъязычная мышца; 7 — лестничные мышцы (передняя; средняя; задняя); 8 — подъязычная кость; 9 — двубрюшная мышца (заднее брюшко); 10 — шило-подъязычная мышца

поверхности нижней челюсти. Соединяясь с такой же мышцей другой стороны, челюстно-подъязычная мышца образует дно полости рта (ее диафрагму), на которой располагается язык. Все эти мышцы фиксируют подъязычную кость, а при укрепленной подъязычной кости подбородочно-подъязычная и челюстно-подбородочная мышцы опускают нижнюю челюсть.

*Подподъязычных мышц* также четыре. *Грудино-подъязычная мышца* начинается на груди, прикрепляется к подъязычной кости, тянет ее вниз. *Лопаточно-подъязычная мышца* имеет два брюшка (верхнее и нижнее), соединенные промежуточным сухожилием. Эта мышца начинается на лопатке и прикрепляется к подъязычной кости. *Грудино-щитовидная мышца* начинается на рукоятке грудины, прикрепляется к щитовидному хрящу. Она опускает гортань и подъязычную кость. *Щито-подъязычная мышца* идет от щитовидного хряща к подъязычной кости. Эта мышца поднимает гортань.

Все надподъязычные и подподъязычные мышцы укрепляют подъязычную кость, а вместе с нею и гортань.

К *глубоким мышцам шеи* относятся лестничные мышцы (передняя, средняя и задняя), предпозвоночные (длинные мышцы головы и шеи), а также передняя и латеральная прямые мышцы головы. *Лестничные мышцы* начинаются на поперечных отростках шейных позвонков, а прикрепляются к ребрам: передняя и средняя — к первому ребру, задняя — ко второму. Лестничные мышцы при своем сокращении поднимают ребра, участвуя в акте вдоха. *Длинные мышцы головы и шеи*, а также *передняя прямая мышца головы* наклоняют голову и шейный отдел позвоночника кпереди. *Латеральная прямая мышца головы* наклоняет голову в свою сторону.

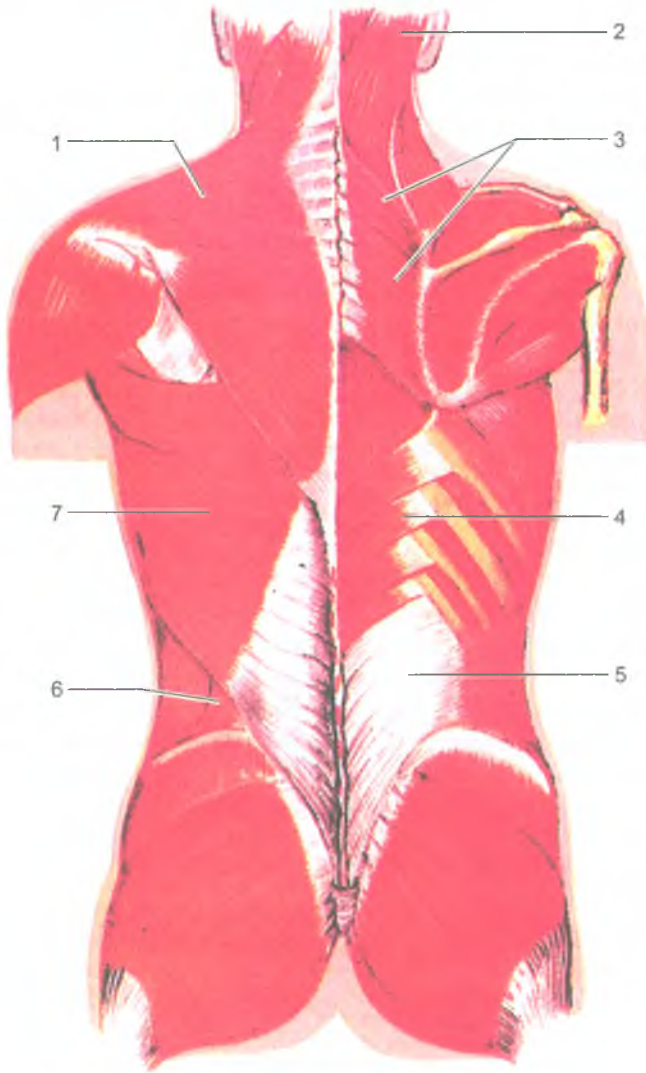
## Мышцы и фасции туловища

Мышцы туловища, в зависимости от места их расположения, делятся на мышцы спины, груди, живота и промежности. Эти мышцы обеспечивают подвижность позвоночника, а также движения ребер, головы, плечевого и тазового поясов, участвуют в образовании стенок полостей тела (грудной, брюшной, таза). Все скелетные мышцы туловища, кроме диафрагмы, парные.

### *Мышцы спины*

*Мышцы спины* подразделяются на поверхностные и глубокие.

К *поверхностным мышцам* относятся трапециевидная мышца и широчайшая мышца спины (рис. 44). Под этими мышцами располагаются ромбовидные и задние зубчатые мышцы, а также мышца, поднимающая лопатку. *Трапециевидная мышца* начинается на затылочной кости, выйной связке и остистых отростках всех грудных позвонков; прикрепляется — к акромиальному концу ключицы, акромиону и к ости лопатки. При сокращении всей мышцы



**Рис. 44.** Поверхностные мышцы спины:

1 — трапециевидная мышца; 2 — ременная мышца головы; 3 — большая и малая ромбовидная мышцы; 4 — нижняя задняя зубчатая мышца; 5 — пояснично-грудная фасция; 6 — поясничный треугольник; 7 — широчайшая мышца спины

лопатка приближается к позвоночнику; верхняя часть мышцы тянет лопатку вверх и медиально, нижняя — вниз и медиально. *Широчайшая мышца спины* начинается на гребне подвздошной кости, остистых отростках всех поясничных и шести нижних грудных позвонков. Поднимаясь вверх и латерально, мышца продолжается в узкое сухожилие, которое прикрепляется к гребню малого бугорка плечевой кости. Мышца тянет плечо и руку назад, одновременно поворачивая ее внутрь.

*Ромбовидные мышцы* (большая и малая) лежат под трапециевидной мышцей, начинаются на остистых отростках двух нижних шейных и четырех верхних грудных позвонков и прикрепляются к медиальному краю лопатки. Обе мышцы приближают лопатку к позвоночнику и тянут ее вверх. *Мышца, поднимающая лопатку*, начинается на поперечных отростках четырех верхних шейных позвонков и прикрепляется к верхнему углу лопатки. Эта мышца поднимает лопатку. *Верхняя задняя зубчатая мышца* находится под ромбовидными мышцами. Она начинается на остистых отростках двух нижних шейных и двух верхних грудных позвонков и прикрепляется к верхним ребрам (II–V). Эта мышца поднимает ребра при вдохе. *Нижняя задняя зубчатая мышца* лежит под широчайшей мышцей спины, начинается на остистых отростках двух нижних грудных и двух верхних поясничных позвонков, а прикрепляется к четырем нижним ребрам. Нижняя задняя зубчатая мышца опускает ребра при выдохе.

*Глубокие мышцы спины* располагаются на всем протяжении позвоночного столба от крестца до затылочной кости, по бокам от остистых отростков позвонков (рис. 45). Более поверхностно находится мышца, выпрямляющая позвоночник, а также ременные мышцы головы и шеи. Глубокие мышцы спины располагаются непосредственно на позвоночнике. К ним относятся поперечно-остистые, межостистые, межпоперечные, а в верхних отделах шеи — подзатылочные мышцы.

*Мышца, выпрямляющая позвоночник*, самая сильная из всех мышц спины. Она начинается на остистых отростках поясничных и нижних грудных позвонков, на задней поверхности гребня подвздошной кости и на пояснично-грудной фасции. Мышца направляется вверх и прикрепляется к остистым и поперечным отросткам вышележащих поясничных, грудных и шейных позвонков, к углам ребер и к сосцевидному отростку височной кости. В мышце, выпрямляющей позвоночник, выделяется три части. Это *подвздошно-реберная мышца*, расположенная латерально на задней части ребер; *длиннейшая мышца*, лежащая медиальнее, ближе к позвоночнику, и *остистая мышца*, прилегающая к остистым отросткам позвонков.

Под мышцей, выпрямляющей позвоночник, в продольной борозде между остистыми и поперечными отростками позвонков, располагается *поперечно-остистая мышца*, которая начинается на поперечных отростках нижележащих позвонков и прикрепляется к остистым отросткам выше расположенных позвонков. Более поверхностные пучки мышцы перекидываются через 5–6 позвонков, средние — через 3–4 и самые глубокие — через один позвонок.



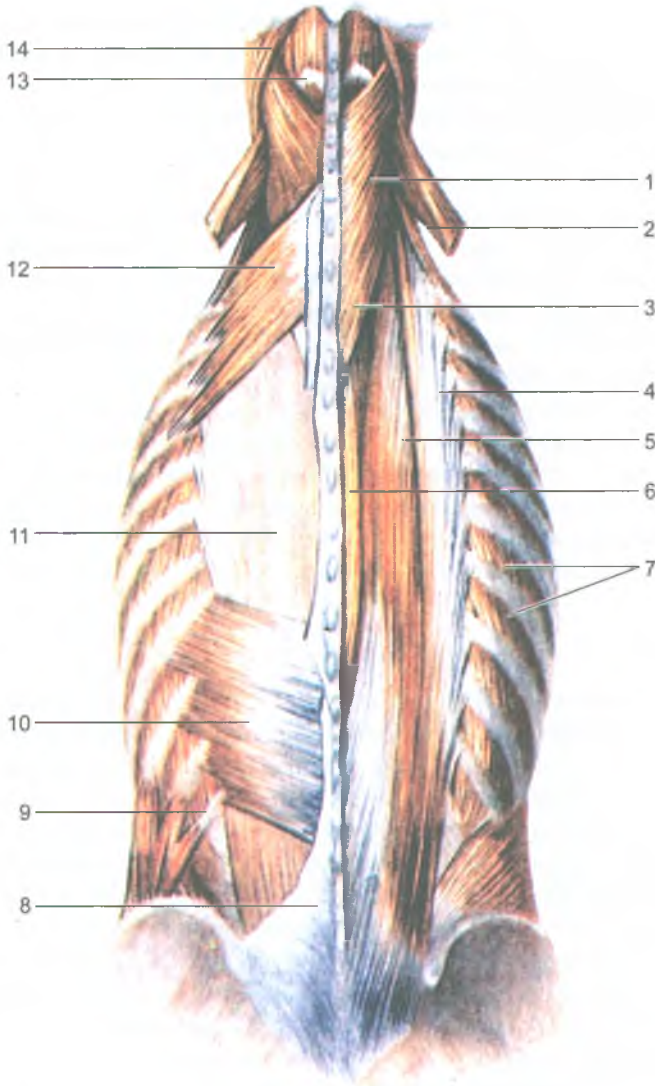


Рис. 45. Глубокие мышцы спины.

Слева кзади от мышцы, выпрямляющей позвоночник,

сохранены верхняя и нижняя задние зубчатые мышцы, справа они удалены:

1 — ременная мышца головы; 2 — мышца, поднимающая лопатку (отрезана); 3 — ременная мышца шеи; 4 — подвздошно-реберная мышца; 5 — длиннейшая мышца; 6 — остистая мышца; 7 — наружные межреберные мышцы; 8 — пояснично-грудная фасция (отрезана); 9 — XII ребро; 10 — нижняя задняя зубчатая мышца; 11 — мышца, выпрямляющая позвоночник; 12 — верхняя задняя зубчатая мышца; 13 — полуостистая мышца головы; 14 — грудино-ключично-сосцевидная мышца

Поперечно-остистая мышца при двустороннем сокращении разгибает позвоночник, при одностороннем — наклоняет его и поворачивает в свою сторону.

Самыми глубокими являются короткие *межостистые и межпоперечные мышцы*, также участвующие в наклоне позвоночника в сторону.

В задней области шеи, под трапециевидной мышцей, располагаются ременные мышцы головы и шеи. Эти мышцы начинаются на остистых отростках нижних шейных и верхних грудных позвонков, а прикрепляются к поперечным отросткам шейных позвонков и к затылочной кости. При двухстороннем сокращении эти мышцы разгибают голову и шею. Под ременными мышцами, на уровне атланта-затылочных соединений, располагаются *большая и малая задние прямые*, а также *верхняя и нижняя косые мышцы головы* (подзатылочная группа). Эти мышцы участвуют в разгибании головы и в повороте ее в стороны.

*Фасции спины.* Поверхностная фасция покрывает трапециевидную мышцу и широчайшую мышцу спины. Глубже располагается пояснично-грудная фасция, отделяющая глубокие мышцы спины от поверхностных. Поверхностный листок грудно-поясничной фасции внизу срастается с апоневрозом широчайшей мышцы спины. Вместе с глубоким листком этой фасции этот апоневроз образует влагалище для мышцы, выпрямляющей позвоночник.

## Мышцы груди

*Мышцы груди* делятся на поверхностные и глубокие. Поверхностные мышцы прикрепляются к костям плечевого пояса (большая и малая грудные, передняя зубчатая и подключичная мышцы). К глубоким мышцам груди относятся наружные и внутренние межреберные мышцы, а также диафрагма. *Большая грудная мышца* крупная, имеет треугольную форму, начинается на ключице, грудице и хрящах II–VIII ребер, прикрепляется к гребню большого бугорка плечевой кости (рис. 46). Мышца приводит руку к туловищу и поворачивает ее внутрь. При фиксированной руке поднимает ребра, расширяет грудную клетку. *Малая грудная мышца* лежит под большой грудной мышцей. Начинается на II–V ребрах, направляется вверх и латерально прикрепляется к клювовидному отростку лопатки. Мышца тянет верхнюю часть лопатки вперед и вниз. При фиксированной лопатке поднимает ребра, участвует в акте вдоха. *Подключичная мышца*, очень малых размеров, располагается между ключицей и первым ребром, тянет ключицу вниз и медиально. *Передняя зубчатая мышца* начинается зубцами на девяти верхних ребрах и прикрепляется к медиальному краю лопатки. Мышца тянет лопатку кпереди. При фиксированной лопатке мышца поднимает ребра, участвует в акте вдоха.

*Наружные и внутренние межреберные мышцы* располагаются в межреберных промежутках. Наружные мышцы поднимают ребра, расширяют грудную клетку (акт вдоха), а внутренние — опускают ребра (акт выдоха).

*Диафрагма, или грудобрюшная преграда*, отделяющая грудную полость от брюшной, имеет вид купола, обращенного выпуклостью вверх. Мышечные

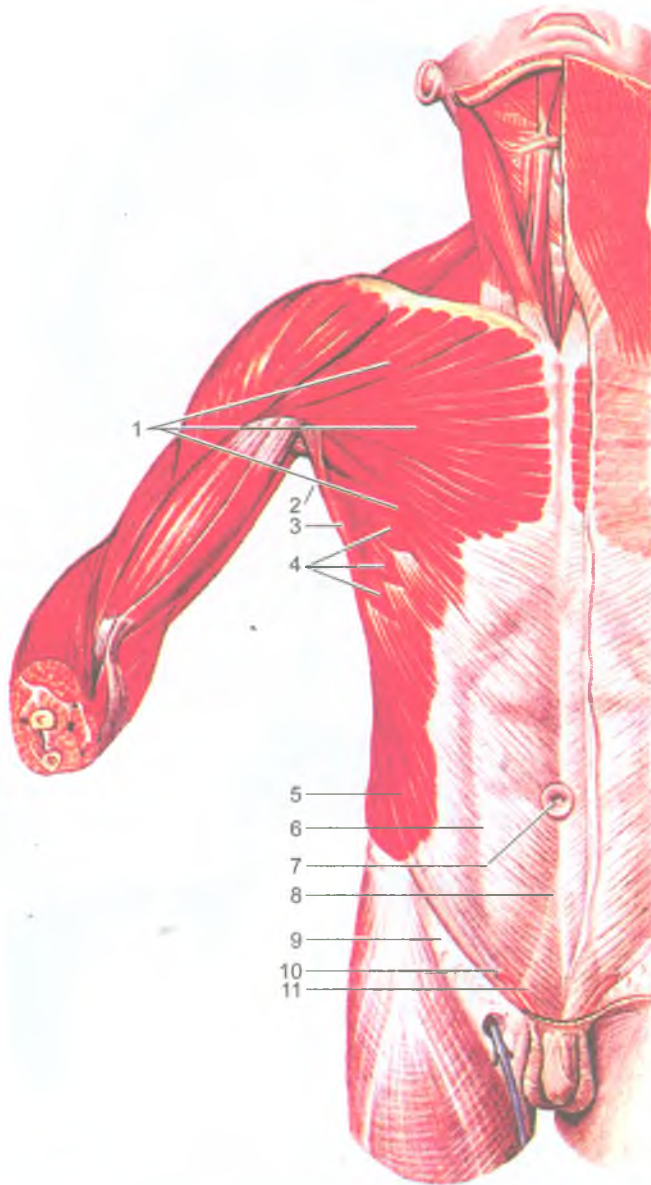


Рис. 46. Поверхностные мышцы груди и живота:

1 — большая грудная мышца; 2 — подмышечная полость; 3 — широчайшая мышца спины; 4 — передняя зубчатая мышца; 5 — наружная косая мышца живота; 6 — апоневроз наружной косой мышцы живота; 7 — пупочное кольцо; 8 — белая линия живота; 9 — паховая связка; 10 — поверхностное паховое кольцо; 11 — семенной канатик

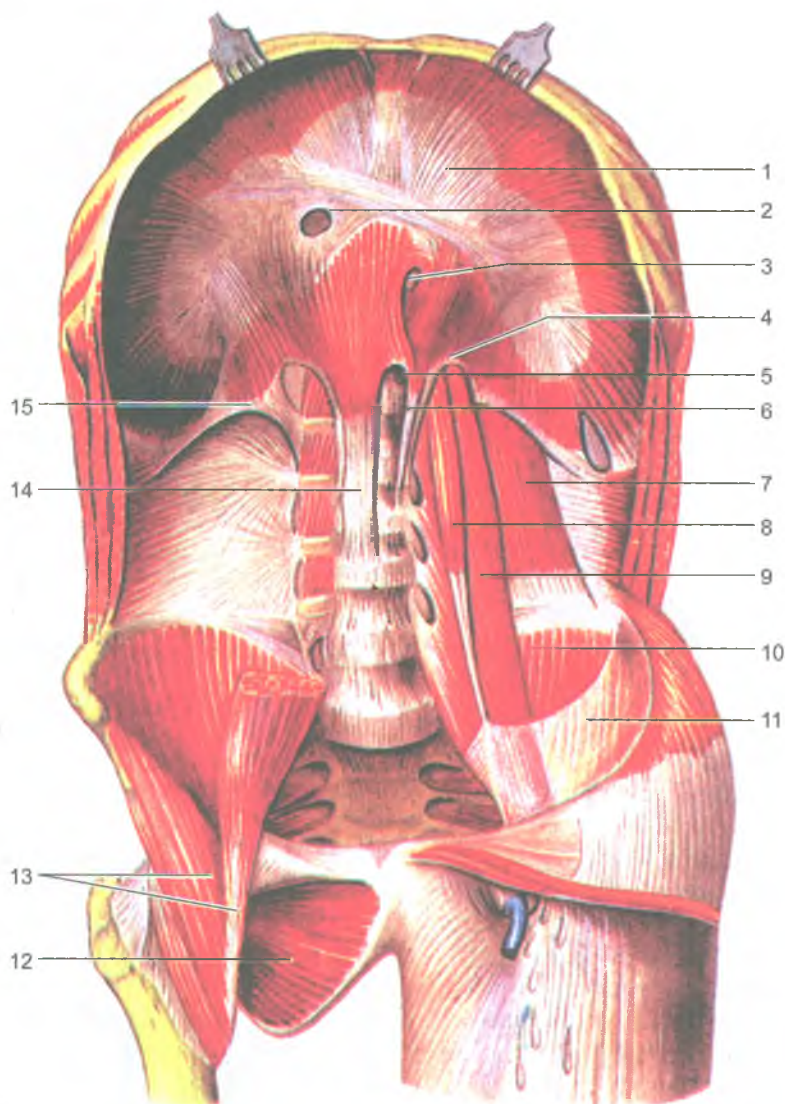


Рис. 47. Диафрагма и мышцы задней стенки живота:

1 — сухожильный центр; 2 — отверстие нижней полой вены; 3 — пищеводное отверстие; 4 — медиальная дугообразная связка; 5 — аортальное отверстие; 6 — левая ножка диафрагмы; 7 — квадратная мышца поясницы; 8 — малая поясничная мышца; 9 — большая поясничная мышца; 10 — подвздошная мышца; 11 — подвздошная фасция; 12 — наружная запирающая мышца; 13 — подвздошно-поясничная мышца; 14 — правая ножка диафрагмы; 15 — латеральная дугообразная связка

пучки диафрагмы начинаются на груди, ребрах и поясничных позвонках, затем переходят в широкое плоское сухожилие (сухожильный центр), занимающее среднюю часть диафрагмы (рис. 47). Поясничная часть диафрагмы состоит из двух ножек — правой и левой, ограничивающих два отверстия: заднее — для аорты, переднее — для пищевода. В сухожильном центре имеется отверстие для нижней полой вены. Диафрагма является дыхательной мышцей, при сокращении она уплощается, опускается, увеличивая объем грудной полости (акт вдоха). При расслаблении она поднимается, объем грудной полости при этом уменьшается (акт выдоха).

*Поверхностная фасция груди* покрывает большую грудную и переднюю зубчатую мышцы. *Глубокая фасция* образует влагалище для малой грудной и подключичной мышц и прилежит к наружным межреберным мышцам.

*Внутригрудная фасция* покрывает внутреннюю поверхность грудных стенок, продолжается также на диафрагму.

## Мышцы живота

Мышцы живота представлены наружной и внутренней косыми, поперечной и прямой мышцами живота, а также квадратной мышцей поясницы.

*Наружная косая мышца живота* начинается зубцами на восьми нижних ребрах. Кпереди и книзу она переходит в широкое сухожилие (апоневроз), которое прикрепляется к гребню подвздошной кости и к лобковому симфизу (см. рис. 46). Нижний край апоневроза подворачивается, образуя паховую связку. Спереди апоневроз принимает участие в образовании передней стенки влагалища прямой мышцы и белой линии живота. Эта линия простирается от мечевидного отростка вверху до лобкового симфиза внизу. Примерно на середине белой линии живота имеется *пупочное кольцо* (пупок), закрытое соединительной тканью. У эмбрионов, плодов через пупочное кольцо проходят кровеносные сосуды. Пупочное кольцо может быть местом образования пупочных грыж.

*Внутренняя косая мышца живота* располагается под наружной косой мышцей. Волокна этой мышцы начинаются на пояснично-грудной фасции, гребне подвздошной кости, паховой связке и прикрепляются к хрящам нижних ребер. Широкий апоневроз мышцы участвует в образовании белой линии живота. *Поперечная мышца живота* лежит под двумя косыми мышцами. Она начинается на внутренней поверхности шести нижних ребер, пояснично-грудной фасции, гребне подвздошной кости и паховой связке. Широкий апоневроз этой мышцы вплетается в белую линию живота. *Прямая мышца живота* располагается сбоку от белой линии живота. Начинается прямая мышца живота на мечевидном отростке грудины, хрящах V–VII ребер и прикрепляется к лобковому гребню и лобковому симфизу. И правая, и левая прямые мышцы живота располагаются каждая в своем *влагалище прямой мышцы живота*, образованном апоневрозами наружной и внутренней косых и поперечной мышц живота. Прямые мышцы живота

опускают грудную клетку и сгибают позвоночник. Косые мышцы живота также сгибают позвоночник, участвуют в поворотах его вправо и влево, а также принимают участие в дыхании, так как прикрепляются к ребрам и опускают их.

*Квадратная мышца поясницы* начинается на гребне подвздошной кости, поперечных отростках поясничных позвонков и прикрепляется к нижнему краю XII ребра и к поперечным отросткам верхних поясничных позвонков (см. рис. 47). Эта мышца при сокращении наклоняет позвоночник в свою сторону.

Мышцы живота при своем сокращении повышают *внутрибрюшное давление*, что способствует удерживанию внутренних органов в их естественном положении, а также опорожнению кишечника (акт дефекации), мочеиспусканию, а у женщин — изгнанию из матки плода при родах. В связи с этими функциями мышцы живота образуют так называемый *брюшной пресс*. Кроме того, благодаря прикреплению на ребрах мышцы брюшного пресса участвуют в дыхании.

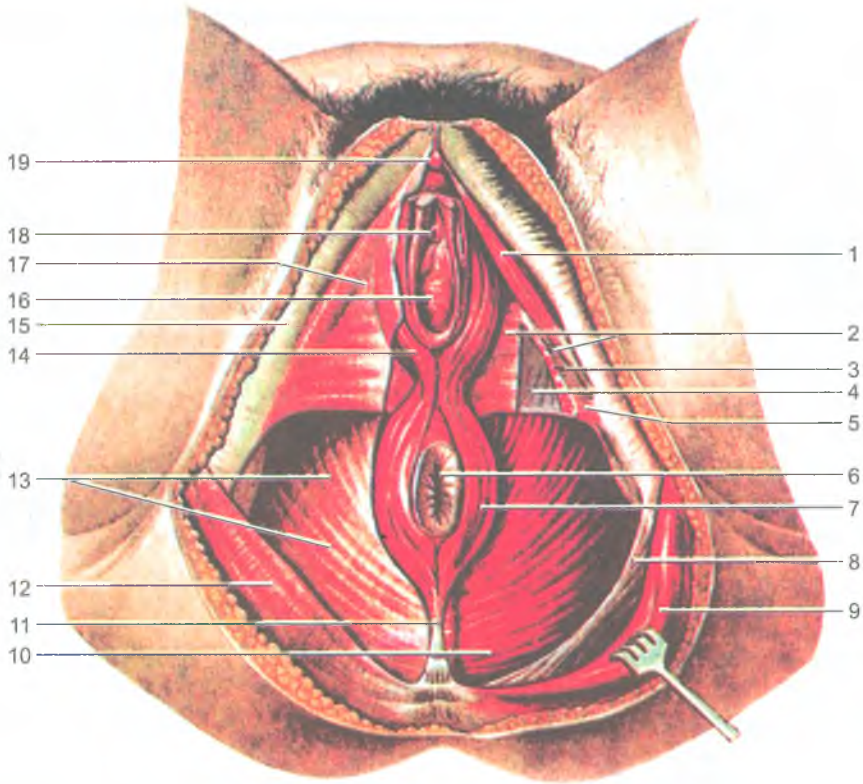
Снаружи, со стороны подкожной клетчатки мышцы живота покрыты *поверхностной фасцией*, являющейся продолжением поверхностной фасции груди. Со стороны брюшной полости стенки живота выстилает *внутрибрюшная фасция*.

В стенках живота имеются слабые места, где могут образовываться грыжи. Это белая линия живота, пупочное кольцо, а также паховый канал. *Паховый канал* расположен над паховой связкой, позади апоневроза наружной косой мышцы живота, спереди от внутрибрюшной фасции и под нижними свисающими краями внутренней косой и поперечной мышц живота. *Поверхностное кольцо* пахового канала находится над лобковой костью и ограничено ножками апоневроза наружной косой мышцы живота. *Глубокое кольцо* находится в задней стенке пахового канала и представляет собой воронкообразное углубление поперечной фасции. Через паховый канал у мужчин проходит семенной канатик, а у женщин — круглая связка матки.

### Мышцы промежности (тазового дна)

*Промежностью (тазовым дном)* называют область выхода из малого таза. Промежность имеет форму ромба, она ограничена спереди нижним краем лобкового симфиза, а с боков — седалищными буграми, сзади — копчиком. Поперечная линия, соединяющая седалищные бугры, разделяет промежность на две треугольной формы области. Переднюю область называют *мочеполовой диафрагмой*, а заднюю — *диафрагмой таза* (рис. 48). Через мочеполовую диафрагму у мужчин проходит мочеиспускательный канал, у женщин — мочеиспускательный канал и влагалище. Через диафрагму таза проходит конечный отдел прямой кишки.

*Диафрагма таза* образована двумя слоями мышц — поверхностным и глубоким. В поверхностном, под кожей и под поверхностной фасцией, находится непарная мышца — *наружный сжиматель заднего прохода*. Это произвольная мышца, закрывающая выход из прямой кишки. В глубоком слое располагается парная *мышца, поднимающая задний проход*. Эта мышца начинает-



**Рис. 48.** Мышцы и фасции женской промежности.

На левой стороне фасции удалены и мочеполовая диафрагма частично рассечена:

1 — седалищно-пещеристая мышца; 2 — нижняя фасция мочеполовой диафрагмы (мембрана промежности); 3 — глубокая поперечная мышца промежности; 4 — верхняя фасция мочеполовой диафрагмы; 5 — поверхностная поперечная мышца промежности; 6 — задний проход; 7 — наружный сфинктер заднего прохода; 8 — крестцово-бугорная связка; 9 — большая ягодичная мышца; 10 — мышца, поднимающая задний проход; 11 — заднепроходно-копчиковая связка; 12 — ягодичная фасция; 13 — нижняя фасция диафрагмы таза; 14 — луковично-губчатая мышца; 15 — широкая фасция бедра; 16 — отверстие влагалища; 17 — поверхностная фасция промежности; 18 — наружное отверстие мочеиспускательного канала; 19 — головка клитора

ся на внутренней поверхности стенок таза, спускается вниз и вплетается в конечный отдел прямой кишки. По бокам от заднего прохода располагается заполненное жиром парное углубление — *седалищно-прямокишечная ямка*. Латеральной стенкой ямки является внутренняя запирающая мышца и седалищный бугор, а медиальной — наружная поверхность мышцы, поднимающей задний проход.

*Мочеполовая диафрагма* также имеет поверхностный и глубокий слои мышц. В поверхностном слое располагаются парные *поверхностная поперечная мышца промежности*, а также *луковично-губчатая* и *седалищно-пещеристая мышцы*, которые способствуют эрекции полового члена или клитора. Луковично-губчатая мышца у мужчин окружает луковицу и губчатое тело полового члена, а у женщин — вход во влагалище. Седалищно-пещеристая мышца начинается на седалищном бугре и вплетается в пещеристое тело полового члена у мужчин или клитора — у женщин. В глубоком слое мочеполовой диафрагмы находятся непарная мышца — *наружный сфинктер мочеиспускательного канала* и парная *глубокая поперечная мышца промежности*, начинающаяся на внутренней поверхности седалищных костей. Тонкое плоское сухожилие правой и левой поперечных мышц вплетаются в *сухожильный центр промежности*, располагающейся между наружными половыми органами спереди и задним проходом сзади.

Мышцы промежности снаружи покрыты *поверхностной фасцией промежности*, являющейся продолжением общей подкожной фасции. Глубокие поперечные мышцы промежности и сфинктер мочеиспускательного канала покрыты *нижней и верхней фасциями мочеполовой диафрагмы*.

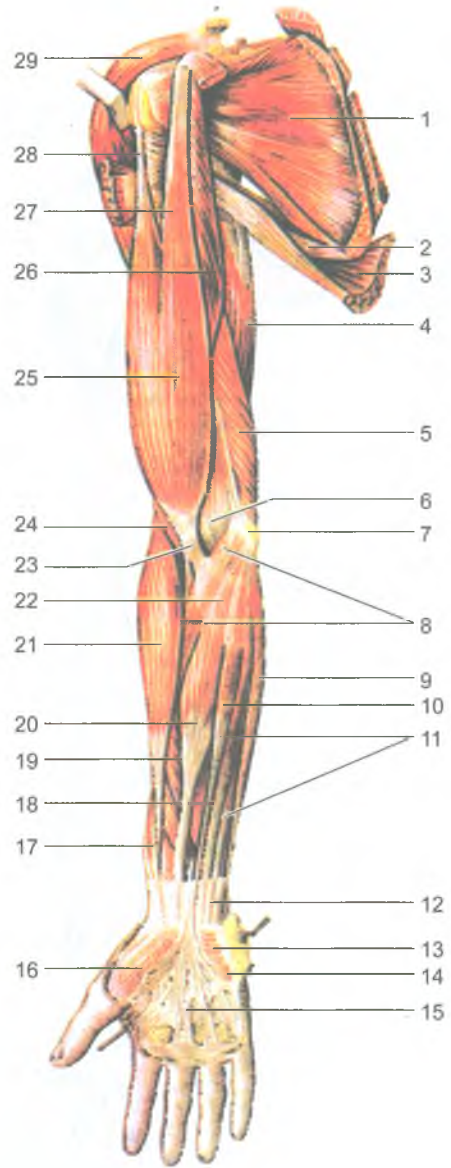
#### Вопросы для повторения и самоконтроля

1. Расскажите об особенностях расположения мимических мышц и их функциях.
2. Какие функции выполняет каждая жевательная мышца, действуя на нижнюю челюсть?
3. Назовите мышцы, расположенные в области шеи. Какие функции выполняют эти мышцы?
4. На какие группы подразделяются мышцы туловища, какие функции эти мышцы выполняют?
5. Назовите мышцы спины, поднимающие ребра и опускающие ребра.
6. Назовите мышцы, участвующие в образовании передней стенки живота. Где эти мышцы начинаются и прикрепляются?
7. Назовите «слабые места» в стенках живота. Почему их называют «слабыми местами»?
8. Расскажите о строении промежности, расположении ее мышечных слоев.



Рис. 49. Мышцы верхней конечности.  
Вид спереди:

1 — подлопаточная мышца; 2 — большая круглая мышца; 3 — широчайшая мышца спины; 4 — длинная головка трехглавой мышцы плеча; 5 — медиальная головка трехглавой мышцы плеча; 6 — локтевая ямка; 7 — медиальный надмыщелок плечевой кости; 8 — круглый пронатор; 9 — локтевой сгибатель запястья; 10 — длинная ладонная мышца; 11 — поверхностный сгибатель пальцев; 12 — часть фасции предплечья; 13 — короткая ладонная мышца; 14 — возвышение мизинца; 15 — ладонный апоневроз; 16 — возвышение большого пальца; 17 — сухожилие длинной мышцы, отводящей большой палец кисти; 18 — длинный сгибатель большого пальца кисти; 19 — поверхностный сгибатель пальцев; 20 — лучевой сгибатель запястья; 21 — плечелучевая мышца; 22 — апоневроз двуглавой мышцы плеча; 23 — сухожилие двуглавой мышцы плеча; 24 — плечевая мышца; 25 — двуглавая мышца плеча; 26 — клювовидно-плечевая мышца; 27 — короткая головка двуглавой мышцы плеча; 28 — длинная головка двуглавой мышцы плеча; 29 — дельтовидная мышца



## Мышцы и фасции конечностей

### Мышцы верхней конечности

*Мышцы верхней конечности* подразделяются на мышцы плечевого пояса и мышцы свободной части верхней конечности — плеча, предплечья и кисти (рис. 49 и 50).

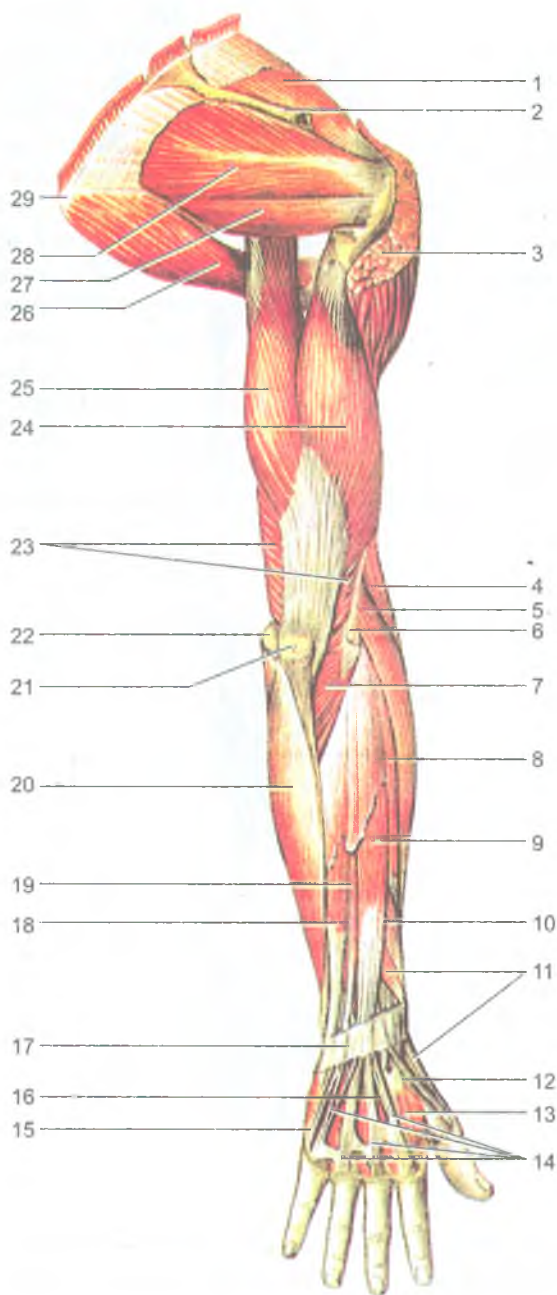


Рис. 50. Мышцы верхней конечности. Вид сзади:

1 — надостная мышца; 2 — ость лопатки (частично удалена); 3 — дельтовидная мышца (частично удалена); 4 — плечелучевая мышца; 5 — длинный лучевой разгибатель запястья; 6 — латеральный надмыщелок; 7 — локтевая мышца; 8 — короткий лучевой разгибатель запястья; 9 — разгибатель пальцев; 10 — длинная мышца, отводящая большой палец кисти; 11 — короткий разгибатель большого пальца кисти; 12 — сухожилие длинного разгибателя большого пальца кисти; 13 — первая тыльная межкостная мышца; 14 — сухожилие разгибателя пальцев; 15 — сухожилие разгибателя мизинца; 16 — сухожилие разгибателя указательного пальца; 17 — удерживатель разгибателей; 18 — локтевой разгибатель запястья; 19 — разгибатель мизинца; 20 — локтевой сгибатель запястья; 21 — локтевой отросток; 22 — медиальный надмыщелок; 23 — трехглавая мышца плеча; 24 — латеральная головка трехглавой мышцы плеча; 25 — длинная головка трехглавой мышцы плеча; 26 — большая круглая мышца; 27 — малая круглая мышца; 28 — подостная мышца; 29 — нижний угол лопатки

*Мышцы пояса верхних конечностей* окружают плечевой сустав. Все мышцы этой группы начинаются на костях плечевого пояса и прикрепляются к плечевой кости. К мышцам плечевого пояса относятся дельтовидная, надостная, подостная, большая и малая круглые и подлопаточная мышцы. Эти мышцы обеспечивают разнообразные движения свободной части верхней конечности в плечевом суставе.

*Дельтовидная мышца* начинается на лопаточной ости, акромионе, ключице и прикрепляется к бугристости плечевой кости. Передняя часть мышцы сгибает плечо, средняя — отводит его от туловища, задняя — разгибает плечо. *Надостная мышца* начинается в одноименной ямке лопатки и прикрепляется к большому бугорку плечевой кости, которую отводит от туловища. *Подостная мышца* начинается в одноименной ямке, прикрепляется к большому бугорку плечевой кости. При сокращении поворачивает плечо кнаружи. *Большая круглая мышца* начинается на наружном крае лопатки и прикрепляется к гребню малого бугорка плечевой кости. *Малая круглая мышца* также начинается на наружном крае лопатки и прикрепляется к большому бугорку плечевой кости. Большая круглая мышца разгибает плечо и поворачивает его кнутри, малая мышца вращает плечо кнаружи. *Подлопаточная мышца* начинается на реберной поверхности лопатки и прикрепляется к малому бугорку плечевой кости. Мышца поворачивает плечо кнутри и приводит его к туловищу.

*Мышцы свободной части верхней конечности.* К мышцам свободной части верхней конечности относятся мышцы плеча, мышцы предплечья и мышцы кисти. Мышцы плеча подразделяют на *переднюю группу (сгибатели)* и *заднюю группу мышц (разгибатели)*. К *передней группе мышц плеча* относятся двуглавая мышца плеча, клювовидно-плечевая и плечевая мышцы, которые действуют на плечевой и локтевой суставы. *Двуглавая мышца плеча* имеет две головки — длинную и короткую. Длинная головка начинается на надсуставном бугорке лопатки, а короткая — на клювовидном ее отростке. Общее сухожилие мышцы прикрепляется к бугристости лучевой кости. Мышца сгибает плечо в плечевом суставе и предплечье в локтевом суставе, а также поворачивает предплечье кнаружи (супинирует предплечье и кисть). *Клювовидно-плечевая мышца* начинается на клювовидном отростке лопатки и прикрепляется к плечевой кости ниже ее малого бугорка. Мышца сгибает и приводит плечо. *Плечевая мышца* начинается на плечевой кости (под двуглавой мышцей) и прикрепляется к бугристости локтевой кости. Мышца сгибает предплечье в локтевом суставе.

*Задняя группа мышц плеча* состоит из трехглавой и локтевой мышц, разгибающих предплечье в локтевом суставе. *Трехглавая мышца* включает три головки: длинную, медиальную и латеральную. Длинная головка начинается на подсуставном бугорке лопатки (разгибает плечо в плечевом суставе), а медиальная и латеральная головки — на задней поверхности плечевой кости. Сухожилие трехглавой мышцы прикрепляются к локтевому отростку локтевой

кости. *Локтевая мышца* начинается на латеральном надмыщелке плечевой кости и прикрепляется к локтевому отростку локтевой кости. Она участвует в разгибании предплечья.

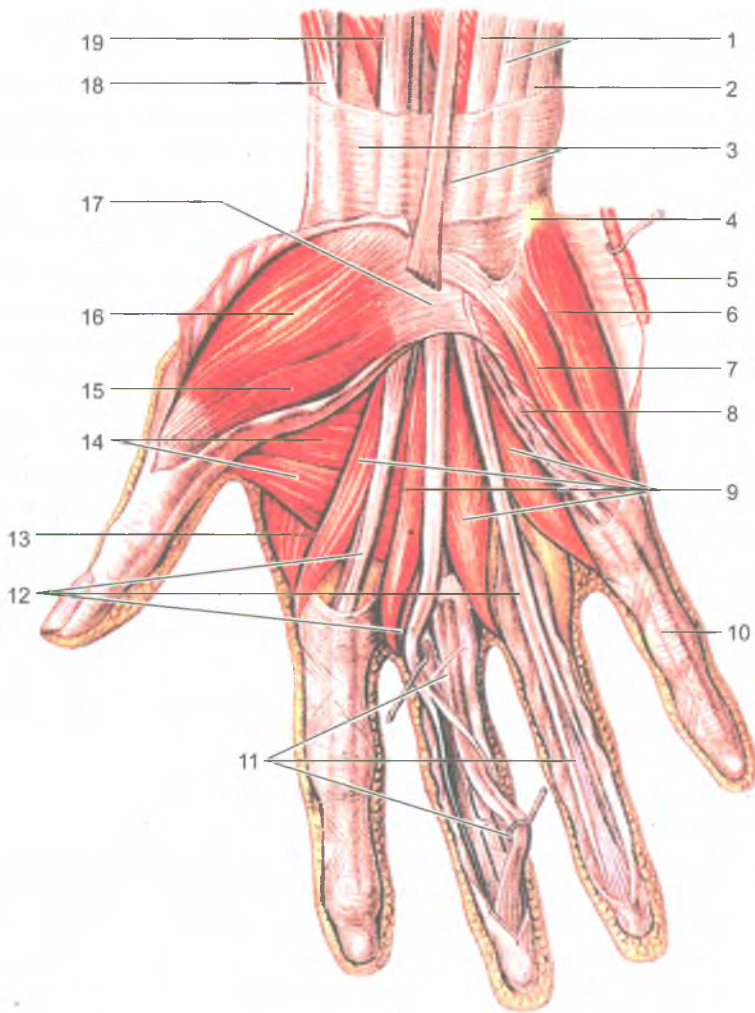
*Мышцы предплечья также подразделяются на переднюю и заднюю группы. К мышцам передней группы предплечья относятся сгибатели предплечья, кисти, пальцев и пронаторы.* Большинство мышц этой группы начинается на медиальном надмыщелке плечевой кости. *К передней группе относятся: круглый пронатор, плече-лучевая мышца* (прикрепляется к лучевой кости), *локтевой сгибатель запястья* (прикрепляется к костям запястья), *лучевой сгибатель запястья* (прикрепляется к пястным костям), *длинная ладонная мышца* (вплетается в ладонный апоневроз), *поверхностный и глубокий сгибатели пальцев*, а также *длинный сгибатель большого пальца кисти* (прикрепляются к фалангам пальцев) и *глубоко расположенный квадратный пронатор* (прикрепляется к лучевой кости).

*К задней группе относятся мышцы, которые являются разгибателями и супинаторами предплечья, разгибателями кисти и пальцев.* Начинаются эти мышцы на латеральном надмыщелке плечевой кости, на задней поверхности локтевой, лучевой костей и на межкостной перепонке. *Супинатор* прикрепляется к лучевой кости, *длинный и короткий лучевые разгибатели запястья, локтевой разгибатель запястья, длинная мышца, отводящая большой палец кисти*, прикрепляются на пястных костях, *разгибатель пальцев, разгибатель мизинца, длинный и короткий разгибатели большого пальца кисти, разгибатель указательного пальца* прикрепляются к фалангам пальцев.

*Мышцы кисти* располагаются только на ладонной ее поверхности (рис. 51). Они делятся на *три группы*: группу *возвышения большого пальца* (тенара), группу *возвышения малого пальца* (гипотенара), а между ними — *средняя группа мышц кисти*. На тыльной стороне кисти проходят лишь длинные сухожилия мышц-разгибателей пальцев, которые входят в заднюю группу мышц предплечья.

*Возвышение большого пальца* включает четыре мышцы: это *короткая мышца, отводящая большой палец кисти, короткий сгибатель большого пальца кисти, мышца, противопоставляющая большой палец кисти*, и *мышца, приводящая большой палец кисти*. В группу *возвышения мизинца* также входят четыре мышцы: *мышца, отводящая мизинец, короткий сгибатель мизинца, короткая ладонная мышца* (вплетается в кожу ладони) и *мышца, противопоставляющая мизинец*.

*Среднюю группу мышц кисти* образуют четыре червеобразные мышцы, а также расположенные в промежутках между пястными костями семь межкостных мышц (три ладонные и четыре тыльные). *Червеобразные мышцы* начинаются на сухожилиях глубокого сгибателя пальцев кисти и прикрепляются на тыльной поверхности проксимальных фаланг II—V пальцев. *Межкостные мышцы* начинаются на пястных костях и прикрепляются к проксимальным фалангам пальцев. *Ладонные межкостные мышцы* приводят II, IV и V пальцы



**Рис. 51.** Мышцы кисти. Ладонная сторона:

1 — сухожилия поверхностного сгибателя пальцев; 2 — сухожилие локтевого сгибателя запястья; 3 — фасция предплечья (частично удалена); 4 — гороховидная кость; 5 — короткая ладонная мышца (отвернута); 6 — мышца, отводящая мизинец; 7 — короткий сгибатель мизинца; 8 — мышца, противопоставляющая мизинец; 9 — червеобразные мышцы; 10 — фиброзное влагалище V пальца кисти (мизинца); 11 — сухожилия глубокого сгибателя пальцев; 12 — сухожилия поверхностного сгибателя пальцев; 13 — первая тыльная межкостная мышца; 14 — мышца, приводящая большой палец кисти; 15 — короткий сгибатель большого пальца кисти; 16 — короткая мышца, отводящая большой палец кисти; 17 — удерживатель сгибателей; 18 — сухожилие длинной мышцы, отводящей большой палец кисти; 19 — длинный сгибатель большого пальца кисти

к среднему, а *тыльные межкостные мышцы* отводят II, IV и V пальцы от среднего (III) пальца.

Мышцы кисти обеспечивают разнообразные тонкие движения пальцев. Особенно важными движениями являются противопоставления большого пальца мизинцу и остальным пальцам кисти, дающие возможность выполнять хватательную функцию.

Все мышцы верхней конечности покрыты *поверхностной фасцией*, расположенной под кожей. От этой фасции вглубь отходят *межмышечные перегородки*, отделяющие соседние группы мышц друг от друга, а также передние группы мышц от задних. В некоторых местах фасция утолщается за счет вплетающихся в нее сухожильных волокон. Так, на границе предплечья с кистью образуются утолщения — *удерживатели сухожилий мышц-сгибателей* и *сухожилий мышц-разгибателей*, а также *поперечная связка запястья*. В канале под этой связкой на кисти проходят сухожилия мышц-сгибателей пальцев, заключенные в два синовиальных влагалища, продолжающиеся в дистальные отделы предплечья, выше лучезапястного сустава. Одно синовиальное влагалище принадлежит сухожилию длинного сгибателя большого пальца кисти, другое — сухожилиям поверхностного и глубокого сгибателей II–V пальцев. В пределах каждого из этих пальцев имеются изолированные синовиальные влагалища, не сообщающиеся с другими синовиальными влагалищами кисти.

Синовиальные влагалища на ладонной стороне кисти и пальцев могут служить путями быстрого распространения воспалительных процессов от пальцев на предплечье.

На тыльной стороне запястья имеется *шесть костно-фиброзных каналов*, в которых располагаются сухожилия мышц-разгибателей пальцев и кисти, заключенные также в соответствующие короткие синовиальные влагалища. В подмышечной области (ямке) под кожей и фасцией находится *подмышечная полость*, имеющая четыре стенки и по форме напоминающая усеченную четырехгранную пирамиду. В полости располагаются жировая клетчатка, подмышечные лимфатические узлы, кровеносные сосуды, нервы. На задней стенке подмышечной полости имеются два отверстия — *трехстороннее* и *четырёхстороннее*, через которые проходят сосуды и нервы. На задней поверхности плечевой кости под трехглавой мышцей спирально ориентирован *канал лучевого нерва*, в котором проходят глубокая артерия плеча и лучевой нерв.

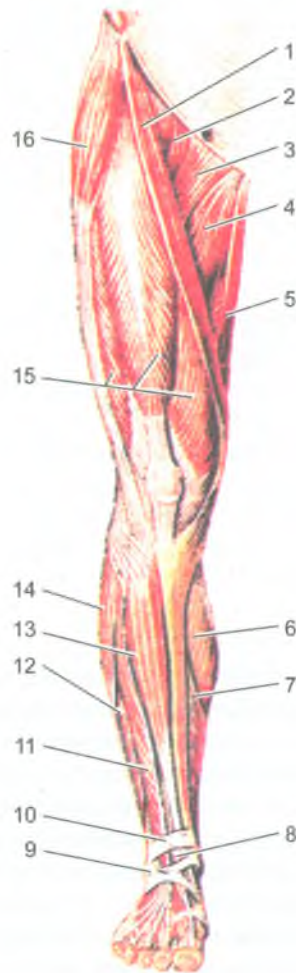
#### Вопросы для повторения и самоконтроля

1. На какие группы подразделяют мышцы верхней конечности по месту расположения и по функциям?
2. Назовите мышцы, приводящие и отводящие плечо в плечевом суставе.

3. Назовите мышцы-пронаторы и мышцы-супинаторы предплечья и кисти.
4. Назовите мышцы кисти, которые входят в каждую группу. Какие функции выполняют эти мышцы?
5. Назовите каналы и синовиальные влагалища на верхней конечности. Какое практическое значение они имеют?

### Мышцы нижней конечности

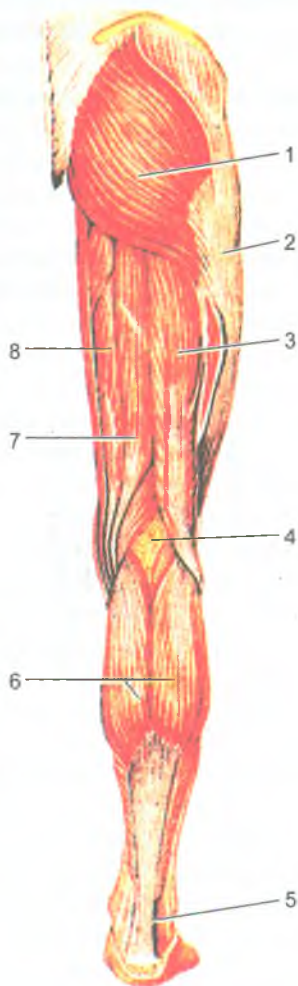
*Мышцы нижней конечности* составляют более 50% массы всех мышц тела человека и подразделяются на мышцы тазового пояса и мышцы свободной части нижней конечности (рис. 52 и 53).



**Рис. 52 . Мышцы нижней конечности, правой. Вид спереди:**

1 — портняжная мышца; 2 — подвздошно-поясничная мышца; 3 — гребенчатая мышца; 4 — длинная приводящая мышца; 5 — тонкая мышца; 6 — икроножная мышца (медиальная головка); 7 — камбаловидная мышца; 8 — сухожилие мышцы — длинного разгибателя большого пальца стопы; 9 — нижний удерживатель сухожилий мышц-разгибателей; 10 — верхний удерживатель сухожилий мышц-разгибателей; 11 — мышца — длинный разгибатель пальцев; 12 — короткая малоберцовая мышца; 13 — передняя большеберцовая мышца; 14 — длинная малоберцовая мышца; 15 — четырехглавая мышца бедра; 16 — мышца-напрягатель широкой фасции

Рис. 53. Мышцы нижней конечности, правой.  
Вид сзади:



1 — большая ягодичная мышца; 2 — подвздошно-большеберцовый тракт; 3 — двуглавая мышца бедра; 4 — подколенная ямка; 5 — пяточное (ахиллово) сухожилие; 6 — икроножная мышца; 7 — полусухожильная мышца; 8 — полуперепончатая мышца

*Мышцы пояса нижних конечностей* (тазового пояса) начинаются на тазовой кости, крестце, поясничных позвонках и прикрепляются к бедренной кости. Среди них различают внутренние и наружные мышцы.

*Внутренние мышцы тазового пояса* располагаются в полости таза. Это подвздошная, большая и малая поясничные, грушевидная и внутренняя запирательная мышцы. *Подвздошная мышца* начинается в одноименной ямке подвздошной кости, а *большая поясничная мышца* — на поясничных позвонках. Обе эти мышцы вместе образуют общую крупную *подвздошно-поясничную мышцу*, которая выходит на бедро под паховой связкой и общим сухожилием прикрепляется к малому вертелу бедренной кости. *Подвздошно-поясничная*



*мышца* сгибает в тазобедренном суставе бедро и поворачивает его кнаружи. *Малая поясничная мышца* (непостоянная) начинается на поясничных позвонках, а прикрепляется к подвздошной фасции и подвздошно-лобковому возвышению. *Грушевидная мышца* начинается на передней поверхности крестца, выходит из полости таза через большое седалищное отверстие и прикрепляется к большому вертелу бедренной кости. Она вращает бедро кнаружи. *Внутренняя запирательная мышца* начинается на краях запирательного отверстия и на запирательной перепонке, выходит из полости таза через малое седалищное отверстие и прикрепляется к ямке большого вертела. Эта мышца вращает бедро кнаружи.

К *наружным мышцам таза* относятся большая, средняя и малая ягодичные мышцы, напрягатель широкой фиксации бедра, наружная запирательная и две близнецовые мышцы, а также квадратная мышца бедра (рис. 54).

*Большая ягодичная мышца* (крупная, мощная) начинается на наружной поверхности крыла подвздошной кости, крестца и копчика, а прикрепляется к одноименной бугристости бедренной кости. Эта мышца разгибает бедро и поворачивает его кнаружи, удерживает туловище в вертикальном положении, (придает телу «военную» осанку). *Средняя и малая ягодичные мышцы* начинаются на наружной поверхности крыла подвздошной кости и прикрепляются к большому вертелу. Эти две мышцы отводят бедро. *Напрягатель широкой фасции* начинается на передней части гребня подвздошной кости, направляется вниз, вплетается в широкую фасцию бедра, натягивает ее. *Наружная запирательная мышца* начинается на тазовой кости вокруг запирательного отверстия и на запирательной перепонке, а прикрепляется к большому вертелу. Она поворачивает бедро кнаружи. *Квадратная мышца бедра* начинается на латеральном крае седалищного бугра, прикрепляется к межвертельному гребню, поворачивает бедро кнаружи. *Верхняя и нижняя близнецовая мышцы* начинаются на седалищной кости, а прикрепляются в вертельной ямке бедренной кости. Эти мышцы поворачивают бедро кнаружи.

*Мышцы свободной части нижней конечности* делятся на мышцы бедра, голени и стопы.

*Мышцы бедра* разделяются на три группы: *переднюю, заднюю и медиальную*. К *передней группе* относятся портняжная и четырехглавая мышцы. *Портняжная мышца* идет косо сверху вниз и медиально. Начинается мышца на передней верхней ости подвздошной кости, а прикрепляется к бугристости большеберцовой кости. Мышца сгибает бедро и голень, поворачивает бедро кнаружи. *Четырехглавая мышца бедра* состоит из четырех головок, занимающих всю передне-боковую поверхность бедра. Прямая головка этой мышцы (прямая мышца) начинается на передней нижней ости подвздошной кости. Другие три головки (латеральная, медиальная и промежуточная широкие мышцы) начинаются на передне-боковой поверхности бедренной кости. Все четыре головки образуют одно общее широкое сухожилие, которое охватывает

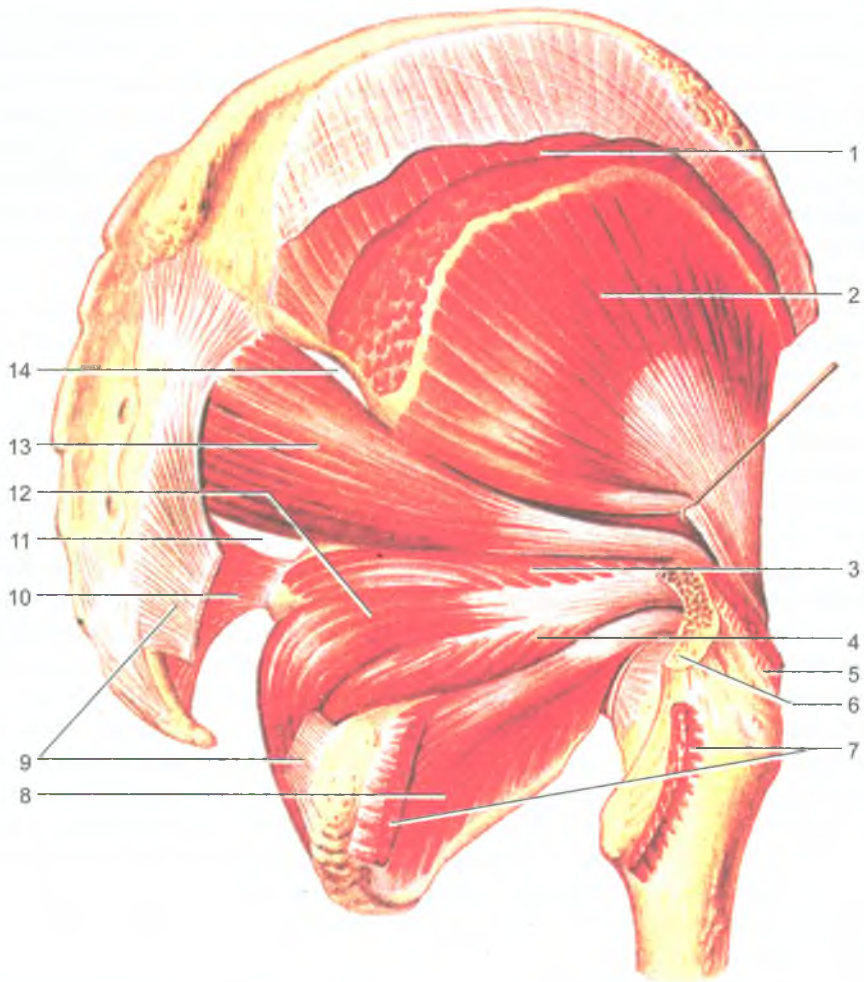


Рис. 54. Наружные мышцы таза.

Большая, средняя ягодичные и квадратная мышцы бедра удалены:

1 — средняя ягодичная мышца (отрезана); 2 — малая ягодичная мышца; 3 — верхняя близнецовая мышца; 4 — нижняя близнецовая мышца; 5 — средняя ягодичная мышца (отрезана); 6 — большой вертел (отпилен); 7 — квадратная мышца бедра (отрезана); 8 — наружная запирающая мышца; 9 — крестцово-бугорная связка (частично удалена); 10 — крестцово-остистая связка; 11 — подгрушевидное отверстие; 12 — внутренняя запирающая мышца; 13 — грушевидная мышца; 14 — надгрушевидное отверстие

надколенник и прикрепляется к бугристости большеберцовой кости. Четырехглавая мышца разгибает голень в коленном суставе. Прямая головка (мышца) сгибает также бедро в тазобедренном суставе.

К *задней группе мышц* бедра относятся двуглавая мышца, полусухожильная и полуперепончатая мышцы. *Двуглавая мышца бедра* своей длинной головкой начинается на седалищном бугре, а короткой — на задней поверхности бедренной кости, а прикрепляется к головке малоберцовой кости. Эта мышца разгибает бедро, сгибает голень и поворачивает ее кнаружи. *Полусухожильная и полуперепончатая мышцы* начинаются на седалищном бугре, а прикрепляются к большеберцовой кости. Эти мышцы разгибают бедро в тазобедренном суставе и сгибают голень в коленном суставе, поворачивают голень кнаружи.

*Медиальная группа мышц бедра* включает *гребенчатую, тонкую*, а также *большую, длинную и короткую приводящие мышцы*, которые начинаются на лобковой и седалищной костях, а прикрепляются к бедренной кости. Все эти мышцы приводят бедро и поворачивают его кнаружи. *Тонкая мышца* также прикрепляется к большеберцовой кости, она приводит бедро, сгибает в коленном суставе голень и поворачивает ее кнутри.

*Мышцы голени* образуют три группы: переднюю, заднюю и латеральную. Передняя группа состоит из трех мышц — передней большеберцовой, длинного разгибателя пальцев и длинного разгибателя большого пальца стопы. Все эти мышцы начинаются на передней поверхности большеберцовой и малоберцовой костей и на межкостной перепонке голени. *Передняя большеберцовая мышца* прикрепляется к основанию первой плюсневой и первой клиновидной костей, разгибает стопу (тыльное сгибание), приподнимает ее медиальный край. *Длинные разгибатели пальцев и большого пальца стопы* прикрепляются к фалангам соответствующих пальцев и разгибают пальцы стопы.

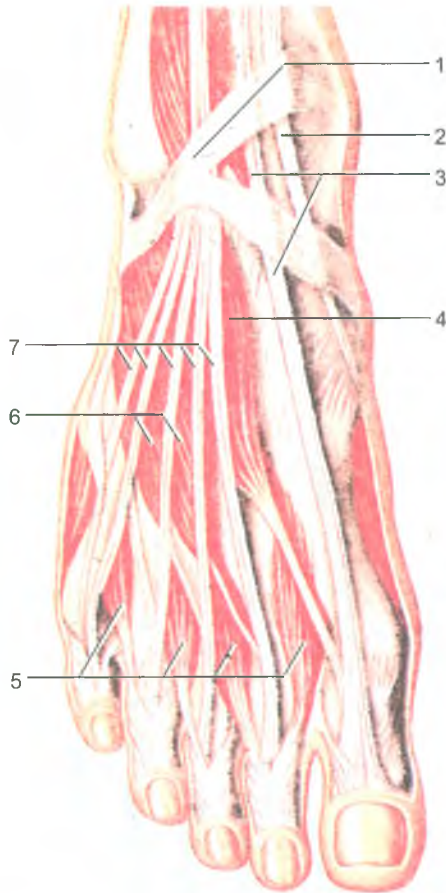
*Задняя группа мышц голени* включает трехглавую мышцу голени, подколенную, заднюю большеберцовую и подошвенную мышцы, длинный сгибатель пальцев и длинный сгибатель большого пальца стопы. *Трехглавая мышца голени* расположена поверхностно и формирует рельеф голени сзади. Она состоит из трех головок. Две головки (латеральная и медиальная) начинаются на надмыщелках бедренной кости и образуют *икроножную мышцу*. Третья головка (глубокая) — это *камбаловидная мышца*, которая начинается на большеберцовой кости и сухожильной дуге. Камбаловидная и икроножная мышцы переходят в общее (ахиллово) сухожилие, которое прикрепляется к пяточному бугру. Трехглавая мышца сгибает стопу, а ее медиальная и латеральная головки сгибают голень в коленном суставе. *Подошвенная мышца* тонкая, начинается на латеральном надмыщелке бедренной кости, а ее длинное сухожилие присоединяется к пяточному (ахиллово) сухожилию. *Подколенная мышца* лежит сзади на капсуле коленного сустава. Она начинается на латеральном надмыщелке бедренной кости, прикрепляется к задней поверхности большеберцовой кости. Подколенная мышца сгибает голень в коленном суставе. *Задняя*

*большеберцовая мышца, длинный сгибатель пальцев и длинный сгибатель большого пальца стопы* лежат под трехглавой мышцей. Они начинаются на задней поверхности большеберцовой и малоберцовой костей и межкостной перепонке. Сухожилия этих мышц переходят на стопу позади медиальной лодыжки. Задняя большеберцовая мышца прикрепляется к ладьевидной, ко всем трем клиновидным, а также к 4-й плюсневой костям. Она сгибает стопу. Сгибатели пальцев прикрепляются к соответствующим фалангам.

*Латеральная группа мышц голени* состоит из *длинной и короткой малоберцовых мышц*, которые начинаются на малоберцовой кости. Сухожилия этих мышц идут на стопу позади латеральной лодыжки. Короткая малоберцовая мышца прикрепляется к бугристости 5-й плюсневой кости. Сухожилие длинной малоберцовой мышцы пересекает наискось стопу и прикрепляется к основанию медиальной клиновидной и 1–2-й плюсневых костей. Поэтому длинная малоберцовая мышца сгибает стопу, поднимает (пронирует) латеральный ее край (вместе с короткой малоберцовой мышцей) и укрепляет поперечный свод стопы.

*На стопе имеются тыльные и подошвенные мышцы.* На тыле стопы расположены *короткий разгибатель пальцев и короткий разгибатель большого пальца стопы* (рис. 55). Обе мышцы начинаются на тыльной поверхности пяточной кости, а прикрепляются к тыльной поверхности фаланг соответствующих пальцев. На подошве стопы выделяют *три группы мышц — медиальную (возвышение большого пальца), латеральную (возвышение мизинца стопы) и среднюю группу мышц* (рис. 56). *Медиальную группу* образуют три мышцы — это *мышца, отводящая большой палец стопы, короткий сгибатель большого пальца стопы и мышца, приводящая большой палец стопы*. Эти мышцы начинаются на костях предплюсны и прикрепляются к проксимальной фаланге большого пальца стопы. К латеральной группе относятся также три мышцы. Это *мышца, отводящая мизинец стопы, короткий сгибатель мизинца стопы и мышца, противопоставляющая мизинец*. Эти мышцы начинаются на подошвенной стороне пяточной кости, 5-й плюсневой кости, длинной связке стопы, а прикрепляются к фалангам пальцев. В состав *средней группы мышц стопы* входят тринадцать мышц. *Короткий сгибатель пальцев и квадратная мышца подошвы* начинается на пяточной кости. Первая прикрепляется к фалангам средних трех пальцев, а *квадратная мышца подошвы* — к сухожилиям длинного сгибателя пальцев. *Четыре червеобразные мышцы* начинаются на сухожилиях длинного сгибателя пальцев, а прикрепляются к проксимальным фалангам 2–5-го пальцев. *Межкостные мышцы* начинаются на плюсневых костях (в межкостных промежутках) и прикрепляются к фалангам пальцев. Подошвенные межкостные мышцы приводят 3–5-й пальцы ко 2-му, тыльные — отводят 2–4-й пальцы в латеральную сторону (приближают к мизинцу).

*Фасции нижней конечности.* Наружные мышцы таза, а также мышцы свободной части нижней конечности, имеют *поверхностную (подкожную) фасцию*, которая в ягодичной области называется *ягодичной фасцией*, на бедре — *широкой*



**Рис. 55.** Сухожилия разгибателей и короткие мышцы тыла стопы:

1 — нижний удерживатель сухожилий мышц-разгибателей; 2 — сухожилие передней большеберцовой мышцы; 3 — сухожилие длинного разгибателя большого пальца стопы; 4 — короткий разгибатель большого пальца стопы; 5 — тыльные межкостные мышцы; 6 — короткий разгибатель пальцев; 7 — сухожилия мышцы — длинного разгибателя пальцев

*фасцией (бедр), на голени — фасцией голени. Широкая фасция бедра самая плотная, покрывает все мышцы бедра снаружи и образует три межмышечные перегородки, разграничивающие три группы мышц на бедре. В результате образуются костно-фасциальные ложа для передней, задней и медиальной групп мышц бедра. В верхне-медиальной части бедра (под паховой связкой) в широкой фасции имеется участок, закрывающий наружное (подкожное) кольцо бедренного канала. Фасция голени вместе с двумя межмышечными перегородками отделяет*

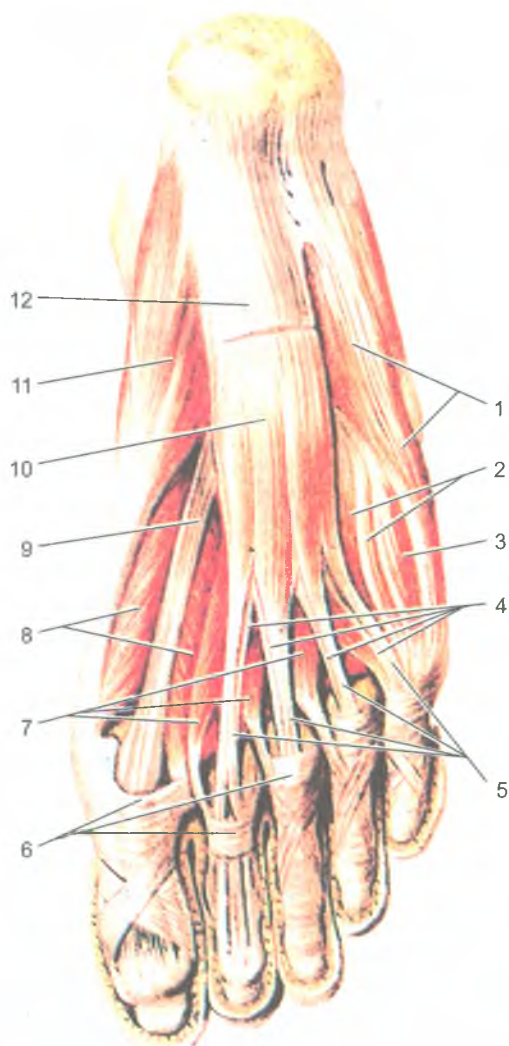


Рис. 56. Мышцы стопы, правой. Подошвенная сторона:

1 — мышца, отводящая мизинец стопы; 2 — подошвенные межкостные мышцы; 3 — короткий сгибатель мизинца стопы; 4 — сухожилия длинного сгибателя пальцев; 5 — сухожилия короткого сгибателя пальцев; 6 — фиброзные влагалища пальцев стопы; 7 — червеобразные мышцы; 8 — короткий сгибатель большого пальца стопы; 9 — сухожилие длинного сгибателя большого пальца стопы; 10 — короткий сгибатель пальцев; 11 — мышца, отводящая большой палец стопы; 12 — подошвенный апоневроз (отрезан)

латеральную группу мышц голени (малоберцовые мышцы) от передней группы и от задней группы. На уровне голеностопного сустава фасция голени образует несколько поперечно ориентированных утолщений — удерживателей сухожилий. Эти удерживатели участвуют в образовании трех костно-фиброзных каналов, в которых в синовиальных влагалищах проходят на тыл стопы сухожилия мышц-разгибателей стопы и мышц-разгибателей пальцев стопы. Позади медиальной лодыжки под удерживателем сухожилий мышц-сгибателей стопы и пальцев имеется костно-фиброзный канал, содержащий синовиальные влагалища для этих мышц. Позади латеральной лодыжки имеется канал для сухожилия длинной малоберцовой мышцы и для короткой малоберцовой мышцы.

На тыле стопы фасция тонкая и нежная, а на подошве стопы — толстая и она подкреплена толстыми пучками фиброзных волокон. Поэтому подошвенную фасцию называют подошвенным апоневрозом.

Фасции и сухожилия мышц на нижней конечности участвуют в образовании бедренного и других каналов, имеющих важное и физиологическое, и практическое значение.

*Бедренный канал* образуется в области бедренного треугольника при развитии бедренных грыж. Стенками бедренного канала являются паховая связка (спереди), бедренная вена (латерально) и глубокий листок широкой фасции бедра (сзади). Внутреннее кольцо (отверстие) бедренного канала находится в полости малого таза под местом прикрепления паховой связки к лобковой кости. Наружным отверстием канала является участок в широкой фасции бедра с отверстиями для сосудов и нервов.

### Развитие и возрастные особенности скелетных мышц

Мышцы тела человека развиваются из среднего зародышевого листка (мезодермы), той его задне-боковой части, которая входит в состав сегментов тела — сомитов. Эти зачатки мускулатуры — *миотомы*, разрастаются. Из задних их отделов (дорсальных) образуются мышцы спины, из передних (вентральных) — мышцы груди и живота. Мышцы конечностей формируются из передних отделов некоторых туловищных миотомов, которые вырастают в зачатки конечностей. Мышцы головы (жевательные, мимические) и некоторые мышцы шеи развиваются из мышечных зачатков висцеральных и жаберных дуг.

К моменту рождения ребенка наиболее развиты мышцы головы, туловища и верхних конечностей. У новорожденного масса мышц составляет примерно 20% от всей массы тела. Сухожилия мышц и фасции у новорожденных развиты слабо.

После рождения мышцы растут, постепенно увеличиваются их размеры и масса. Удлиняются сухожилия. Рост мышц в длину продолжается до 23–25 лет. Наиболее интенсивный рост мышечных волокон и мышц в целом происходит в детском и подростковом возрастах.

Вопросы для повторения и самоконтроля

1. Перечислите мышцы, относящиеся к поясу нижних конечностей (тазовому поясу). Где эти мышцы располагаются и какие функции выполняют?
2. Назовите группы мышц бедра и голени. Какие мышцы входят в каждую группу, какие функции эти мышцы выполняют?
3. Назовите группы мышц стопы. Какие функции эти мышцы выполняют?
4. Назовите каналы и синовиальные влагалища, имеющиеся на нижней конечности. Где эти каналы и влагалища располагаются, какое практическое значение они имеют?

## УЧЕНИЕ О ВНУТРЕННОСТЯХ (СПЛАНХНОЛОГИЯ)

*Внутренние органы* расположены в грудной, брюшной и тазовой полостях тела человека, а также в области головы и шеи. К внутренностям относятся органы пищеварительной, дыхательной, мочевыделительной (мочевой) и половой систем. Мочевую и половую системы в связи с общностью их развития и расположения, а также функциональных особенностей, объединяют в мочеполовой аппарат.

Внутренние органы имеют трубчатое строение. Со стороны просвета органов, т.е. изнутри, располагается слизистая оболочка, за нею — подслизистая основа, затем мышечная оболочка и адвентиция (или серозная оболочка) (рис. 57).

Слизистая оболочка (*tunica mucosa*) включает *собственную пластинку слизистой оболочки*, покрытую *эпителием*. В этой оболочке располагаются одноклеточные и многоклеточные железы, вырабатывающие слизь для увлажнения поверхности эпителия. Эпителий ограничивает стенки полых внутренних органов от внешней среды (содержимого пищеварительной трубки, дыхательных путей, мочевыводящих путей). В ротовой полости, глотке, пищеводе, заднепроходном канале у слизистой оболочки многослойный плоский неороговевающий эпителий. Слизистая оболочка желудка, тонкой и толстой кишок, трахеи и бронхов покрыта однослойным цилиндрическим эпителием; мочевыводящих путей — переходным эпителием. *Собственная пластинка слизистой оболочки*, на которой лежит эпителий, образована рыхлой волокнистой соединительной тканью. Слизистая оболочка имеет также тонкий гладкомышечный слой — *мышечную пластинку слизистой оболочки*, отделяющую слизистую оболочку от подслизистой основы.



### Вопросы для повторения и самоконтроля

1. Перечислите мышцы, относящиеся к поясу нижних конечностей (тазовому поясу). Где эти мышцы располагаются и какие функции выполняют?
2. Назовите группы мышц бедра и голени. Какие мышцы входят в каждую группу, какие функции эти мышцы выполняют?
3. Назовите группы мышц стопы. Какие функции эти мышцы выполняют?
4. Назовите каналы и синовиальные влагалища, имеющиеся на нижней конечности. Где эти каналы и влагалища располагаются, какое практическое значение они имеют?

## УЧЕНИЕ О ВНУТРЕННОСТЯХ (СПЛАНХНОЛОГИЯ)

*Внутренние органы* расположены в грудной, брюшной и тазовой полостях тела человека, а также в области головы и шеи. К внутренностям относятся органы пищеварительной, дыхательной, мочевыделительной (мочевой) и половой систем. Мочевую и половую системы в связи с общностью их развития и расположения, а также функциональных особенностей, объединяют в мочеполовой аппарат.

Внутренние органы имеют трубчатое строение. Со стороны просвета органов, т.е. изнутри, располагается слизистая оболочка, за нею — подслизистая основа, затем мышечная оболочка и адвентиция (или серозная оболочка) (рис. 57).

Слизистая оболочка (*tunica mucosa*) включает *собственную пластинку слизистой оболочки*, покрытую *эпителием*. В этой оболочке располагаются одноклеточные и многоклеточные железы, вырабатывающие слизь для увлажнения поверхности эпителия. Эпителий ограничивает стенки полых внутренних органов от внешней среды (содержимого пищеварительной трубки, дыхательных путей, мочевыводящих путей). В ротовой полости, глотке, пищеводе, заднепроходном канале у слизистой оболочки многослойный плоский неороговевающий эпителий. Слизистая оболочка желудка, тонкой и толстой кишок, трахеи и бронхов покрыта однослойным цилиндрическим эпителием; мочевыводящих путей — переходным эпителием. *Собственная пластинка слизистой оболочки*, на которой лежит эпителий, образована рыхлой волокнистой соединительной тканью. Слизистая оболочка имеет также тонкий гладкомышечный слой — *мышечную пластинку слизистой оболочки*, отделяющую слизистую оболочку от подслизистой основы.

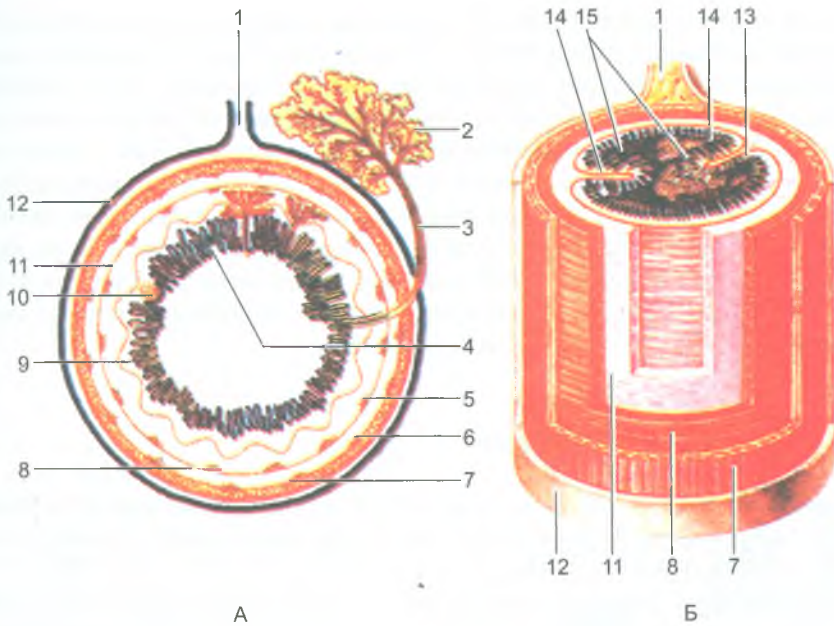


Рис. 57. Строение пищеварительной трубки.

Поперечное (А) и продольно-поперечное (Б) сечения:

1 — брыжейка; 2 — сложная пищеварительная железа; 3 — проток железы; 4 — эпителий слизистой оболочки; 5 — подслизистое нервное сплетение (Мейсснера); 6 — мышечно-кишечное нервное сплетение (Ауэрбаха); 7 — продольный слой мышечной оболочки; 8 — круговой слой мышечной оболочки; 9 — собственная пластинка слизистой оболочки; 10 — одиночный лимфоидный узелок; 11 — подслизистая основа; 12 — серозная оболочка; 13 — слизистая оболочка; 14 — складки слизистой оболочки; 15 — ворсинки

*Подслизистая основа* (*téla submucósa*) образована рыхлой волокнистой неоформленной соединительной тканью, в которой находятся железы, нервные волокна, кровеносные и лимфатические сосуды.

*Мышечная оболочка* (*túnica musculáris*) состоит из внутреннего кругового (циркулярного) и наружного (продольного) гладкомышечных слоев. У верхнего отдела пищевода, у гортани мышечная оболочка образована исчерченными (поперечнополосатыми) мышечными волокнами. Благодаря сокращению слоев мышц просвет трубчатых органов суживается или расширяется, совершая при этом перистальтические движения.

*Наружная оболочка* (*адвентиция*) состоит из рыхлой волокнистой соединительной ткани, в которой расположены кровеносные и лимфатические сосуды, а также нервные волокна. Некоторые органы, расположенные

в брюшной полости и полости таза, снаружи покрыты *серозной оболочкой*, поверхность которой выстлана однослойным эпителием (мезотелием). Эта оболочка гладкая и влажная, что облегчает движение внутренних органов друг относительно друга (печень, желудок, петли тонкой кишки, поперечная ободочная кишка и др.).

В стенках органов пищеварительной и дыхательной систем, мочеполового аппарата имеется большое количество различных по строению одноклеточных и многоклеточных желез. Железы вырабатывают биологически активные вещества, ферменты, необходимые для пищеварения, а также слизь, которая защищает слизистую оболочку от воздействия различных химических веществ. Крупные железы (печень, поджелудочная железа, слюнные железы) располагаются за пределами пищеварительного канала.

## Пищеварительная система

*Пищеварительная система* выполняет функции механической и химической обработки пищи, всасывания продуктов переваривания в кровь, а также выведения из организма непереваренных веществ.

Пищеварительная система представляет собой пищеварительную трубку и ряд расположенных возле ее стенок крупных пищеварительных желез (рис. 58). Ее длина составляет 8–10 метров. У пищеварительной системы выделяют полость рта, глотку, пищевод, желудок, тонкую и толстую кишки, а также печень и поджелудочную железу.

*Ротовая полость* расположена в области головы, в ней пища пережевывается и смачивается слюной, выделяемой слюнными железами. Из ротовой полости пища поступает в глотку, в которой происходит перекрест пищеварительных и дыхательных путей. Пищевод проводит пищу из глотки в желудок. В брюшной полости пищеварительная трубка резко расширяется и образует желудок. За желудком следует тонкая, а затем толстая кишка. В желудке и тонкой кишке в результате действия пищеварительных соков пища переваривается и затем ее продукты переваривания всасываются в кровеносные и лимфатические капилляры тонкой кишки. В тонкую кишку открываются желчевыводящий проток и протоки поджелудочной железы.

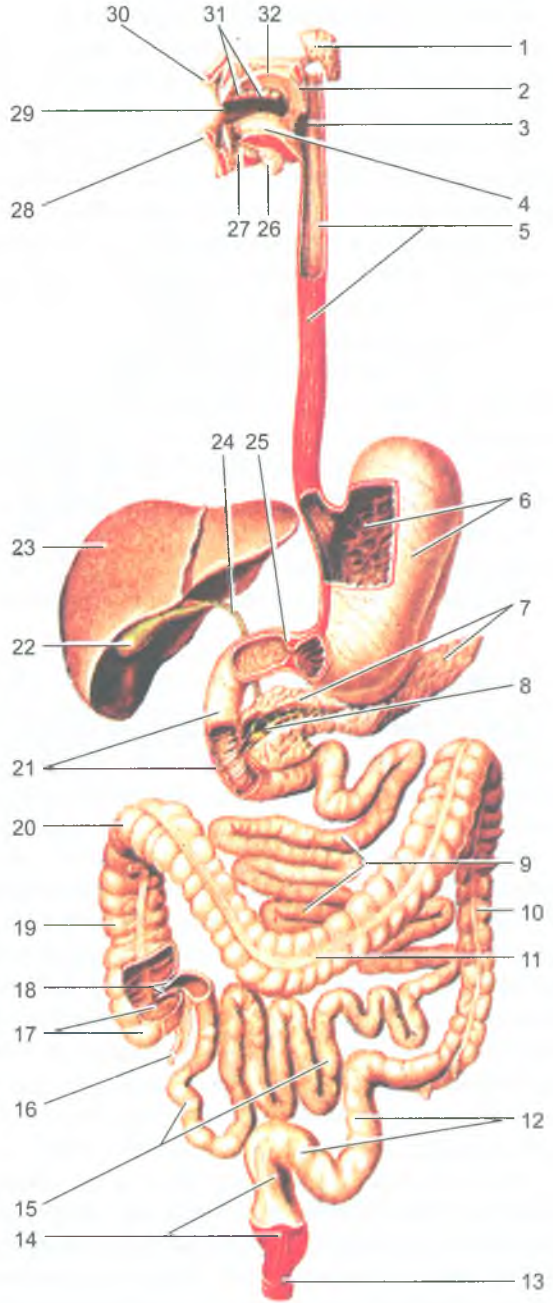
Конечным отделом пищеварительной системы является толстая кишка. Из пищевой кашицы, поступившей в толстую кишку, всасывается вода, а из остатков формируются каловые массы.

### Полость рта и ее органы

*Полость рта* (cavitas oris) подразделяют на преддверие рта и собственно полость рта. *Преддверие рта* представляет собой щелевидное пространство, расположенное между губами спереди и щеками с боков, зубами и деснами изнутри. *Собственно полость рта* находится внутри от зубов и десен.

**Рис. 58.** Строение  
пищеварительной системы:

1 — околоушная (слюнная) железа; 2 — мягкое небо; 3 — глотка; 4 — язык; 5 — пищевод; 6 — желудок; 7 — поджелудочная железа; 8 — проток поджелудочной железы; 9 — тощая кишка; 10 — нисходящая ободочная кишка; 11 — поперечная ободочная кишка; 12 — сигмовидная ободочная кишка; 13 — наружный сфинктер заднего прохода; 14 — прямая кишка; 15 — подвздошная кишка; 16 — червеобразный отросток (аппендикс); 17 — слепая кишка; 18 — подвздошно-слепок кишечный клапан; 19 — восходящая ободочная кишка; 20 — правый (печеночный) изгиб ободочной кишки; 21 — двенадцатиперстная кишка; 22 — желчный пузырь; 23 — печень; 24 — общий желчный проток; 25 — сфинктер привратника желудка; 26 — поднижнечелюстная (слюнная) железа; 27 — подъязычная (слюнная) железа; 28 — нижняя губа; 29 — полость рта; 30 — верхняя губа; 31 — зубы; 32 — твердое небо



Верхнюю стенку полости рта образуют покрытые слизистой оболочкой твердое небо и мягкое небо. *Мягкое небо*, или *небная занавеска* является непосредственным продолжением кзади твердого неба и заканчивается узким отростком-язычком. От мягкого неба по бокам и книзу отходят две пары складок-дужек. Задняя дужка — *небно-глоточная*, а передняя — *небно-язычная*. Между дужками с каждой стороны расположена *небная миндалина* — крупное скопление лимфоидной ткани, являющейся органом иммунной системы. Дно полости рта образует парная, сросшаяся по срединной линии, челюстно-подъязычная мышца, которая служит диафрагмой рта.

Полость рта в заднем своем отделе сообщается с полостью глотки через зев, который сверху ограничен мягким небом, по бокам — небными дужками, а внизу — корнем языка.

У новорожденного отсутствуют зубы, поэтому преддверие отграничено от полости рта десневым краем. Губы у ребенка толстые, щеки округлые, поскольку в них хорошо выражено жировое тело. Начиная с четырехлетнего возраста, жировое тело частично атрофируется, постепенно уменьшается в размерах. Твердое небо плоское, желез в слизистой оболочке мало. Мягкое небо относительно широкое и короткое, располагается почти горизонтально. В связи с тем, что мягкое небо не достигает задней стенки глотки, ребенок может свободно дышать при сосании.

На диафрагме рта располагается язык.

## Язык

*Язык* (lingua) — это мышечный орган, образован поперечнополосатой мышечной тканью, покрытой слизистой оболочкой. Язык участвует в перемешивании пищи, глотании, артикуляции речи и является также органом вкуса. У языка выделяют переднюю часть — *верхушку языка*, заднюю — *корень языка* и среднюю часть — *тело языка* (рис. 59). Верхнюю поверхность называют *спинкой языка*, по бокам язык ограничивают края языка.

Слизистая оболочка языка шероховатая, выстлана многослойным неороговевающим эпителием, образует миниатюрные выросты — сосочки языка. Выделяют *нитевидные*, *конусовидные*, *листовидные*, *грибовидные* и *желобовидные сосочки*. В толще эпителия листовидных, грибовидных, желобовидных сосочков находятся *вкусовые луковицы*, воспринимающие вкус пищи. Нитевидные и конусовидные сосочки выполняют тактильную чувствительность.

В подслизистой оболочке корня языка располагается *язычная миндалина*, относящаяся к органам иммунной системы.

Мышцы языка подразделяются на скелетные и собственные. К скелетным мышцам языка относятся парные подбородочно-подъязычная, подъязычно-язычная и шилоязычная мышцы. Начинаются эти мышцы на костях основания черепа и подъязычной кости, а заканчиваются в толще языка, скелетные мышцы выдвигают язык вперед, поворачивают его в стороны. К собственным

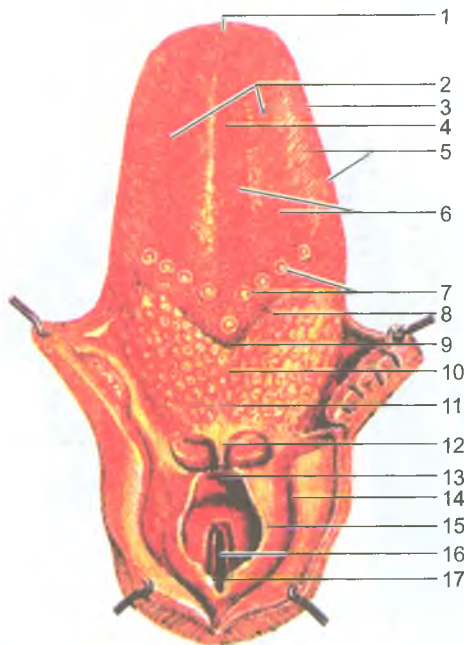


Рис. 59. Язык, гортанная часть глотки. Вид сверху:

1 — верхушка языка; 2 — тело языка; 3 — край языка; 4 — срединная борозда языка; 5 — листовидные сосочки; 6 — грибовидные сосочки; 7 — желобовидные сосочки; 8 — пограничная борозда; 9 — слепое отверстие языка; 10 — корень языка; 11 — язычная миндалина; 12 — срединная язычно-надгортанная складка; 13 — надгортанник; 14 — грушевидный карман; 15 — черпалонадгортанная складка; 16 — голосовая щель; 17 — межчерпаловидная вырезка

мышцам языка относятся верхняя и нижняя продольные, поперечная и вертикальная мышцы. При сокращении собственных мышц изменяется форма языка, он укорачивается и утолщается или становится более широким и плоским.

В месте перехода слизистой оболочки с диафрагмы рта на нижнюю поверхность языка образуется уздечка языка. По сторонам от уздечки на вершине подъязычных сосочков открываются протоки подъязычной и поднижнечелюстной слюнных желез.

## Зубы

*Зубы* (dentes) предназначены для откусывания, размельчения пищи и (вместе с языком) участвуют в формировании фонем устной речи. У человека различают *молочные* и сменяющие их *постоянные зубы*. И молочные, и постоянные зубы своими корнями располагаются в зубных альвеолах челюстных костей.

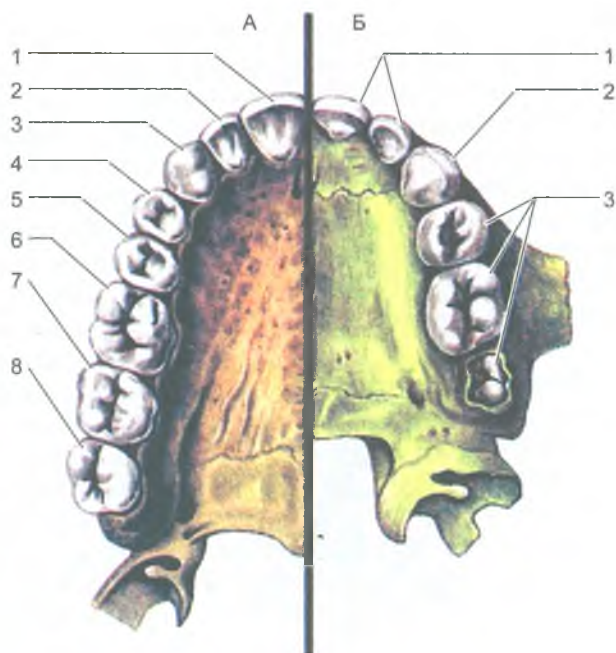


Рис. 60. Зубы верхней челюсти:

А — постоянные зубы: 1 — медиальный резец; 2 — латеральный резец; 3 — клык; 4 — первый малый коренной зуб; 5 — второй малый коренной зуб; 6 — первый большой коренной зуб; 7 — второй большой коренной зуб; 8 — третий большой коренной зуб.  
 Б — молочные (сменные) зубы ребенка 4 лет: 1 — резцы; 2 — клык; 3 — коренные зубы

У ребенка имеется 20 молочных зубов, у взрослого человека — 32 постоянных зуба (рис. 60). Зубы подразделяют на *резцы*, *клыки*, *малые коренные (премоляры)* и *большие коренные (моляры)*. Каждый зуб имеет коронку, шейку, корень. *Коронка зуба* выступает над десной (рис. 61). *Шейка* находится между корнем и коронкой и покрыта десной. *Корень зуба* расположен в альвеоле, он оканчивается верхушкой, на которой имеется отверстие, ведущее в канал корня, переходящий в полость коронки. Через это отверстие в зуб входят сосуды и нервы. В полости коронки зуба и в канале корня находится мягкая ткань — *пульпа зуба*. У резцов и клыков имеется один корень, у коренных зубов — два или три корня. Корни зубов плотно срастаются со стенками зубных ячеек при помощи тонкого слоя соединительной ткани — *периодонта*.

Все зубы построены в основном из дентина, эмали, цемента. Большая часть зуба состоит из дентина. Коронка покрыта тонким слоем эмали, а корень и шейка — цементом. *Эмаль* представляет собой очень плотное, прочное вещество,

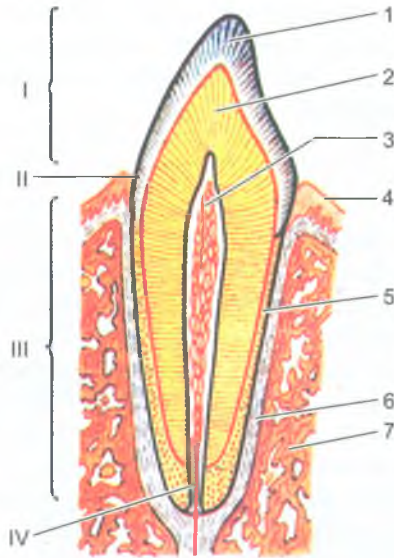


Рис. 61. Строение зуба:

1 — эмаль; 2 — дентин; 3 — пульпа зуба; 4 — десна; 5 — цемент; 6 — периодонт; 7 — кость.  
 I — коронка зуба; II — шейка зуба; III — корень зуба; IV — канал корня зуба

в котором 96–97% принадлежит неорганическим соединениям, а в дентине присутствует около 28% органических веществ. *Цемент* по своему составу близок к кости, на 29,6% цемент состоит из органических веществ и на 70,4% из неорганических.

Смыкание верхних и нижних зубов получило название прикуса. При этом верхние и нижние зубы плотно соприкасаются, верхние резцы обычно выступают впереди нижних резцов.

Количество постоянных зубов принято обозначать формулой, показывающей их расположение на одной половине верхней и нижней челюстей. Эта формула имеет вид дроби, в числителе которой показано число верхних зубов, а в знаменателе — нижних.

$$\frac{2 * 1 * 2 * 3}{2 * 1 * 2 * 3}$$

В числителе первая цифра обозначает количество резцов, вторая — количество клыков, третья — малых коренных и четвертая — больших коренных зубов на одной стороне верхней челюсти. В знаменателе такими же числами обозначают количество зубов на одной половине нижней челюсти.

Формула молочных зубов у ребенка имеет также вид дроби:

$$\frac{2 * 1 * 0 * 2}{2 * 1 * 0 * 2}$$



Всего 20 зубов. Цифры обозначают число молочных зубов на одной половине каждой челюсти: два резца, один клык, два больших коренных зуба, малые коренные зубы отсутствуют. Молочные зубы начинают появляться на 6–7-м месяце после рождения ребенка.

### Слюнные железы

В слизистой оболочке полости рта имеется большое количество *малых слюнных желез*: губные, щечные, язычные, небные, которые располагаются в слизистой оболочке, подслизистой основе и в толще щечной мышцы. Помимо малых, имеются три пары больших слюнных желез: околоушная, поднижнечелюстная и подъязычная, выводные протоки которых открываются в полость рта (рис. 62). *Околоушные и язычные слюнные железы* выделяют белковый секрет (серозный), *небные и задние язычные* — слизь; *поднижнечелюстные, подъязычные, губные, щечные, передние язычные* продуцируют смешанный секрет (серозный и слизистый). Слюна содержит ферменты, которые участвуют в первичном расщеплении углеводов и других веществ.

*Околоушная слюнная железа* (glándula parótis) самая крупная из слюнных желез (весит 20–30 г), имеет соединительнотканную капсулу, более плотную у латеральной ее поверхности. Эта железа расположена на боковой поверхности лица, впереди и ниже ушной раковины. Кзади она заходит в позадичелюстную ямку, а кпереди частично прикрывает жевательную мышцу. Выводной проток околоушной слюнной железы прободает щечную мышцу и открывается на латеральной стенке преддверия рта на уровне второго большого верхнего коренного зуба (на сосочке околоушной железы).

*Поднижнечелюстная железа* (glándula submandibularis) (ее масса 13–16 г) располагается под телом нижней челюсти в поднижнечелюстном треугольнике. Выводной проток железы открывается на подъязычном сосочке сбоку от уздечки языка.

*Подъязычная железа* (glándula sublingualis) (ее вес около 5 г) расположена в дне полости рта, она покрыта слизистой оболочкой. Главный проток этой железы открывается в полость рта на поверхности подъязычного сосочка общим отверстием с протоком поднижнечелюстной слюнной железы. Выводные протоки некоторых долек подъязычной железы открываются самостоятельно на подъязычной складке слизистой оболочки полости рта.

### Глотка

*Глотка* (pharynx) имеет форму трубки, которая сверху прикрепляется к основанию черепа, а внизу на границе между VI и VII шейными позвонками переходит в пищевод (рис. 63). Глотка служит для проведения воздуха из полости носа в гортань и пищи из полости рта в пищевод. Таким образом, в глотке перекрещиваются пищеварительный и дыхательный пути.

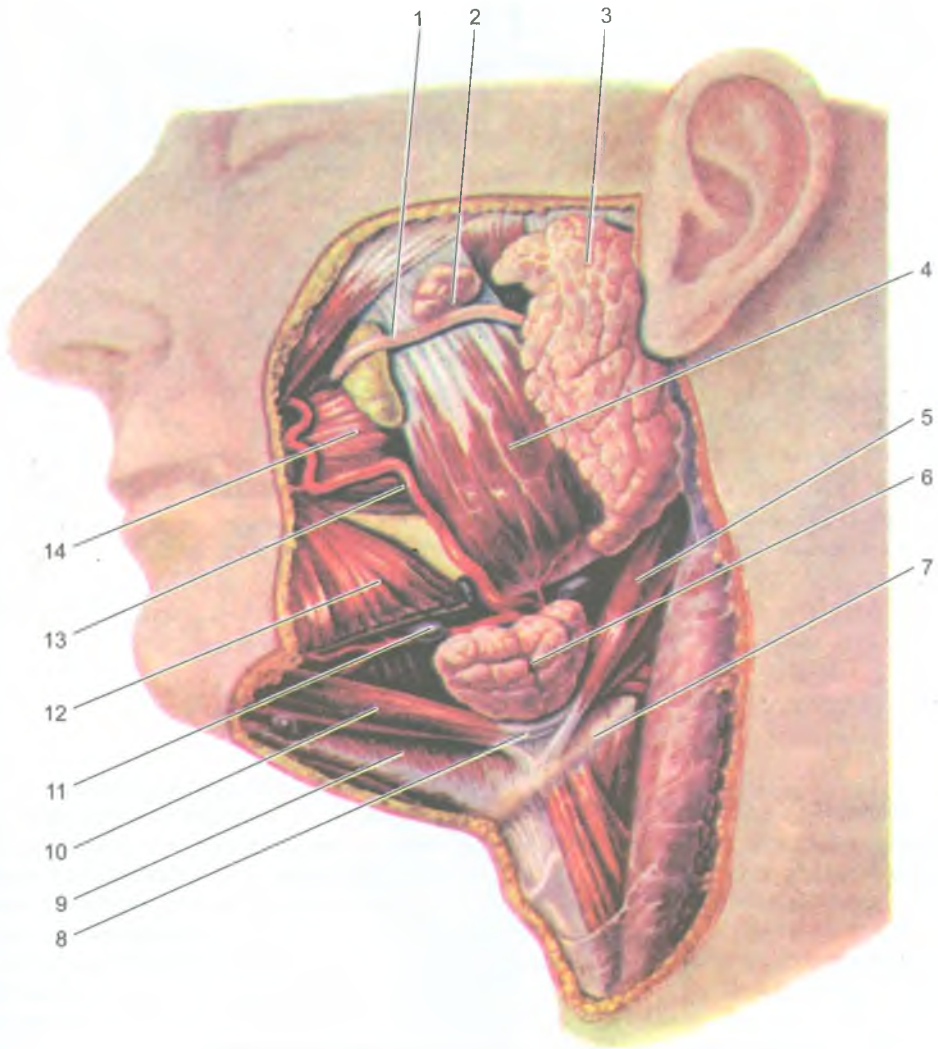
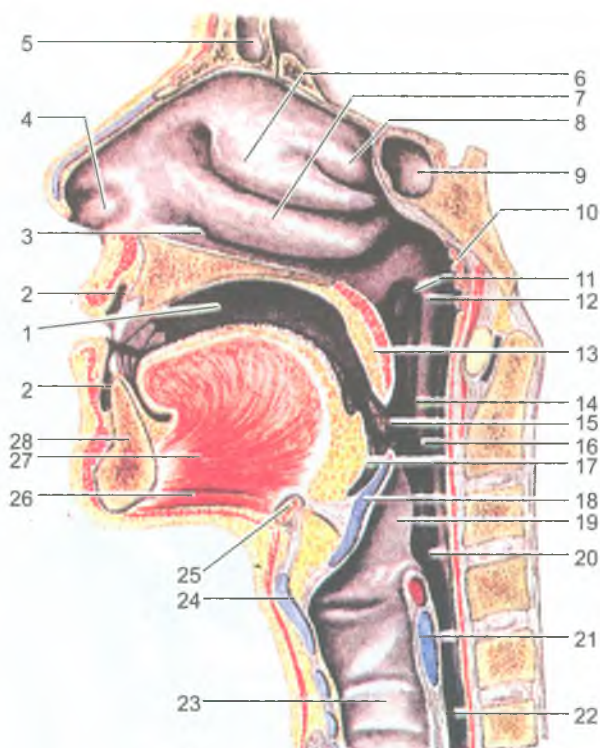


Рис. 62. Большие слюнные железы (левая половина нижней челюсти удалена):

1 — околоушный проток; 2 — добавочная околоушная (слюнная) железа; 3 — околоушная (слюнная) железа; 4 — жевательная мышца; 5 — шилоподъязычная мышца; 6 — поднижнечелюстная (слюнная) железа; 7 — подъязычная кость; 8 — сухожилие (промежуточное) двубрюшной мышцы; 9 — челюстно-подъязычная мышца; 10 — переднее брюшко двубрюшной мышцы; 11 — поднижнечелюстной лимфатический узел; 12 — мышца, опускающая угол рта; 13 — лицевая артерия; 14 — щечная мышца



**Рис. 63.** Полость рта и полость глотки (сагиттальный распил головы):

1 — собственно полость рта; 2 — преддверие рта; 3 — нижний носовой ход; 4 — преддверие полости носа; 5 — лобная пазуха; 6 — средняя носовая раковина; 7 — нижняя носовая раковина; 8 — верхняя носовая раковина; 9 — клиновидная пазуха; 10 — глоточная (аденоидная) миндалина; 11 — глоточное отверстие слуховой трубы; 12 — трубный валик; 13 — мягкое небо (небная занавеска); 14 — ротовая часть глотки; 15 — небная миндалина; 16 — перешеек зева; 17 — корень языка (язычная миндалина); 18 — надгортанник; 19 — черпалонадгортанная складка; 20 — гортанная часть глотки; 21 — перстневидный хрящ; 22 — пищевод; 23 — трахея; 24 — щитовидный хрящ; 25 — подъязычная кость; 26 — подбородочно-подъязычная мышца; 27 — подбородочно-язычная мышца; 28 — нижняя челюсть

У глотки выделяют три части: носовую, ротовую и гортанную. Спереди *носовая часть глотки (носоглотка)* сообщается с полостью носа через хоаны. *Ротовая часть глотки (ротоглотка)* через зев сообщается с полостью рта. *Гортанная часть глотки (гортаноглотка)* сообщается с гортанью через ее верхнее отверстие (вход в гортань). На боковых стенках носоглотки на уровне хоан расположено парное *глоточное отверстие слуховой (евстахиевой) трубы*, которые соединяет глотку с полостью среднего уха (барабанной полостью).

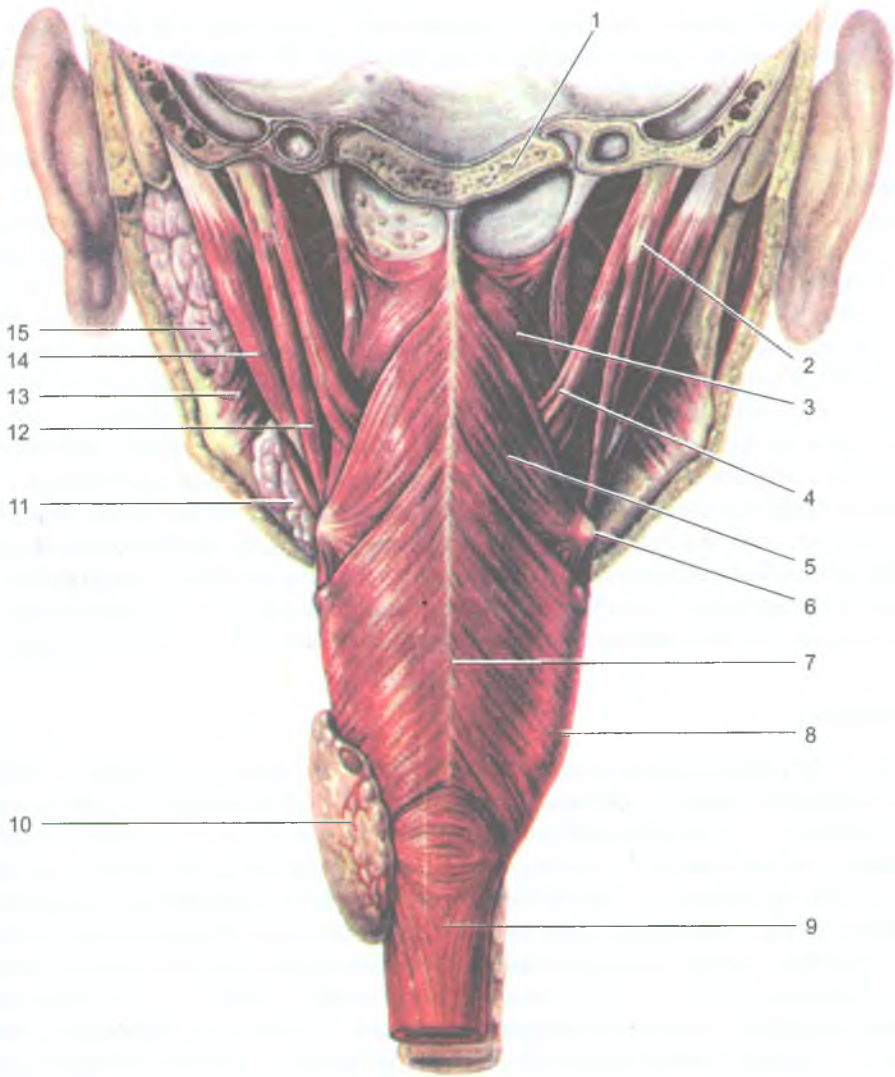


Рис. 64. Мышцы глотки; вид сзади. Распил во фронтальной плоскости.

Задняя часть черепа удалена:

- 1 — базиллярная часть затылочной кости; 2 — шиловидный отросток; 3 — верхний констриктор (сжиматель) глотки; 4 — шилоглоточная мышца; 5 — средний констриктор (сжиматель) глотки; 6 — большой рог подъязычной кости; 7 — шов глотки; 8 — нижний констриктор (сжиматель) глотки; 9 — пищевод; 10 — левая доля щитовидной железы; 11 — поднижнечелюстная (слюнная) железа; 12 — шилоподъязычная мышца; 13 — медиальная крыловидная мышца; 14 — заднее брюшко двубрюшной мышцы; 15 — околоушная (слюнная) железа

Возле правого и левого глоточного отверстия слуховых труб расположено скопление лимфоидной ткани — *трубная миндалина*. На границе между верхней и задней стенками глотки находится непарная *глоточная миндалина*. Глоточная миндалина вместе с трубными, язычной и небными миндалинами являются органами иммунной системы. Эти миндалины образуют *глоточное лимфоидное кольцо* Пирогова–Вальдейера.

Слизистая оболочка у носоглотки выстлана мерцательным эпителием, у остальных частей глотки — многослойным плоским эпителием. Вместо подслизистой основы у глотки имеется тонкая плотная фиброзная пластинка (*глоточно-базиллярная фасция*). Она сращена со слизистой оболочкой, а сверху прикрепляется к основанию черепа и выполняет роль мягкого скелета глотки. Снаружи к фиброзной пластинке прилежит мышечная оболочка, состоящая из трех пар мышц — *сжимателей (констрикторов) глотки* и двух пар мышц — *поднимателей глотки* (рис. 64). Подниматели глотки (шило-глоточная, небно-глоточная и трубно-глоточная мышцы) начинаются на костях основания черепа и вплетаются в стенки глотки. Мышечные волокна констрикторов идут циркулярно (круговые мышцы), в числе которых выделяют *верхний, средний и нижний констрикторы*, образующие шов по средней линии на задней стенке глотки. При глотании продольные мышцы поднимают глотку, а круговые мышцы, сокращаясь последовательно сверху вниз, продвигают пищу из глотки в пищевод.

## Пищевод

*Пищевод* (oesophagus), являясь непосредственным продолжением гортано-глотки, имеет вид цилиндрической трубки длиной 25–30 см, которая начинается на уровне VI шейного позвонка и заканчивается на уровне XI грудного позвонка впадением в желудок. У пищевода различают шейную, грудную и брюшную части. *Шейная часть пищевода* короткая и находится позади трахеи, прилежит к позвоночнику. *Грудная часть* постепенно смещается от позвоночника вправо и располагается рядом с задней поверхностью аорты. *Брюшная часть пищевода* самая короткая (1,0–1,5 см), находится под диафрагмой. В брюшную полость пищевод проходит через пищеводное отверстие диафрагмы. Пищевод имеет три сужения. Первое сужение находится на уровне перехода глотки в пищевод; второе сужение — в том месте, где пищевод соприкасается с левым главным бронхом, на границе между IV и V грудными позвонками. Третье сужение пищевода имеется на уровне пищеводного отверстия диафрагмы.

*Стенка пищевода* состоит из слизистой оболочки, подслизистой основы, мышечной и адвентициальной оболочек. Слизистая оболочка пищевода выстлана неороговевающим многослойным плоским эпителием, который при переходе пищевода в желудок сменяется однослойным цилиндрическим эпителием. Подслизистая основа состоит из рыхлой волокнистой соединительной ткани. Благодаря подслизистой основе слизистая оболочка пищевода образует

высокие продольные складки. В связи с этим пищевод на поперечном разрезе имеет звездчатую форму. В подслизистой основе находятся многочисленные собственные железы пищевода. Мышечная оболочка пищевода состоит из двух слоев — внутреннего циркулярного и наружного продольного. Циркулярный слой в области перехода пищевода в желудок утолщен, это утолщение играет роль сфинктера. Адвентициальная оболочка состоит из рыхлой волокнистой соединительной ткани, и только брюшная часть пищевода покрыта серозной оболочкой.

### Вопросы для повторения и самоконтроля

1. Расскажите о строении стенок трубчатых внутренних органов.
2. Перечислите органы, относящиеся к пищеварительной системе, дайте им краткую функциональную характеристику.
3. Опишите строение полости рта и органов, которые в ней (или возле нее) расположены (язык, слюнные железы, зубы).
4. Назовите сроки прорезывания молочных и постоянных зубов. Напишите формулы постоянных и молочных зубов.
5. Расскажите о строении стенок глотки и пищевода.

### Желудок

*Желудок* (gaster) является расширенной частью пищеварительной трубки. В желудке пища перемешивается с пищеварительными соками, переваривается под воздействием ферментов желудочного сока. В состав желудочного сока входит вода, пепсин, липаза, соляная кислота и слизь. В стенках желудка образуется внутренний антианемический фактор, который способствует поглощению поступающего с пищей витамина  $B_{12}$ , влияющего на эритропоэз. Отсутствие этого фактора приводит к серьезному заболеванию — малокровию (анемии).

Желудок у взрослого человека вмещает от 1,5 до 4 л пищи. Форма и размеры желудка постоянно изменяются в зависимости от количества съеденной пищи и положения тела. У желудка различают *кардиальную часть* — место впадения пищевода в желудок. Слева от входа в желудок находится куполообразное выпячивание — *дно*, или *свод желудка*, а средняя часть называется *телом желудка*. Нижний выпуклый край желудка образует изогнутую дугой *большую кривизну*, верхний вогнутый край называется *малой кривизной*. Правая узкая часть желудка перед переходом его в двенадцатиперстную кишку является привратником (пилорическим отделом желудка). Желудок располагается в надчревной области. Кардиальное (входное) отверстие находится на уровне тел X–XI грудных позвонков, а переход желудка в двенадцатиперстную кишку (привратник) — на уровне XII грудного — I поясничного позвонков.

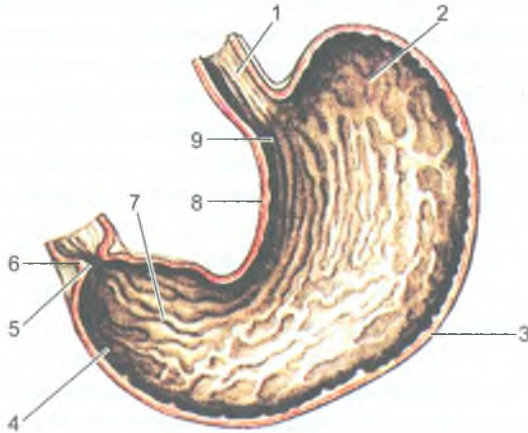


Рис. 65. Складки слизистой оболочки желудка (продольный разрез, внутренняя поверхность задней стенки):

1 — пищевод; 2 — дно желудка; 3 — большая кривизна; 4 — привратниковая пилорическая часть; 5 — отверстие привратника; 6 — сфинктер привратника; 7 — складки слизистой оболочки; 8 — тело желудка; 9 — малая кривизна

Желудок имеет переднюю и заднюю стенки, состоящие из четырех слоев: слизистой оболочки, подслизистой основы, мышечной и серозной оболочек. Слизистая оболочка образует различной формы и величины складки, направленные преимущественно продольно (рис. 65). Поверхность слизистой желудка имеет возвышения, которые называют *желудочными полями* (рис. 66). На поверхности этих полей находятся углубления — *желудочные ямки*, в них открываются желудочные железы, клетки которых вырабатывают желудочный сок. Различают *собственные желудочные железы*, расположенные в области его дна и тела, и *пилорические железы*. Собственные железы содержат главные клетки, вырабатывающие пищеварительные ферменты (пепсиноген, химозин), обкладочные клетки, выделяющие соляную кислоту, и слизистые клетки, образующие слизь.

*Подслизистая основа* хорошо выражена, состоит из рыхлой волокнистой соединительной ткани, благодаря чему слизистая оболочка легко образует многочисленные складки. *Мышечная оболочка* поддерживает тонус желудка и осуществляет перистальтику. У мышечной оболочки выделяют три слоя: наружный продольный, средний круговой, а также внутренний слой косых волокон. Наружный продольный слой лучше выражен вдоль большой и малой кривизны. Круговой слой в месте перехода желудка в двенадцатиперстную кишку образует утолщение — *сфинктер (сжиматель) привратника*. *Серозная оболочка* — *брюшина* покрывает желудок снаружи.

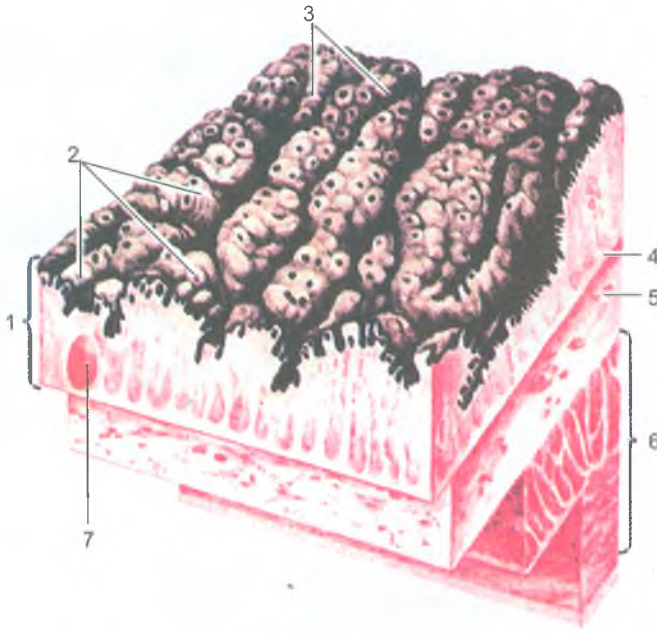


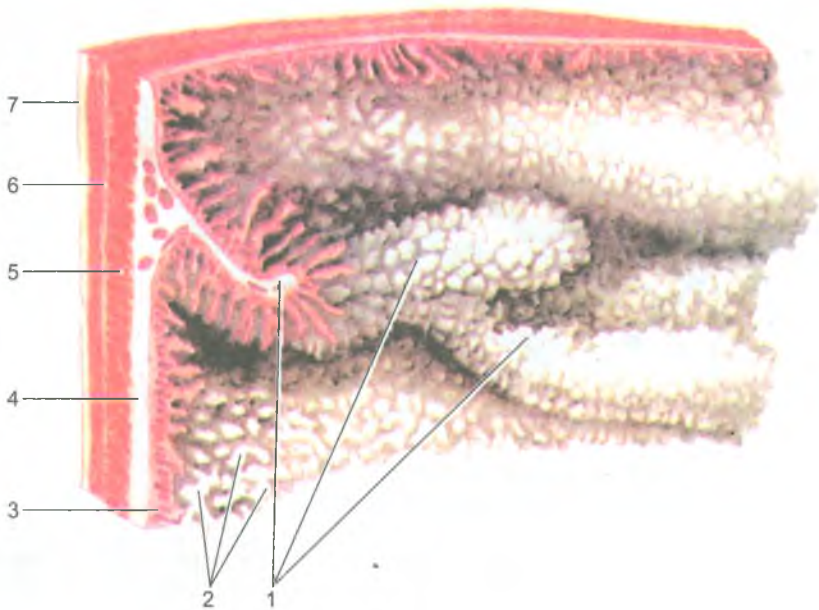
Рис. 66. Строение стенки желудка (по В. Баргману):

1 — слизистая оболочка; 2 — желудочные поля; 3 — желудочные ямки; 4 — мышечная пластинка слизистой оболочки; 5 — подслизистая основа; 6 — мышечная оболочка; 7 — одиночный лимфоидный узелок

### Тонкая кишка

*Тонкая кишка* (*intestinum tenue*) у человека начинается от привратника желудка на уровне XII грудного или I поясничного позвонков и заканчивается впадением в слепую (толстую) кишку в области правой подвздошной ямки. У тонкой кишки выделяют три отдела: двенадцатиперстную, тощую и подвздошную кишки. Длина тонкой кишки у живого человека колеблется от 5 до 7 м. Наиболее короткой и широкой является двенадцатиперстная кишка (25–30 см). Около  $\frac{2}{5}$  длины тонкой кишки принадлежит тощей кишке и около  $\frac{3}{5}$  — подвздошной кишке. Тощая и подвздошная кишки образуют петли, занимающие пупочную область, спускаясь частично в полость малого таза. Спереди петли тонкой кишки прикрыты большим сальником, а сверху и с боков ограничены толстой кишкой. Слизистая оболочка тонкой кишки образует многочисленные круговые складки и огромное количество ворсинок, благодаря чему увеличивается всасывательная поверхность ее слизистой оболочки (рис. 67).





**Рис. 67.** Рельеф слизистой оболочки тонкой кишки:

Поверхность слизистой оболочки и слои стенки кишки.

1 — круговые складки; 2 — кишечные ворсинки; 3 — слизистая оболочка; 4 — подслизистая основа; 5 — круговой слой мышечной оболочки; 6 — продольный слой мышечной оболочки; 7 — серозная оболочка

*Двенадцатиперстная кишка (duodenum)* расположена на задней брюшной стенке, имеет форму подковы, огибающей головку поджелудочной железы. У двенадцатиперстной кишки различают верхнюю, нисходящую, горизонтальную и восходящую *части*. На уровне I–II поясничного позвонка слева она образует двенадцатиперстный — тощекишечный изгиб, переходя в тощую кишку.

Слизистая оболочка двенадцатиперстной кишки кроме круговых складок образует выраженную продольную складку, которая в нижнем ее отделе заканчивается возвышением — *большим двенадцатиперстным (фатеровым) сосочком*, на котором открываются общий желчный проток и главный проток поджелудочной железы.

*Тощая и подвздошная кишки* объединяются под названием брыжеечного отдела тонкой кишки, так как они покрыты брюшиной со всех сторон. Слизистая оболочка тощей и подвздошной кишок образует 600–700 *круговых складок* и огромное количество выростов — *ворсинок* (около 90 млн). Поверхность слизистой оболочки и ворсинок покрыта однослойным цилиндрическим эпителием.

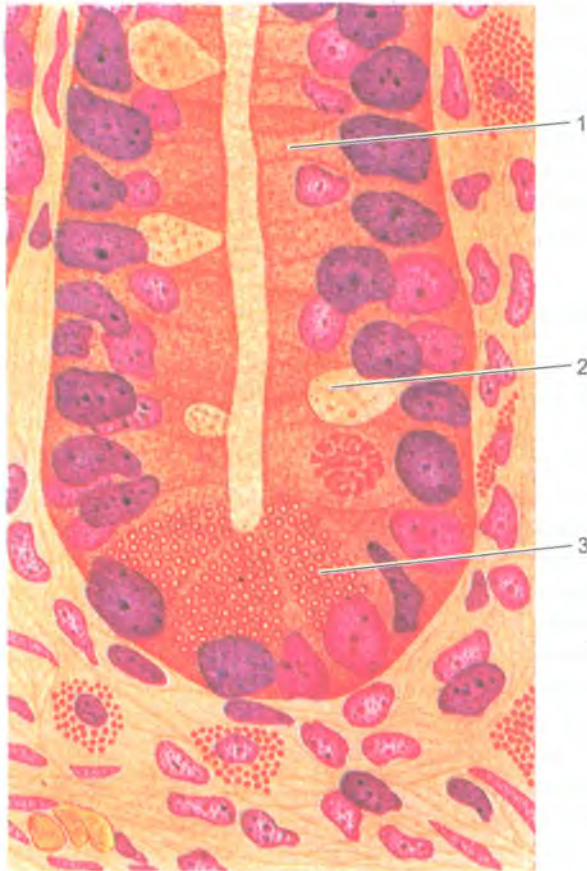


Рис. 68. Кишечная крипта (по Ф. Штеру, 1959):

- 1 — кишечный эпителиоцит с исчерченной каемкой (столбчатая клетка);  
 2 — бокаловидная клетка; 3 — клетка с ацидофильными гранулами (клетка Панета)

На свободной поверхности цилиндрического эпителия (эпителиоцитов) имеется так называемая *щеточная каемка*, образованная огромным количеством микроворсинок, представляющих собой выросты цитолеммы эпителиоцитов. В каждую ворсинку входит 1–2 артериолы, распадающиеся на капилляры, через стенки которых в кровь всасываются простые сахара и продукты переваривания белков (аминокислоты). В центре каждой ворсинки располагается слепо начинающийся лимфатический капилляр, в который всасываются эмульгированные жиры.

На всем протяжении тонкой кишки имеется большое количество простых трубчатых желез (тонкокишечных крипт), выделяющих кишечный сок (рис. 68).

Кроме того, в собственной пластинке слизистой оболочки этой кишки имеется множество одиночных лимфоидных узелков, а также лимфоидные (Пейеровы) бляшки (скопления лимфоидных узелков), которые расположены в основном в стенках подвздошной кишки.

Мышечная оболочка тонкой кишки выполняет функцию перемешивания пищевых масс в просвете кишки и продвижения их в сторону толстой кишки. Эта оболочка состоит из наружного продольного и внутреннего циркулярного мышечных слоев.

## Толстая кишка

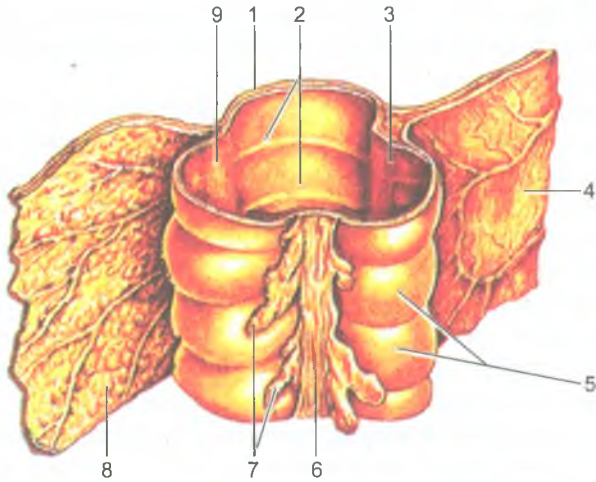
Начальным отделом *толстой кишки* является слепая кишка, которая располагается в правой подвздошной ямке. В состав толстой кишки входят: *слепая с червеобразным отростком, восходящая, поперечная, нисходящая, сигмовидная ободочные кишки*, а также *прямая кишка*. В толстой кишке всасывается вода, соли и формируются каловые массы, которые выводятся из организма через задний проход.

Заканчивается толстая кишка прямой кишкой, которая расположена в полости малого таза. Общая длина толстой кишки составляет 1,5–2 м.

*Толстая кишка* (intestinum crassum) отличается своим расположением, толщиной, а также строением. Мышечная оболочка толстой кишки представлена циркулярным и продольным слоями. Циркулярный мышечный слой, расположенный кнутри от продольных лент, сплошной. Продольный слой мускулатуры у толстой кишки собран в виде трех узких лент, берущих начало у основания червеобразного отростка и продолжающихся до границы сигмовидной ободочной кишки с прямой кишкой. Эти мышечные ленты получили названия соответственно анатомическим образованиям, с которыми граничат. *Брыжеечная лента* находится на линии прикрепления к поперечной и сигмовидной кишкам брыжейки. *Сальниковая лента* располагается в том месте, где от толстой кишки отходят *сальниковые отростки*. *Свободная лента* проходит между двумя предыдущими лентами. В связи с тем, что ленты продольного мышечного слоя короче самой кишки, ее стенки между лентами образуют выпячивания, или вздутия — *гаустры* (рис. 69). Складки слизистой оболочки у толстой кишки полулунной формы, а не круговые, как у тонкой кишки. Слизистая оболочка толстой кишки ворсинок не образует.

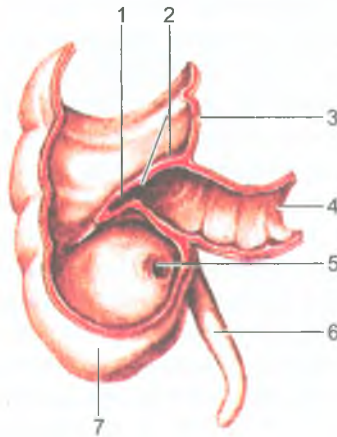
В слизистой оболочке определяются толстокишечные железы и лимфоидные узелки.

*Слепая кишка* (caecum) имеет почти равную длину и ширину (7–8 см). От нижней части слепой кишки у места схождения продольных мышечных лент отходит червеобразный отросток (аппендикс), который является органом иммунной системы. Его размеры, положение сильно варьируют. В месте впадения подвздошной кишки в слепую имеется подвздошно-слепокишечный клапан,



**Рис. 69.** Фрагмент поперечной ободочной кишки:

1 — стенка кишки; 2 — полулунные складки; 3 — брыжеечная лента; 4 — брыжейка поперечной ободочной кишки; 5 — гаустры ободочной кишки; 6 — свободная лента; 7 — сальниковые отростки; 8 — большой сальник; 9 — сальниковая лента



**Рис. 70.** Слепая кишка с червеобразным отростком.

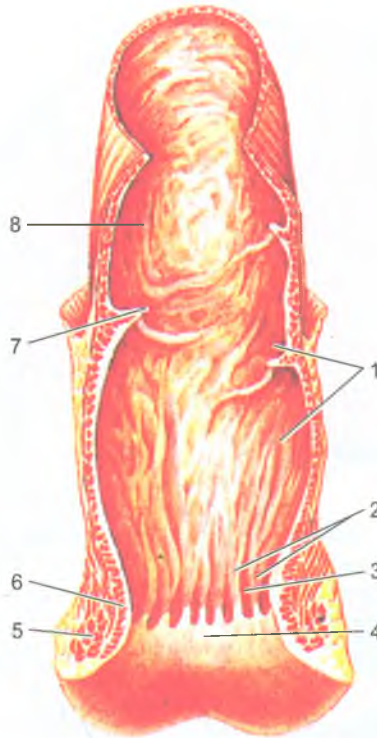
Передняя стенка удалена:

1 — подвздошно-слепокишечное отверстие; 2 — подвздошно-слепокишечный клапан; 3 — восходящая ободочная кишка; 4 — подвздошная кишка; 5 — отверстие червеобразного отростка (аппендикса); 6 — червеобразный отросток (аппендикс); 7 — слепая кишка

препятствующий обратному поступлению содержимого из толстой кишки в тонкую (рис. 70). Этот клапан имеет форму двух толстых складок (губ), вдающихся в полость слепой кишки.

Слепая кишка без какой-либо границы переходит в *восходящую ободочную кишку*, которая направляется вверх и имеет длину 14–18 см. Восходящая ободочная кишка, покрытая брюшиной с трех сторон, плотно прилежит к задней брюшной стенке. У нижней поверхности печени восходящая ободочная кишка круто изгибается влево (образуя правый, печеночный изгиб) и продолжается в *поперечную ободочную кишку*. Длина поперечной ободочной кишки 30–80 см. Эта кишка покрыта брюшиной со всех сторон и имеет брыжейку. В левой части брюшной полости у нижнего конца селезенки поперечная ободочная кишка резко изгибается вниз (образуя левый, селезеночный изгиб) и переходит в *нисходящую ободочную кишку* длиной около 25 см. Нисходящая ободочная кишка, так же, как и восходящая, плотно прилежит к задней брюшной стенке. Брюшина покрывает эти части ободочных кишок с трех сторон, спереди и с боков. Нисходящая ободочная кишка направляется вниз и на уровне гребня подвздошной кости переходит в сигмовидную кишку. Брюшина покрывает эту часть кишки со всех сторон, образуя брыжейку в левой подвздошной ямке, а сигмовидная ободочная кишка изгибается и спускается в малый таз. На уровне мыса крестца сигмовидная ободочная кишка переходит в прямую кишку, которая заканчивается задним проходом.

*Прямая кишка (rectum)* является конечным отделом толстой кишки, она имеет длину 15–18 см. В полости малого таза прямая кишка образует расширение — ампулу, которая книзу суживается и переходит в *заднепроходной (анальный) канал*. Заднепроходной канал проходит через тазовое дно (промежность) и заканчивается *задним проходом (анусом)*. Спереди к прямой кишке прилежат у мужчин семенные пузырьки, семявыносящие протоки и предстательная железа, у женщин прямая кишка спереди граничит с задней стенкой влагалища. *Слизистая оболочка* прямой кишки в ее верхнем отделе образует 2–3 поперечно расположенные складки, а в нижнем отделе — 8–10 продольных складок (*заднепроходных столбов*), между которыми расположены углубления (*заднепроходные пазухи*) (рис. 71). Однослойный цилиндрический эпителий в тазовом отделе и ампуле прямой кишки сменяется многослойным кубическим эпителием в области анальной части. На уровне заднего прохода эпителий многослойный плоский неороговевающий. *Продольный слой мышечной оболочки* у прямой кишки сплошной, лент не образует. *Циркулярный слой* в области нижней части анального канала утолщается и образует *внутренний (непроизвольный) сфинктер заднего прохода*. Непосредственно под кожей лежит кольцеобразный *наружный (произвольный) сфинктер*, образованный поперечнополосатыми мышечными волокнами промежности. Оба сфинктера замыкают задний проход и открываются при акте дефекации.



**Рис. 71.** Прямая кишка:

1 — слизистая оболочка; 2 — заднепроходные (анальные) столбы; 3 — заднепроходные (анальные) пазухи; 4 — заднепроходное отверстие; 5 — наружный сфинктер заднего прохода; 6 — внутренний сфинктер заднего прохода; 7 — поперечная складка прямой кишки; 8 — ампула прямой кишки

Слепая кишка покрыта брюшиной со всех сторон, т.е. расположена интраперитонеально, брыжейки не имеет. Поперечная ободочная, сигмовидная кишка и верхняя часть прямой кишки лежат интраперитонеально, имеют брыжейки. Восходящая и нисходящая ободочные кишки, средняя часть прямой покрыты брюшиной с трех сторон (лежат мезоперитонеально). Нижний отдел прямой кишки располагается вне брюшины (экстраперитонеально), т.е. с брюшиной не соприкасается.

## Печень

*Печень* (hépar) крупный железистый орган, вес которого у взрослого человека достигает 1,5 кг. Печень участвует в обмене белков, углеводов, жиров, витаминов, а также выполняет желчеобразовательную и дезинтоксикационную (барьерную) функции.

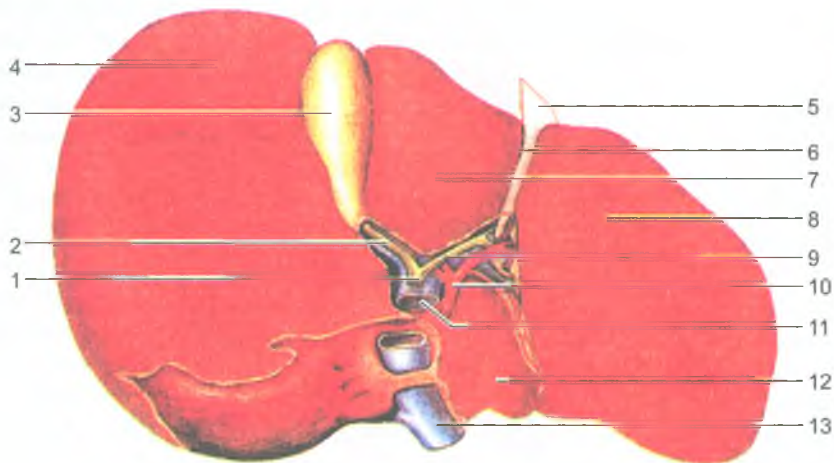


Рис. 72. Печень. Висцеральная поверхность:

1 — общий печеночный проток; 2 — пузырный проток; 3 — желчный пузырь; 4 — правая доля; 5 — складка брюшины; 6 — круглая связка печени; 7 — квадратная доля; 8 — левая доля; 9 — общий печеночный проток; 10 — собственная печеночная артерия; 11 — воротная вена; 12 — хвостатая доля; 13 — нижняя полая вена

Печень расположена в верхнем отделе брюшной полости справа под диафрагмой, в правом подреберье. Левая доля печени заходит влево в надчревную область. Печень имеет верхнюю и нижнюю поверхности. Верхняя (*диафрагмальная*) *поверхность печени* гладкая, выпуклая, а нижняя (*висцеральная*) — имеет вдавления, образованные прилегающими к печени органами (рис. 72). Поверхности печени отделены друг от друга передним острым краем, задний край тупой и прилежит к диафрагме.

Печень делят на правую и левую меньшую доли. На верхней поверхности границей между долями является *серповидная связка*, являющаяся местом перехода брюшины с диафрагмы на верхнюю поверхность печени. На висцеральной поверхности выделяются *две сагиттальные борозды* и *одна поперечная*, являющаяся *воротами печени*. Через ворота в печень входит воротная вена, собственная печеночная артерия и нервы, а выходят *общий печеночный проток* и лимфатические сосуды. В передней части правой сагиттальной борозды между *квадратной и правой долями печени* располагается желчный пузырь, а в задней части этой борозды — *нижняя полая вена*. *Левая сагиттальная борозда* в передней своей части содержит *круглую связку печени*, которая до рождения представляет собой пупочную вену. В заднем отделе этой борозды располагается заросший *венозный проток*, соединяющий у плода пупочную вену с нижней полой веной.

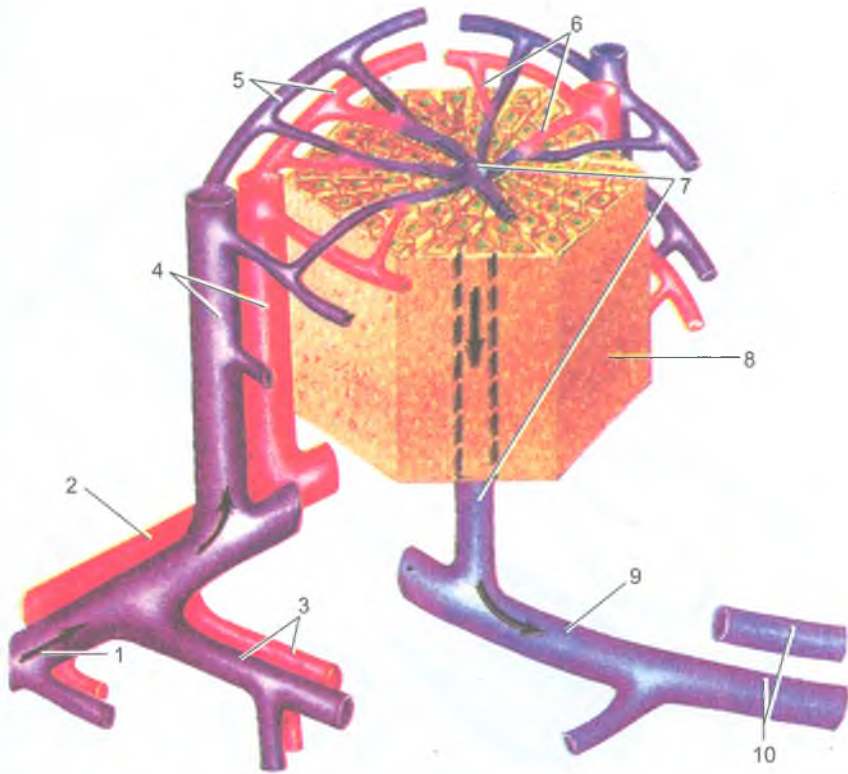


Рис. 73. Кровоснабжение печеночной долики (по В. Г. Елисееву и др., 1970):

1 — ветвь воротной вены; 2 — ветвь печеночной артерии; 3 — сегментарная вена и артерия; 4 — междольковые вена и артерия; 5 — вокругдольковые вены и артерия; 6 — внутридольковые гемокапилляры (синусоидные сосуды); 7 — центральная вена; 8 — классическая печеночная долика; 9 — поддольковая (собирательная вена); 10 — протоки печеночной вены

Под брюшиной, покрывающей печень со всех сторон, находится *фиброзная оболочка* (Глиссонова капсула), соединительнотканые пучки от капсулы входят в вещество печени и продолжают в тонкие прослойки, разделяющие ее паренхиму на *дольки*. В соединительнотканых прослойках между дольками расположены междольковые вены (конечные ветви воротной вены), междольковые артерии и междольковые печеночные протоки, которые между соседними дольками образуют так называемую *портальную зону* (*печеночную триаду*). Венозные и артериальные капилляры, отходящие от междольковых кровеносных сосудов, соединяются друг с другом и впадают в центре долики в центральную вену. Центральные вены, объединяясь друг с другом, формируют 2–3 печеночные вены, которые впадают в нижнюю полую вену.

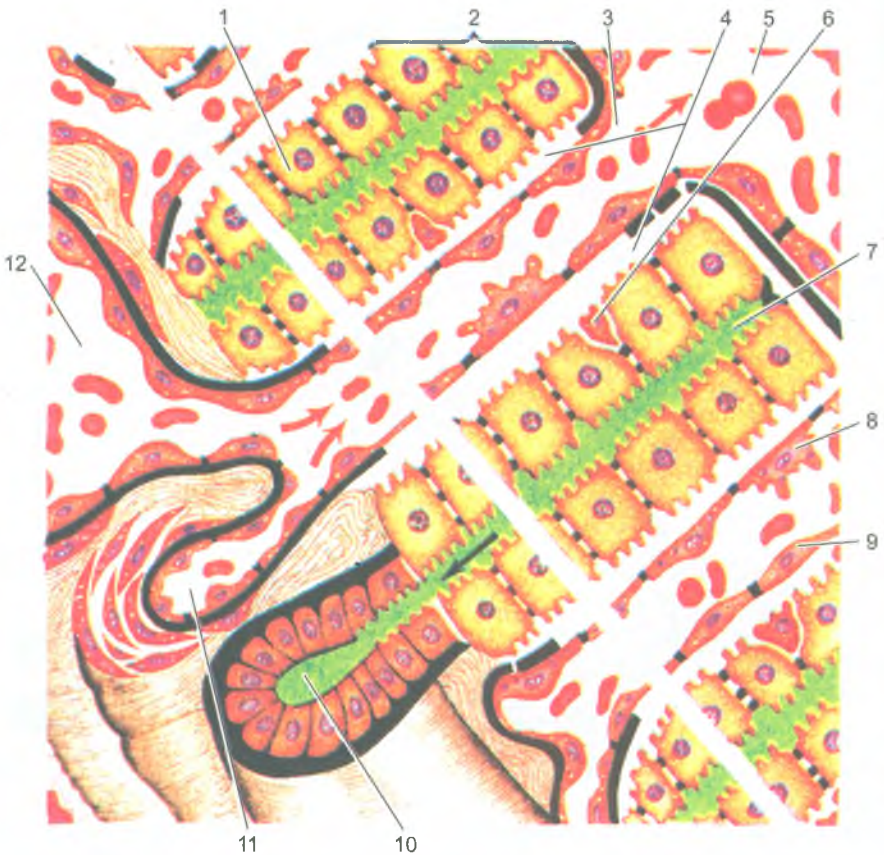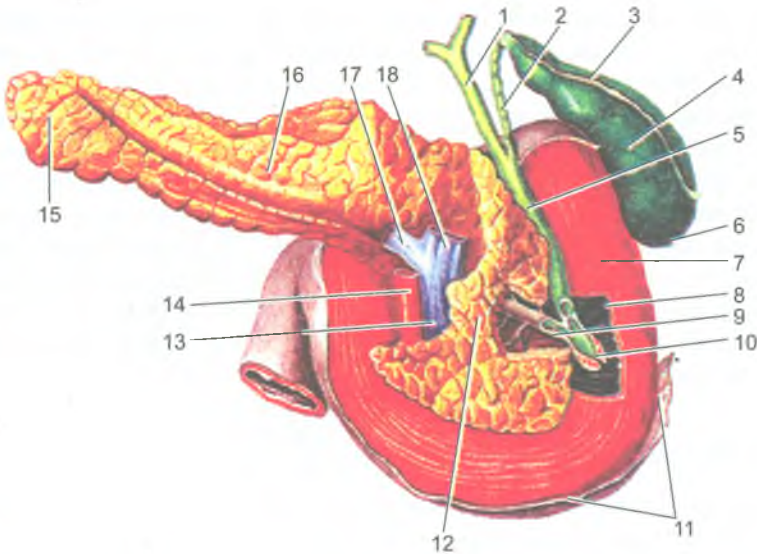




Рис. 74. Строение печеночной балки (по В. Г. Елисееву и др., 1970):

- 1 — гепатоцит; 2 — печеночная балка; 3 — гемокапилляр (синусоидный сосуд); 4 — вокругсинусоидное пространство (Диссе); 5 — центральная вена; 6 — вокругсинусоидный липоцит; 7 — желчный капилляр; 8 — звездчатый ретикулоэндотелиоцит; 9 — эндотелиальная клетка; 10 — вокругдольковый желчный проток; 11 — вокругдольковая артерия; 12 — вокругдольковая вена

Печеночные дольки, имеющие призматическую форму, состоят из печеночных клеток, расположенных в виде *печеночных балок*, радиально идущих от центра к периферии дольки (рис. 73). Между печеночными балками проходят кровеносные капилляры. Каждая печеночная балка построена из двух рядов печеночных клеток, между которыми внутри балки располагается *желчный каналец* (рис. 74). Печеночные клетки одной своей стороной прилежат к кровеносному капилляру, а другой стороной обращены к желчному канальцу. Такое взаимоотношение печеночных клеток с кровеносным капилляром и желчным канальцем позволяет продуктам обмена веществ поступать из печеночных клеток в кровеносные



**Рис. 75.** Поджелудочная железа, желчный пузырь, желчные протоки и двенадцатиперстная кишка. Вид сзади:

1 — общий печеночный проток; 2 — пузырный проток; 3 — шейка желчного пузыря; 4 — тело желчного пузыря; 5 — общий желчный проток; 6 — дно желчного пузыря; 7 — двенадцатиперстная кишка; 8 — сфинктер общего желчного протока; 9 — проток поджелудочной железы и его сфинктер; 10 — сфинктер печеночно-поджелудочной ампулы (сфинктер ампулы, сфинктер Одди); 11 — брюшина; 12 — головка поджелудочной железы; 13 — верхняя брыжеечная вена; 14 — верхняя брыжеечная артерия; 15 — хвост поджелудочной железы; 16 — тело поджелудочной железы; 17 — селезеночная вена; 18 — воротная вена

капилляры (белки, глюкоза, витамины и другие) и в желчные каналцы (желчь). Желчные каналцы начинаются слепо вблизи центральной вены и направляются к периферии дольки, где впадают в междольковые желчные протоки, формирующие затем правый и левый печеночные протоки, которые сливаются друг с другом и образуют общий печеночный проток.

### Желчный пузырь

*Желчный пузырь* (*vesica fellea*) грушевидной формы, имеет расширенный отдел — дно, среднюю часть — тело и суживающуюся часть — шейку желчного пузыря (рис. 75).

Желчный пузырь является резервуаром для желчи, его емкость составляет около 40 см<sup>3</sup>. Узкий конец шейки пузыря переходит в *пузырный проток*, по которому желчь поступает в пузырь и выделяется из него в *общий желчный проток*. Желчный пузырь снизу и с боков покрыт брюшиной, верхняя его часть прилежит к печени.

Наружная оболочка желчного пузыря (адвентиция) образована рыхлой волокнистой соединительной тканью. Под адвентицией имеется мышечная оболочка, а под нею слизистая оболочка, которая образует складки и ворсинки. В желчном пузыре интенсивно всасывается вода, в результате чего желчь становится более концентрированной. *Пузырный проток*, выходящий из желчного пузыря, соединяется с *общим печеночным протоком*, образует *общий желчный проток* длиной около 7 см. Общий желчный проток располагается между листками печеночно-двенадцатиперстной связки. Направляясь вниз, общий желчный проток прободает стенку нисходящей части двенадцатиперстной кишки и вместе с протоком поджелудочной железы открывается на вершине большого сосочка двенадцатиперстной кишки. В месте впадения общего желчного протока в двенадцатиперстную кишку имеется гладкомышечный сфинктер (сфинктер Одди), регулирующий поступление желчи в кишку.

### Поджелудочная железа

*Поджелудочная железа* (pancreas) является сложной альвеолярно-трубчатой железой, которая располагается позади желудка и брюшины, поперечно по отношению к задней стенке живота, на уровне I–II поясничных позвонков. Длина поджелудочной железы около 15–20 см, масса — 60–100 г. У поджелудочной железы выделяют *головку*, *тело* и *хвост*. Головка железы находится справа и охвачена двенадцатиперстной кишкой, хвост идет влево и прилежит к селезенке. Железа имеет тонкую соединительнотканную капсулу.

Поджелудочная железа является *смешанной железой*. У нее различают *экзокринную часть*, вырабатывающую панкреатический сок (500–700 мл в сутки), и *эндокринную часть*, образующую и выделяющую в кровь гормоны (инсулин, глюкагон), регулирующие углеводный, а также жировой и белковый обмен.

*Экзокринная часть* поджелудочной железы разделена на дольки тонкими соединительнотканнными перегородками, отходящими от капсулы. *Дольки* железы состоят из *ацинусов*, имеют вид пузырьков, стенки которых образованы железистыми клетками. Секрет (*панкреатический сок*), выделяемый клетками поджелудочной железы, по *внутридольковым протокам* поступает в главный и добавочный *протоки поджелудочной железы*. Эти протоки открываются в просвет двенадцатиперстной кишки на вершине ее большого и малого сосочка (рис. 76).

*Эндокринная часть* поджелудочной железы представлена совокупностью особых клеточных групп, образующих *панкреатические островки* (островки Лангерганса). Количество панкреатических островков в поджелудочной железе у взрослого человека колеблется от 200 тыс. до 1800 тыс.

### Брюшина и брюшинная полость

Брюшная полость (полость живота) сверху ограничена диафрагмой, спереди — мышцами живота, боковые и задняя стенки образованы мышцами и

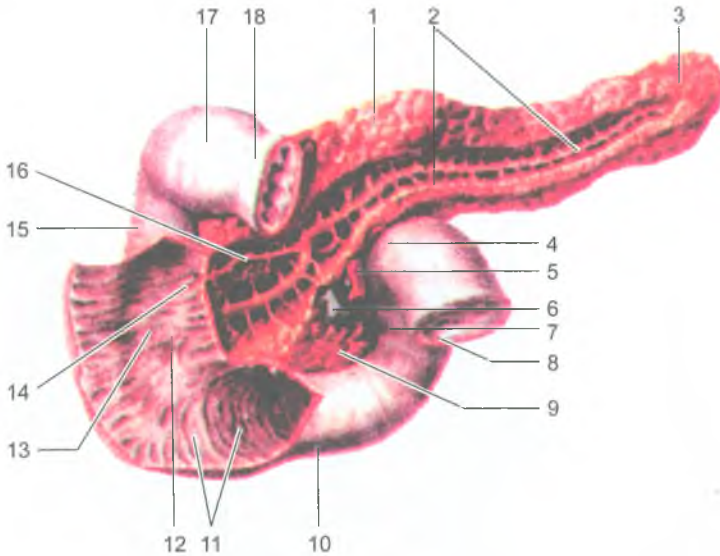


Рис. 76. Поджелудочная железа. Вид спереди.

Проток поджелудочной железы вскрыт.

Передняя стенка двенадцатиперстной кишки разрезана и отвернута в стороны:

1 — тело поджелудочной железы; 2 — проток поджелудочной железы; 3 — хвост поджелудочной железы; 4 — двенадцатиперстно-тощекишечный изгиб; 5 — верхняя брыжеечная артерия; 6 — верхняя брыжеечная вена; 7 — восходящая часть двенадцатиперстной кишки; 8 — тощая кишка; 9 — крючковидный отросток поджелудочной железы; 10 — горизонтальная часть (нижняя) двенадцатиперстной кишки; 11 — круговые (циркулярные) складки; 12 — большой сосочек двенадцатиперстной кишки; 13 — продольная складка двенадцатиперстной кишки; 14 — малый сосочек двенадцатиперстной кишки; 15 — нисходящая часть двенадцатиперстной кишки; 16 — добавочный проток двенадцатиперстной кишки; 17 — верхняя часть двенадцатиперстной кишки; 18 — область сфинктера привратника

поясничным отделом позвоночника, покрытыми внутрибрюшной фасцией. Внизу брюшная полость продолжается в полость таза. Брюшная полость изнутри выстлана серозной оболочкой — брюшиной, состоящей из пристеночного (париетального) листка, который выстилает стенки брюшной полости, и висцерального, покрывающего часть внутренних органов. Внутренний выстилающий (висцеральный) листок покрывает внутренние органы.

*Брюшина* (peritoneum) представляет собой тонкую, прочную пластинку из соединительной ткани, покрытую со стороны брюшинной полости плоскими эпителиальными клетками — мезотелием. Общая поверхность (площадь) брюшины у взрослого человека составляет примерно  $1,7 \text{ м}^2$ . Брюшинная полость представляет собой узкую щель, ограниченную брюшиной. В брюшинной полости (полости

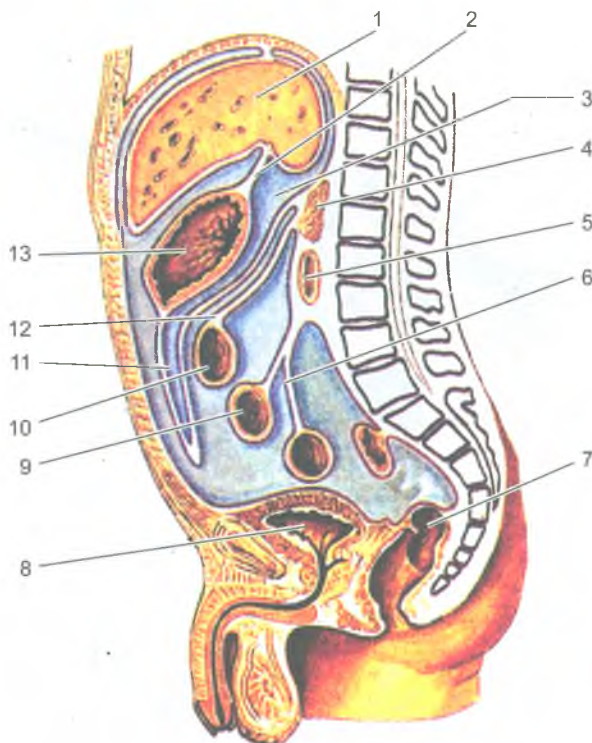


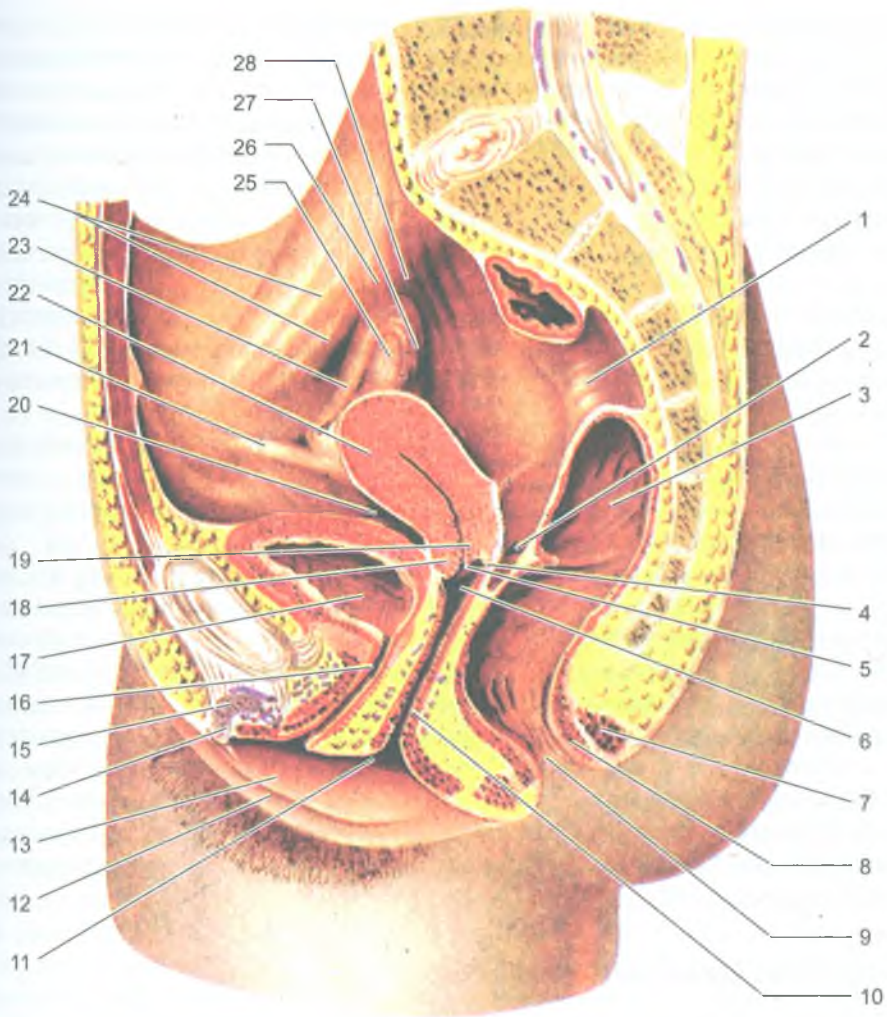
Рис. 77. Отношение внутренних органов к брюшине.

Срединный (сагиттальный) разрез туловища:

1 — печень; 2 — печеночно-желудочная связка; 3 — сальниковая сумка; 4 — поджелудочная железа; 5 — двенадцатиперстная кишка; 6 — брыжейка тонкой кишки; 7 — прямая кишка; 8 — мочевой пузырь; 9 — тонкая кишка; 10 — поперечная ободочная кишка; 11 — полость большого сальника; 12 — брыжейка поперечной ободочной кишки; 13 — желудок

брюшины) находится небольшое количество серозной жидкости. Эта жидкость, выделяющаяся в брюшинную полость из кровеносных капилляров, смачивает брюшину и облегчает скольжение ее листков друг относительно друга при перистальтике желудка, кишок, изменениях положения тела. У мужчин брюшинная полость замкнутая, у женщин сообщается с внешней средой через маточные трубы и полость матки, влагалище.

*Висцеральный листок брюшины* покрывает со всех сторон желудок, брыжеечную часть тонкой кишки, слепую, поперечную и сигмовидную ободочные кишки, печень, селезенку, матку и маточные трубы. Такое расположение органов называют *внутрибрюшинным (интраперитонеальным)*, т. е. покрытым брюшиной со всех сторон. Органы, которые покрыты брюшиной только с



**Рис. 78.** Ход брюшины в полости малого таза женщины:

1 — прямая кишка; 2 — прямокишечно-маточное углубление; 3 — ампула прямой кишки; 4 — задняя часть свода влагалища; 5 — отверстие матки; 6 — передняя часть свода влагалища; 7 — наружный сфинктер заднего прохода; 8 — внутренний сфинктер заднего прохода; 9 — задний проход; 10 — влагалище; 11 — отверстие влагалища; 12 — большая половая губа; 13 — малая половая губа; 14 — головка клитора; 15 — тело клитора; 16 — мочеиспускательный канал (уретра); 17 — мочевой пузырь; 18 — передняя губа отверстия матки; 19 — задняя губа отверстия матки; 20 — пузырно-маточное углубление; 21 — круглая связка матки; 22 — матка; 23 — маточная труба; 24 — наружные подвздошные артерия и вены; 25 — яичник; 26 — связка, подвешивающая яичник; 27 — бахромки трубы; 28 — мочеточник

трех сторон (восходящая и нисходящая ободочные кишки и др.), занимают *мезоперитонеальное расположение*. Если висцеральный листок брюшины покрывает органы с одной стороны (поджелудочная железа, большая часть двенадцатиперстной кишки, почки, надпочечники и др.), то такое положение этих органов называют внебрюшинным или забрюшинным (*экстраперитонеальным*). В тех случаях, когда к интраперитонеально лежащему органу идут от стенки живота (от париетальной брюшины) два листка брюшины, то эти листки получили название *брыжейки* (брыжейка тонкой кишки, брыжейка поперечной ободочной, сигмовидной ободочной кишки). Два листка брюшины, идущие от ворот печени к малой кривизне желудка и к верхней части двенадцатиперстной кишки, образуют *малый сальник*, а листки, свисающие вниз от большой кривизны желудка и покрывающие спереди петли тонкой кишки, получили название *большого сальника* (рис. 77).

Брюшинная полость условно подразделяют на три этажа: верхний, средний и нижний. Верхний этаж ограничен сверху диафрагмой, а снизу — поперечной ободочной кишкой и ее брыжейкой. В верхнем этаже выделяют три сумки: печеночную, преджелудочную и сальниковую.

*Печеночная сумка*, расположенная в правом подреберье, занята правой долей печени. *Преджелудочная сумка* имеет вид узкой фронтальной щели между передней брюшной стенкой спереди, желудком и малым сальником сзади. *Сальниковая сумка* располагается позади желудка. Средний этаж брюшинной полости находится книзу от поперечной ободочной кишки и ее брыжейки до входа в полость малого таза. В среднем этаже имеются *правый и левый брыжеечные синусы* (по сторонам от корня брыжейки тонкой кишки) и *боковые каналы* (с латеральной стороны от восходящей и нисходящей ободочных кишок). Нижний этаж брюшной полости находится в полости малого таза, где локализуются прямая кишка и внутренние половые органы (рис. 78).

### Возрастные особенности пищеварительной системы

У новорожденного глотка короткая, длина ее около 3 см. Нижний край глотки у новорожденных детей находится на уровне IV шейного позвонка, а в подростковом возрасте — на уровне VI шейного позвонка. Глоточное отверстие слуховой трубы у новорожденного имеет вид узкой щели, трубные миндалины еще не сформированы. Поэтому у детей первых лет жизни часто наблюдаются воспалительные заболевания среднего уха.

*Пищевод* у новорожденного имеет длину 10–12 см, к 11–12 годам длина пищевода удваивается (20–22 см.). Мышечная оболочка пищевода у новорожденного развита слабо, до 12–15 лет она интенсивно растет, в дальнейшем изменяется мало. Слизистая оболочка у детей на первом году жизни еще бедна железами. Продольные складки появляются в возрасте 2–2,5 лет.

*Желудок* у новорожденного имеет веретенообразную форму, в период от 7 до 11 лет приобретает такую форму, как у взрослого человека. Желудок у новорожденного вмещает около  $50 \text{ см}^3$  пищи. В конце первого года жизни вместимость увеличивается до  $250\text{--}300 \text{ см}^3$ , а к концу периода второго детства (12 лет) вместимость желудка возрастает до  $1300\text{--}1500 \text{ см}^3$ . Входное отверстие у желудка новорожденного находится на уровне VIII–IX грудных позвонков, а отверстие привратника — на уровне XI–XII позвонков. По мере роста ребенка желудок изменяет свое положение. В 7-летнем возрасте при вертикальном положении тела входное отверстие желудка проецируется между XI–XII грудными позвонками, а выходное — между XII грудным и I поясничным позвонками. Слизистая оболочка желудка у новорожденного толстая, складки высокие, количество желудочных ямок около 200 000, у взрослого человека — около 35 млн. Мышечная оболочка у желудка новорожденного развита слабо, максимальной толщины она достигает к 15–20 годам.

*Тонкая кишка* у новорожденного имеет длину 1,2–2,8 м, в 2–3 года ее длина возрастает до 2,8 м. К 10 годам длина кишки уже как у взрослого человека (5–6 м). *Двенадцатиперстная кишка* у новорожденного имеет кольцеобразную форму. Начало и конец ее располагаются на уровне I поясничного позвонка. Дуоденальные железы развиты слабо, интенсивный рост их наблюдается в первые годы жизни ребенка. *Утощей и подвздошной кишок* у новорожденного складки выражены слабо, железы недоразвиты, имеются многочисленные ворсинки. Мышечная оболочка слабо развита. Интенсивный рост всех структур тонкой кишки отмечается до 3 лет, затем рост замедляется и в 10–15 лет вновь усиливается.

*Толстая кишка* у новорожденного короткая, длина ее около 65 см, гаустры и сальниковые отростки у ободочной кишки отсутствуют. Первыми на 6-м месяце постнатального онтогенеза появляются гаустры, а на 2-м году жизни ребенка сальниковые отростки. Ленты, гаустры и сальниковые отростки ободочной кишки окончательно формируются к 6–7 годам. *Слепая кишка* у новорожденного короткая, располагается выше крыла подвздошной кости. К середине подросткового возраста (14 лет) кишка опускается в правую подвздошную ямку. Типичный для взрослого человека вид слепая кишка принимает к 7–10 годам. *Восходящая ободочная кишка* у новорожденного короткая и прикрыта печенью, характерное для взрослого человека строение кишки приобретает в подростковом и юношеском возрастах. *Поперечная ободочная кишка* у детей 1-го года жизни имеет длину 26–28 см, а к 10 годам ее длина увеличивается до 35 см. У старых людей поперечная ободочная кишка имеет наибольшую длину. *Нисходящая ободочная кишка* у новорожденного имеет длину около 5 см. К одному году ее длина удваивается, в 10 лет достигает 16 см, к старческому возрасту достигает наибольшей длины. *Сигмовидная ободочная кишка* у новорожденного длиной около 20 см находится высоко в брюшной полости и имеет длинную брыжейку. К 5 годам петли этой кишки располагаются над



входом в малый таз, а к 10 годам — спускаются в полость малого таза. *Прямая кишка* у новорожденного имеет цилиндрическую форму, ампула, изгибы, складки не выражены, длина кишки равна 5–6 см. К 4 годам завершается формирование ампулы, а после 6 лет — изгибов. Быстрый рост прямой кишки наблюдается после 8 лет, к концу подросткового периода она имеет длину 15–18 см.

*Печень* у новорожденного занимает почти половину объема брюшной полости. Вес печени у новорожденного 135 г, что составляет 4,0–4,5% от веса тела (у взрослых 2–3%). Левая доля печени по размерам равна правой или даже больше ее. Нижний край печени у новорожденных выступает из-под реберной дуги на 2,5–4,0 см. После 7 лет нижний край печени уже не выступает из-под края реберной дуги. У детей печень очень подвижна, и ее положение легко изменяется при изменении положения тела.

*Желчный пузырь* у новорожденного удлинненный (3–4 см). Дно его не выступает из-под нижнего края печени. К 10–12 годам длина желчного пузыря возрастает примерно в 2–4 раза.

*Поджелудочная железа* у новорожденного короткая, ее длина составляет 4–5 см, вес — 2–3 г. К 3 годам масса железы достигает 20 г, а к 10–12 годам — 30 г.

#### Вопросы для повторения и самоконтроля

1. Назовите отделы желудка. Опишите строение стенок желудка.
2. На какие отделы подразделяют тонкую кишку? Какие анатомические особенности имеются у каждого отдела тонкой кишки? Опишите строение тонкой кишки.
3. Назовите отделы толстой кишки, их место в брюшной полости, отношение к брюшине. Перечислите отличия толстой кишки от тонкой.
4. Опишите строение печени, ее поверхности. Как устроена печеночная доля?
5. Расскажите, что вы знаете о строении желчного пузыря и желчных протоков.
6. Назовите части поджелудочной железы, ее положение в брюшной полости, расскажите о взаимоотношениях экзокринной и эндокринной ее частей.
7. Расскажите о возрастных особенностях органов пищеварения. Приведите количественные показатели, характерные для каждого органа пищеварения.

## Дыхательная система

Дыхательная система осуществляет газообмен между внешней средой и организмом, доставляет в организм кислород и выводит из него углекислый газ. Эта система состоит из дыхательных (воздухоносных) путей и парных дыхательных органов — легких. Выделяют верхние и нижние дыхательные пути. К верхним дыхательным путям относят полость носа, носовую и ротовую части глотки, к нижним дыхательным путям — гортань, трахею и бронхи. В дыхательных путях вдыхаемый воздух согревается, увлажняется, очищается от инородных частиц. В легких происходит газообмен между вдыхаемым воздухом и кровью. Из воздуха, находящегося в альвеолах легких, путем диффузии в кровь легочных капилляров поступает кислород, а в обратном направлении — из крови в альвеолы выходит углекислый газ.

Воздухоносные пути имеют в своих стенках твердый скелет, представленный костями и хрящами, благодаря чему дыхательные пути сохраняют просвет и по ним свободно циркулирует воздух во время дыхания. Слизистая оболочка воздухоносных путей выстлана мерцательным эпителием и увлажнена. Реснички эпителиальных клеток своими движениями удаляют наружу вместе со слизью инородные частицы, попавшие в дыхательные пути.

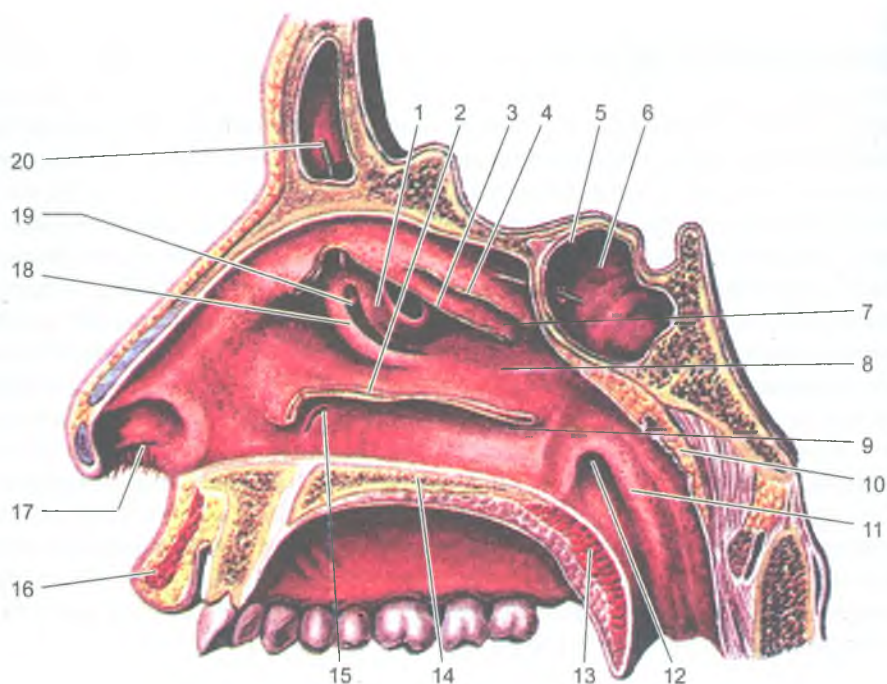
### Полость носа

Область носа включает в себя наружный нос с полостью носа внутри, которая является начальным отделом дыхательной системы и одновременно органом обоняния. Вдыхаемый воздух, проходя через полость носа, согревается, увлажняется и очищается от инородных частиц.

Наружный нос включает корень носа, спинку носа, верхушку и крылья носа. Крылья носа (боковые части наружного носа) в своих стенках имеют хрящевые пластинки — хрящи крыльев носа.

*Полость носа* (cavitas nasi) разделена перегородкой на правую и левую половины, которая образована перпендикулярной пластинкой решетчатой кости, сошником и хрящом перегородки носа. Сзади полость носа через отверстия — хоаны — сообщается с носоглоткой. На боковых стенках полости носа находятся три носовые раковины: верхняя, средняя и нижняя, выступающие в полость носа. Между раковинами находятся носовые ходы: верхний, средний и нижний (рис. 79). Носовые раковины с перегородкой носа не соприкасаются, между ними имеется пространство — общий носовой ход.

В слизистой оболочке, выстилающей верхние отделы стенок полости носа, располагаются обонятельные рецепторные клетки, воспринимающие различные запахи. Эту часть полости носа называют *обонятельной областью*, а зону нижних и средних носовых раковин и ходов — *дыхательной областью*.



**Рис. 79.** Латеральная стенка полости носа. Носовые раковины отрезаны:

1 — большой решетчатый пузырек; 2 — нижняя носовая раковина (частично отрезана); 3 — средняя носовая раковина (частично отрезана); 4 — верхняя носовая раковина (частично отрезана); 5 — апертура клиновидной пазухи; 6 — клиновидная пазуха; 7 — верхний носовой ход; 8 — средний носовой ход; 9 — нижний носовой ход; 10 — глоточная (аденоидная) миндалина; 11 — трубный валик; 12 — глоточное отверстие слуховой трубы; 13 — мягкое небо; 14 — твердое небо; 15 — носослезный канал (устье); 16 — верхняя губа; 17 — преддверие полости носа; 18 — крючковидный отросток; 19 — решетчатая воронка; 20 — лобная пазуха и зонд в ее апертуре

Слизистая оболочка полости носа богата кровеносными сосудами, особенно мелкими венами, образующими сплетения, благодаря которым вдыхаемый воздух согревается. При повреждении этих сосудов легко возникают носовые кровотечения.

При воздействии неблагоприятных факторов (температуры, химических раздражителей и др.) слизистая оболочка полости носа легко утолщается (набухает), что затрудняет носовое дыхание.

В полость носа открываются воздухоносные придаточные пазухи (полости) носа: лобная, верхнечелюстная, клиновидная и решетчатые лабиринты. Воздухоносные придаточные пазухи уменьшают вес (массу) черепа, участвуют в согревании воздуха и служат резонаторами звуков голоса. В нижний носовой ход открывается насо-слезный канал.

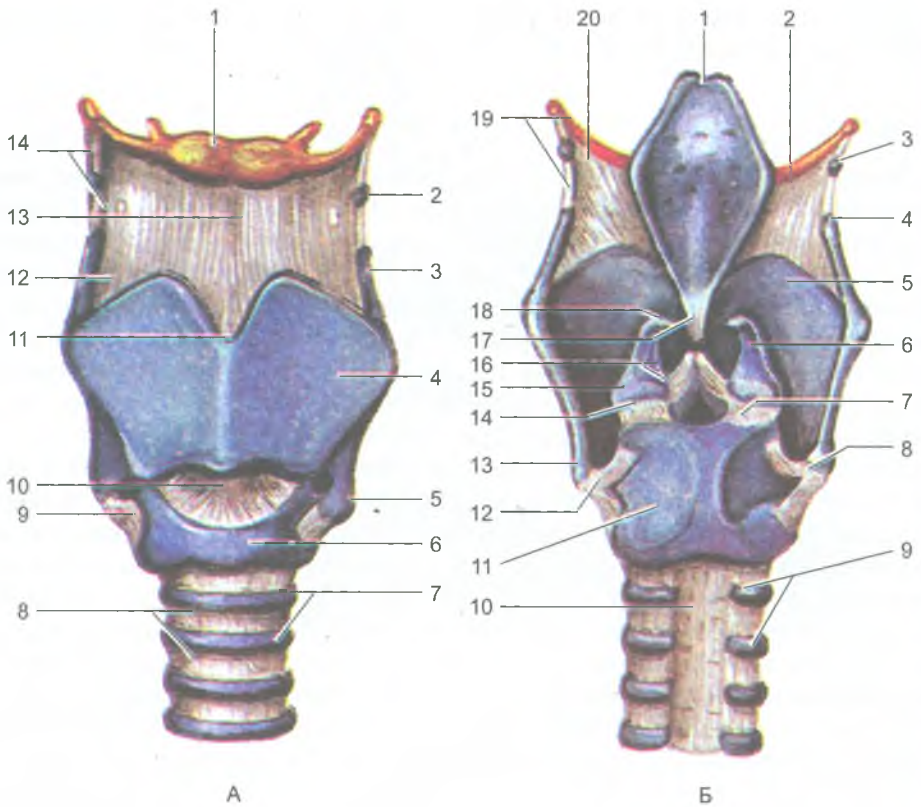
Из полости носа вдыхаемый воздух через хоаны попадает в носоглотку; пройдя через ротовую часть глотки, воздух попадает в гортань.

## Гортань

*Гортань* (larynx) является органом дыхания и голосообразования, она располагается в переднем отделе шеи, ниже подъязычной кости, на уровне IV–VI шейных позвонков. Впереди гортани находится поверхностная мышца шеи, сзади — гортанная часть глотки. С боков к гортани прилежат доли щитовидной железы и сосудистые нервные пучки шеи (общая сонная артерия, внутренняя яремная вена, блуждающий нерв). Гортань при помощи связок и мышц сверху соединена с подъязычной костью, а внизу — с грудиной. При глотании, разговоре, кашле гортань смещается вверх — вниз. Вверху гортань сообщается с глоткой, внизу гортань переходит в трахею.

Скелет гортани образован хрящами, которые соединены друг с другом при помощи суставов и связок (рис. 80). К хрящам гортани относятся: непарные щитовидный, перстневидный хрящи и надгортанник, а также парные черпаловидные и более мелкие рожковидные, клиновидные хрящи. *Щитовидный хрящ* самый крупный, состоит из двух пластинок, соединенных спереди под прямым углом. Этот угол выступает впереди, образуя возвышение (кадык, адамово яблоко), хорошо выраженное у мужчин. Книзу от щитовидного хряща располагается *перстневидный хрящ*, внешне похожий на перстень, передняя его часть образует дугу, задняя — широкую пластинку. Этот хрящ соединен с щитовидный хрящом при помощи двух суставов. Сзади на пластинке перстневидного хряща находятся два подвижных *черпаловидных хряща*, над которыми лежат также парные *рожковидные* и *клиновидные хрящи*. Вход в гортань со стороны глотки закрывает надгортанник, состоящий из эластического хряща. Надгортанник расположен позади корня языка и во время глотания закрывает вход в гортань. Изнутри гортань выстлана слизистой оболочкой. Полость гортани имеет форму песочных часов и подразделяется на три отдела: верхний, средний и нижний (рис. 81). *Верхний отдел гортани* расширен, он представляет собой преддверие гортани. *Средний отдел гортани* (желудочковый) находится между преддверными складками вверху и голосовыми (истинными) складками внизу. Справа и слева между преддверными и голосовыми складками имеются углубления — правый и левый *желудочки гортани*. *Нижний отдел гортани* располагается книзу от голосовых связок и образует подголосовую полость. На уровне VI шейного позвонка гортань переходит в трахею.

*Голосовые складки* образованы голосовыми связками, покрытыми слизистой оболочкой. Узкое пространство между правой и левой голосовыми складками называется *голосовой щелью*.



**Рис. 80.** Хрящи, связки и суставы гортани:

А — вид спереди: 1 — тело подъязычной кости; 2 — зерновидный хрящ; 3 — верхний рог щитовидного хряща; 4 — пластинка щитовидного хряща; 5 — нижний рог щитовидного хряща; 6 — дуга перстневидного хряща; 7 — хрящи трахеи; 8 — кольцевые связки; 9 — перстнещитовидный сустав; 10 — перстнещитовидная связка; 11 — верхняя щитовидная вырезка; 12 — щитоподъязычная мембрана; 13 — срединная щитоподъязычная связка; 14 — латеральная щитоподъязычная связка.

Б — вид сзади: 1 — надгортанник; 2 — большой рог подъязычной кости; 3 — зерновидный хрящ; 4 — верхний рог щитовидного хряща; 5 — пластинка щитовидного хряща; 6 — черпаловидный хрящ; 7 — правый перстнечерпаловидный сустав; 8 — правый перстнещитовидный сустав; 9 — хрящи трахеи; 10 — перепончатая стенка; 11 — пластинка перстневидного хряща; 12 — левый перстнещитовидный сустав; 13 — нижний рог щитовидного хряща; 14 — левый перстнечерпаловидный сустав; 15 — мышечный отросток черпаловидного хряща; 16 — голосовой отросток черпаловидного хряща; 17 — щитонадгортанная связка; 18 — рожковидный хрящ; 19 — латеральная щитоподъязычная связка; 20 — щитоподъязычная мембрана

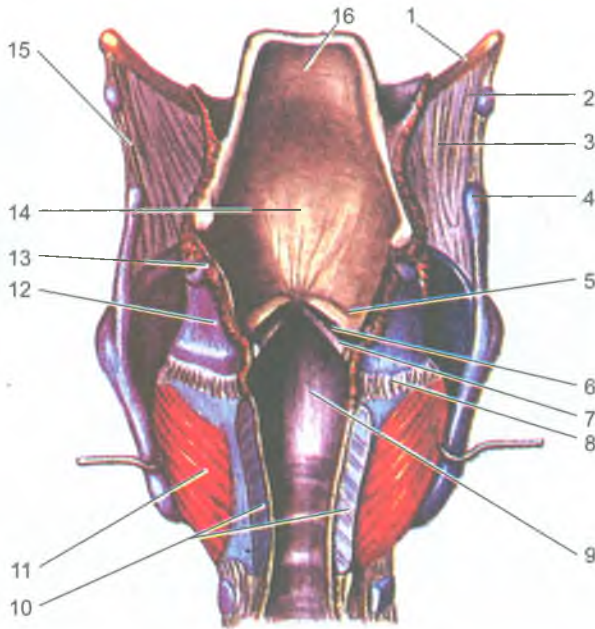


Рис. 81. Полость гортани. Гортань вскрыта сзади:

1 — большой рог подъязычной кости; 2 — зерновидный хрящ; 3 — щитоподъязычная мембрана; 4 — верхний рог щитовидного хряща; 5 — складка преддверия; 6 — желудочек гортани; 7 — голосовая складка; 8 — перстнечерпаловидный сустав; 9 — подголосовая полость; 10 — пластинка перстневидного хряща (частично удалена); 11 — задняя перстнечерпаловидная мышца; 12 — черпаловидный хрящ; 13 — рожковидный хрящ; 14 — преддверие гортани; 15 — латеральная щитоподъязычная связка; 16 — надгортанник

При спокойном дыхании ширина голосовой щели составляет около 5 мм, при голосообразовании до 15 мм. Высота голоса зависит от длины голосовых связок. У женщин голосовые связки короче, поэтому голос у них звонче, выше. Натяжение голосовых связок, ширина голосовой щели во время дыхания и во время голосообразования регулируются мышцами гортани. Различают три группы мышц: расширители, суживатели голосовой щели и мышцы, напрягающие голосовые связки (рис. 82). Расширяют голосовую щель *задние перстнечерпаловидные мышцы*, суживают — *боковые (латеральные) перстнечерпаловидные*, а также *косые и поперечная черпаловидные мышцы*. Напрягают голосовые связки *перстнещитовидная и голосовые мышцы*.

При прохождении выдыхаемого воздуха голосовые связки колеблются, вибрируют и образуют звук. Сила и высота звука (голоса) зависят от натяжения голосовых связок и скорости прохождения воздушной струи через голосовую щель. В формировании членораздельной речи участвуют губы, язык, зубы, полость рта и полость носа с ее придаточными пазухами.

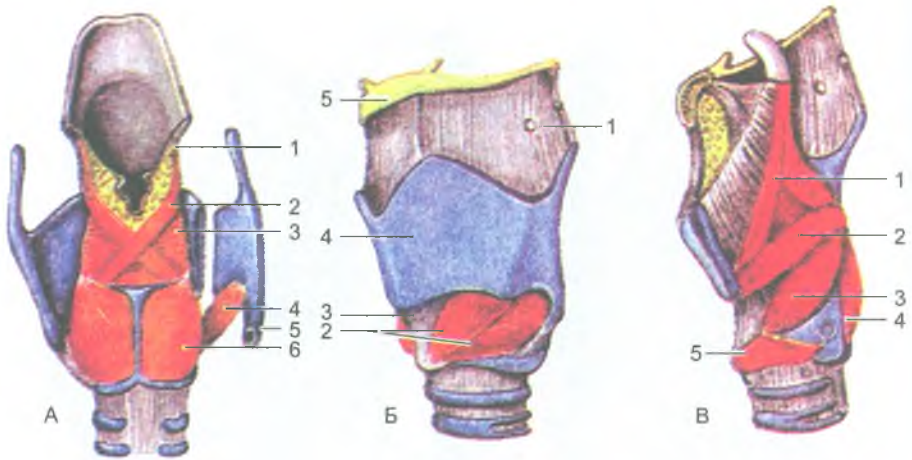


Рис. 82. Мышцы гортани

А — вид сзади (часть правой пластинки щитовидного хряща отвернута): 1 — черпаловидно-надгортанная мышца; 2 — косая черпаловидная мышца; 3 — поперечная черпаловидная мышца; 4 — перстнещитовидная мышца; 5 — перстнещитовидный сустав (суставная поверхность); 6 — задняя перстнечерпаловидная мышца.

Б — вид спереди и несколько сбоку: 1 — щитоподъязычная мембрана; 2 — перстнещитовидная мышца (прямая и косая части); 3 — перстнещитовидная связка; 4 — щитовидный хрящ; 5 — подъязычная кость.

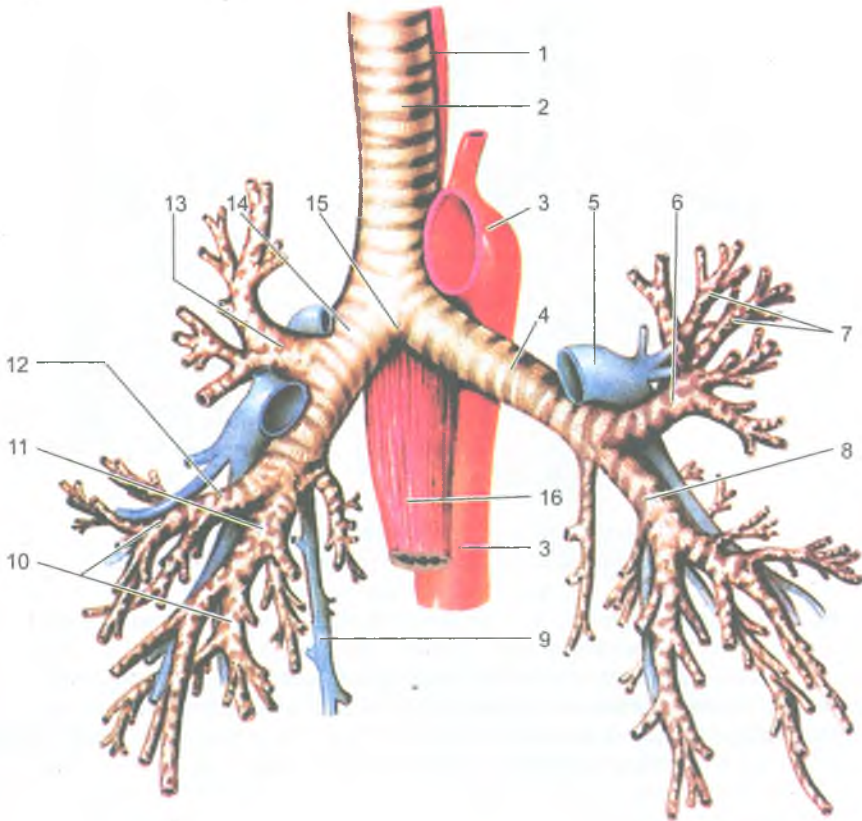
В — вид сбоку (левая пластинка щитовидного хряща удалена): 1 — щитонадгортанная мышца; 2 — щиточерпаловидная мышца; 3 — латеральная перстнечерпаловидная мышца; 4 — задняя перстнечерпаловидная мышца; 5 — перстнещитовидная мышца

## Трахея и бронхи

Трахея (*trachéa*) начинается от гортани на уровне VI шейного позвонка, затем проходит в грудную полость через верхнюю ее апертуру. На уровне верхнего края V грудного позвонка трахея делится на два главных бронха — правый и левый. Это место деления называется *бифуркацией трахеи* (рис. 83).

Трахея имеет скелет из 16–20 *хрящевых полуколец*, не замкнутых сзади и соединенных друг с другом короткими *кольцевыми связками*. Задняя стенка трахеи, прилежащая к пищеводу, перепончатая и не имеет хрящей. Она состоит из соединительной ткани и гладкомышечных пучков. Слизистая оболочка трахеи выстлана мерцательным эпителием, содержит большое количество желез и лимфоидных узелков.

Правый и левый главные бронхи направляются к воротам соответствующего легкого. *Правый главный бронх* короче и шире левого, он является как бы продолжением трахеи, входит в ворота правого легкого. *Левый главный бронх*

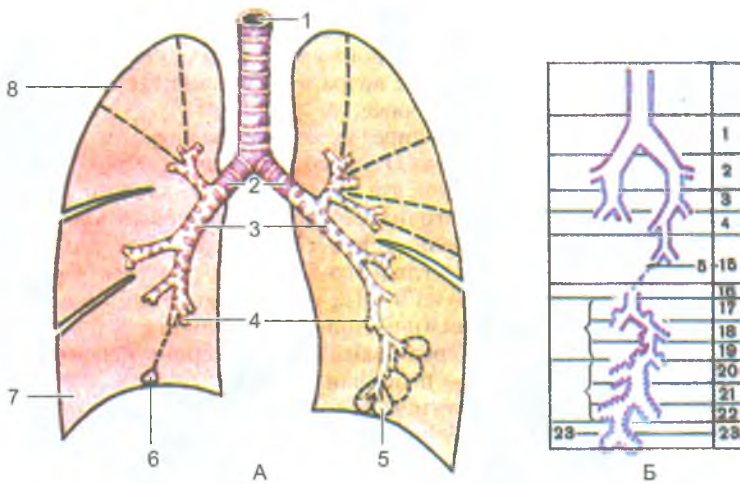


**Рис. 83.** Трахея и бронхи правого и левого легких. Вид спереди:

1 — трахея; 2 — пищевод; 3 — аорта; 4 — левый главный бронх; 5 — левая легочная артерия; 6 — левый верхний долевого бронх; 7 — сегментарные бронхи верхней доли левого легкого; 8 — левый нижний долевого бронх; 9 — непарная вена; 10 — сегментарные бронхи нижней и средней долей правого легкого; 11 — правый нижний долевого бронх; 12 — правый средний долевого бронх; 13 — правый верхний долевого бронх; 14 — правый главный бронх; 15 — бифуркация трахеи; 16 — пищевод

более длинный, отходит круто влево и входит в ворота левого легкого. Стенки главных бронхов имеют строение, аналогичное стенке трахеи. Скелет главных бронхов образован хрящевыми полукольцами. В воротах легких главные бронхи делятся на долевого бронхи. В правом легком имеется три долевого бронха, в левом — два. Долевого бронхи делятся на сегментарные, затем внутридолевого и другие более мелкие бронхи, которые формируют в каждом легком 22–23 порядка ветвления (рис. 84). Разветвление бронхов в легком называют бронхиальным деревом. В стенках мелких бронхов хрящевая ткань отсутствует, в них хорошо выражена гладкомышечная ткань.





**Рис. 84.** Ветвление бронхов в правом и левом легких.

А — ветвление бронхов на фоне правого и левого легких.

Б — порядковая нумерация бронхов:

1 — трахея; 2 — главные бронхи; 3 — долевые бронхи; 4 — сегментарные бронхи; 5 — доля; 6 — ацинус; 7 — нижняя доля правого легкого; 8 — сегмент.

Б — 1-2 — главные бронхи; 3-4 — долевые и сегментарные бронхи; 5-15 — ветви сегментарных бронхов, дольковых бронхов; 16 — конечная бронхиола; 17-19 — дыхательные бронхиолы (3 порядка ветвлений); 20-22 — альвеолярные ходы (3 порядка ветвлений); 23 — альвеолярные мешочки

## Легкие

Легкие (*pulmo*) правое и левое, располагаются в грудной полости, по сторонам от сердца и крупных кровеносных сосудов, покрыты серозной оболочкой — плеврой, которая образует вокруг них два плевральных мешка. По форме легкое напоминает усеченный конус. В легком выделяют конусообразно суживающуюся верхушку, выступающую в области шеи на 2-3 см выше ключицы, и основание, обращенное к диафрагме. Каждое легкое имеет три поверхности: реберную, диафрагмальную, средостенную и два края — передний и нижний. Реберная поверхность легкого выпуклая, прилежит к внутренней поверхности грудной стенки. Диафрагмальная поверхность вогнутая, она прилежит к диафрагме. Средостенная (медиастинальная) поверхность уплощена, на ней имеется углубление — *ворота легкого*. В ворота легкого входит главный бронх, легочная артерия, а выходят две легочные вены и лимфатические сосуды. Бронхи, сосуды и нервы образуют корень легкого. Передний и нижний края легкого острые. Передний край ограничивает реберную поверхность от средостенной (медиальной), а нижний край — реберную поверхность от диафрагмальной.

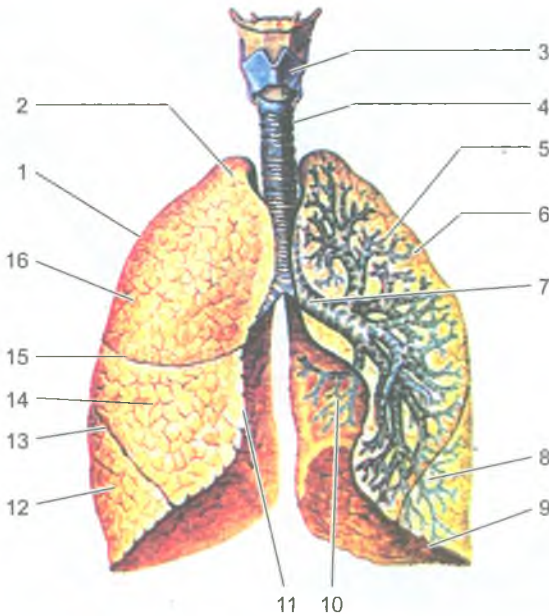


Рис. 85. Правое и левое легкие.

Левое легкое разрезано во фронтальной плоскости. Вид спереди:

1 — правое легкое; 2 — верхушка легкого; 3 — гортань; 4 — трахея; 5 — левое легкое; 6 — верхняя доля; 7 — главный бронх левого легкого; 8 — нижняя доля; 9 — нижний край; 10 — сердечная вырезка; 11 — медиальный край правого легкого; 12 — нижняя доля; 13 — косая щель; 14 — средняя доля; 15 — горизонтальная щель; 16 — верхняя доля правого легкого

Каждое легкое глубокими щелями разделено на доли (рис. 85). Правое легкое имеет три доли: верхнюю, среднюю и нижнюю. Левое легкое две доли — нижнюю и верхнюю. Доли легкого подразделяются на бронхолегочные сегменты — по 10 сегментов в каждом легком. Границы между сегментами на поверхности легкого не определяются. Сегменты состоят из долек, количество которых в одном сегменте около 80. В дольку входит *дольковый бронх*, который подразделяется до концевой (терминальной) бронхиолы. В дальнейшем *концевые бронхиолы* делятся на *дыхательные (респираторные) бронхиолы*, которые переходят в *альвеолярные ходы*, на стенках которых имеются миниатюрные выпячивания (пузырьки) — *альвеолы*. Одна *концевая бронхиола* с ее разветвлениями (дыхательными бронхиолами, альвеолярными ходами и альвеолами) называется *легочным ацинусом*. Ацинус является структурно-функциональной единицей легкого, в его альвеолах происходит газообмен между протекающей по капиллярам кровью и воздухом, поступающим в легкие. Между воздухом альвеол и кровью находится так называемый *аэрогематический (воздушно-кровяной)*

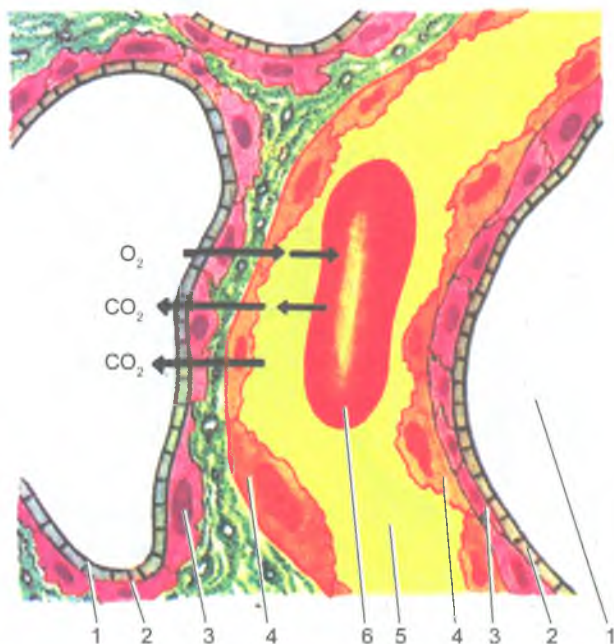


Рис. 86. Аэрогематический барьер в легком:

1 — просвет альвеол; 2 — сурфактант; 3 — альвеолоцит; 4 — эндотелиоцит; 5 — просвет капилляра; 6 — эритроцит в просвете капилляра. Стрелками показан путь кислорода и углекислого газа через аэрогематический барьер (между кровью и воздухом)

барьер, образованный соединенными стенками альвеолы и кровеносного капилляра (рис. 86). Каждая долька состоит из 12–18 ацинусов. В обоих легких человека имеется 600–700 млн альвеол, дыхательная поверхность которых составляет от 40 м<sup>2</sup> при выдохе и до 120 м<sup>2</sup> при вдохе.

### Плевра

*Плевра* (plēura) представляет собой серозную оболочку, состоящую из соединительнотканной основы, выстланной плоскими клетками мезотелия. Плевра покрывает лёгкие со всех сторон. У плевры различают два листка: висцеральный (легочный) и париетальный (пристеночный). *Висцеральная плевра (легочная)* плотно срастается с легочной паренхимой и по корню легкого переходит на стенки грудной полости, образуя вокруг каждого легкого замкнутый плевральный мешок (правый и левый). Плевру, выстилающую стенки грудной полости, называют *париетальной (пристеночной) плеврой*. У париетальной плевры выделяют реберную, прилежащую к ребрам, диафрагмальную плевру и

средостенную (медиастенальную) плевру. Между париетальной и висцеральной плеврой имеется узкая щель — *плевральная полость*, в которой содержится небольшое количество серозной жидкости. Эта жидкость смачивает соприкасающиеся поверхности висцеральной и париетальной плевры, облегчает скольжение легких в плевральных полостях во время акта дыхания.

В местах перехода одной части париетальной плевры в другую имеются *плевральные синусы*, в которые заходят нижние и передние края легких только при максимальном вдохе. Наиболее глубоким является *реберно-диафрагмальный синус*, образованный в месте перехода передней части реберной плевры в диафрагмальную плевру.

*Границы легких и плевральных полостей.* Верхушки легких спереди располагаются на 3–4 см выше первого ребра или на 2 см выше ключицы. Передняя граница легкого идет от его верхушки до грудино-ключичного сустава, а затем переходит в нижнюю границу. Нижняя граница легкого идет почти горизонтально. Она определяется в точке пересечения среднечлвчичной линии с VI ребром, у места пересечения средней подмышечной линии с VIII ребром, у пересечения лопаточной линии с X ребром, в точке пересечения околопозвоночной линии с XI ребром, где нижняя граница переходит в заднюю, уходящую вверх вдоль позвоночника. Нижняя граница левого легкого располагается несколько ниже границы правого легкого (примерно на полребра).

Верхняя и передняя границы плевры совпадают с границами легкого и определяются по тем же линиям, что и легкое, но на одно ребро ниже.

### Возрастные особенности органов дыхания

*Полость носа* у новорожденного низкая и узкая. Носовые раковины относительно толстые, носовые ходы развиты слабо. Нижняя носовая раковина касается дна полости носа, хоаны низкие. К 6 мес. жизни высота полости носа увеличивается и формируется средний носовой ход, к 2 годам — нижний, после 2 лет — верхний. К 10 годам полость носа увеличивается в длину в 1,5 раза, а к 20 годам — в 2 раза, по сравнению с новорожденным. Из околоносовых пазух у новорожденного имеется только слабо развитая верхнечелюстная пазуха. Остальные пазухи формируются после рождения; лобная — на 2-м году жизни, клиновидная — к 3 годам, ячейки решетчатой кости — к 3–6 годам. К 14 годам околоносовые пазухи по строению соответствуют взрослому человеку.

*Гортань* у новорожденного короткая, широкая, воронкообразная, располагается на уровне II–IV позвонков, т.е. выше, чем у взрослого человека. Пластинки щитовидного хряща располагаются под тупым углом друг к другу, выступ гортани отсутствует. У новорожденных и детей грудного возраста надгортанник расположен выше корня языка, поэтому при глотании пищевой

комок (жидкость) обходит надгортанник по сторонам от него, что позволяет ребенку дышать и глотать (пить) одновременно, что имеет важное значение при акте сосания.

Вход в гортань у новорожденного шире, чем у взрослого. Преддверие короткое, поэтому голосовая щель находится высоко. Голосовая щель постепенно увеличивается в первые три года жизни ребенка, а затем в период полового созревания. Мышцы гортани у новорожденного и в детском возрасте развиты слабо. Гортань быстро растет в течение первых четырех лет жизни ребенка. В период полового созревания (после 10–12 лет) вновь начинается активный рост, который продолжается до 25 лет у мужчин и до 22–23 лет у женщин. Вместе с ростом гортани в детском возрасте она постепенно опускается и к 17–20 годам занимает положение, характерное для взрослого человека.

Половые различия гортани в раннем возрасте не наблюдаются. После 6–7 лет гортань у мальчиков постепенно становится крупнее, чем у девочек того же возраста, а к 10–12 годам у мальчиков становится заметным выступ гортани.

*Трахея и главные бронхи* у новорожденного короткие. Длина трахеи составляет 3,2–4,5 см. Перепончатая стенка трахеи относительно широкая, хрящи трахеи тонкие, мягкие. С возрастом хрящи трахеи становятся плотными хрупкими, при сдавлении легко ломаются (после 60–70 лет). После рождения трахея быстро растет в течение первых 6 мес., затем рост ее замедляется и вновь ускоряется в период полового созревания. Трахея у ребенка 10–12 лет вдвое длиннее, чем у новорожденного, а к 20–25 годам длина ее утраивается. Бифуркация трахеи к 7 годам жизни ребенка находится кпереди от IV–V грудных позвонков, а после 7 лет постепенно устанавливается на уровне V грудного позвонка, как у взрослого человека.

Легкие у новорожденного конусовидной формы; верхние доли относительно небольших размеров; средняя доля правого легкого по размерам равна верхней доле, а нижняя сравнительно больше. Бронхиальное дерево особенно быстро растет на первом году жизни и в период полового созревания.

У новорожденного легочные ацинусы имеют небольшое количество мелких легочных альвеол. В течение второго года жизни ребенка и позже ацинус растет за счет появления новых альвеолярных ходов и образования новых легочных альвеол. Формирование легочной паренхимы завершается к 15–25 годам. После 40 лет начинается постепенное старение легочной ткани. Легочные альвеолы становятся крупнее, часть межальвеолярных перегородок исчезает.

Границы легких с возрастом также изменяются. У новорожденного верхушка легкого находится на уровне I ребра, а в возрасте 20–25 лет располагается выше первого ребра (на 2 см выше ключицы). Нижняя граница правого и левого легких у новорожденного на одно ребро выше, чем у взрослого человека. С возрастом эта граница постепенно опускается и в пожилом возрасте (после 60 лет) нижние границы легких располагаются на 1–2 см ниже, чем у людей в возрасте 30–40 лет.

## Средостение

Средостение (mediastinum) — это комплекс органов, расположенных в грудной полости между правым и левым легким. Передней границей средостения служит задняя поверхность грудины, задней границей — грудной отдел позвоночника, нижней — диафрагма, по бокам — медиастинальные плевры. Вверху средостение через верхнюю апертуру грудной клетки сообщается с областью шеи. В средостении расположены сердце и перикард, грудная часть аорты, верхняя полая вена, тимус, трахея и главные бронхи, пищевод, грудной лимфатический проток и лимфатические узлы, блуждающие и диафрагмальные нервы, симпатические стволы, большой и малый внутренностные нервы, а также другие артерии, вены, нервы.

Вопросы для повторения и самоконтроля

1. Назовите стенки полости носа, укажите, где располагаются носовые раковины и носовые ходы, какие функции они выполняют.
2. Перечислите хрящи и мышцы гортани. Какие функции выполняет каждая из этих мышц?
3. Что такое корень легкого, что входит в его состав?
4. Назовите поверхности правого и левого легких и их границы (по линиям).
5. Что такое бронхиальное дерево? Какие структуры его образуют?
6. Расскажите, как устроен легочный ацинус. Какие структуры легкого называют альвеолярным деревом?
7. Какие части выделяют у плевры, какие функции она выполняет?
8. Расскажите о средостении, его границах. Какие органы располагаются в средостении?

## Мочеполовой аппарат

*Мочеполовой аппарат* включает мочевые и половые органы, объединенные общностью развития, тесными анатомическими и функциональными взаимоотношениями (рис. 87 и 88). *Мочевая система* выполняет функцию мочеобразования и мочевыделения, а *половая система* — функции размножения.

### Мочевые органы

В систему мочевых органов (organa urinaria) входят почки, мочеточники, мочевой пузырь и мочеиспускательный канал. В почках происходит образование мочи. Мочеточники служат для выведения мочи из почек в мочевой пузырь (резервуар мочи), откуда по мочеиспускательному каналу моча периодически выводится наружу. *Органы мочевой (мочевыделительной) системы*, вместе

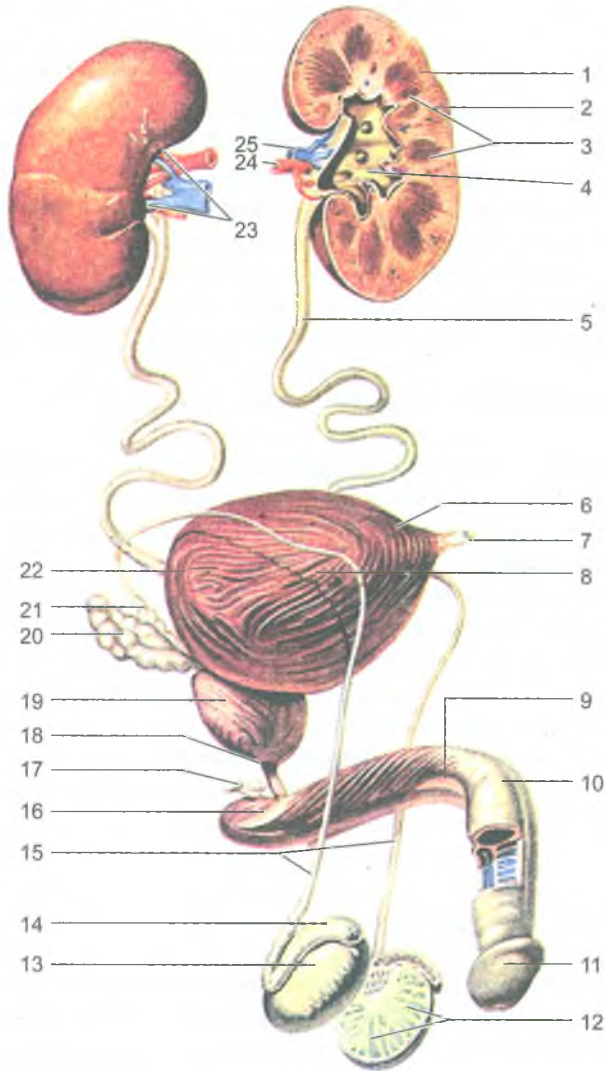
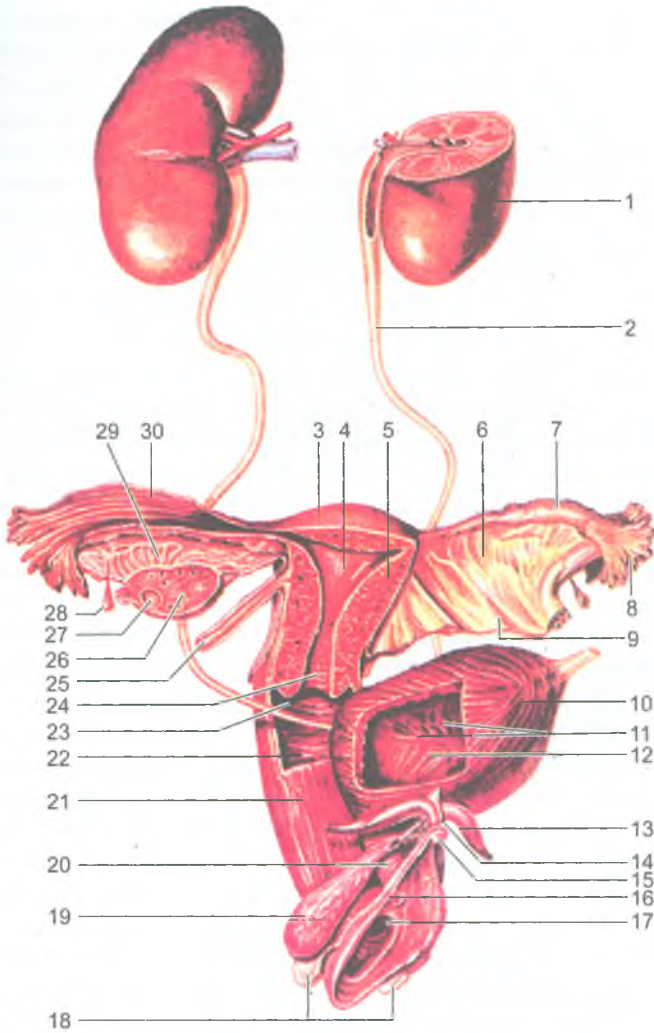


Рис. 87. Мочеполовой аппарат мужчины:

1 — почка; 2 — корковое вещество почки; 3 — почечные пирамиды; 4 — почечная лоханка; 5 — мочеточник; 6 — верхушка мочевого пузыря; 7 — срединная пупочная связка; 8 — тело мочевого пузыря; 9 — тело полового члена; 10 — спинка полового члена; 11 — головка полового члена; 12 — дольки яичка; 13 — яичко; 14 — придаток яичка; 15 — семявыносящие протоки; 16 — корень полового члена; 17 — бульбоуретральная железа; 18 — перепончатая часть мочеиспускательного канала; 19 — предстательная железа; 20 — семенной пузырек; 21 — ампула семявыносящего протока; 22 — дно мочевого пузыря; 23 — почечные ворота; 24 — почечная артерия; 25 — почечная вена



**Рис. 88.** Мочеполовой аппарат женщины:

1 — почка, 2 — мочеточник; 3 — дно матки; 4 — полость матки; 5 — тело матки; 6 — брыжейка маточной трубы; 7 — ампула маточной трубы; 8 — бахромки трубы; 9 — брыжейка матки (широкая связка матки); 10 — мочевой пузырь; 11 — слизистая оболочка мочевого пузыря; 12 — устье мочеточника; 13 — ножка клитора; 14 — тело клитора; 15 — головка клитора; 16 — наружное отверстие мочеиспускательного канала (уретры); 17 — отверстие влагалища; 18 — большая железа преддверия (бартолиниева железа); 19 — луковица преддверия; 20 — женский мочеиспускательный канал (женская уретра); 21 — влагалище; 22 — влагалищные складки; 23 — отверстие матки; 24 — канал шейки матки; 25 — круглая связка матки; 26 — яичник; 27 — фолликул яичника; 28 — везикулярный привесок; 29 — придаток яичника; 30 — трубные складки



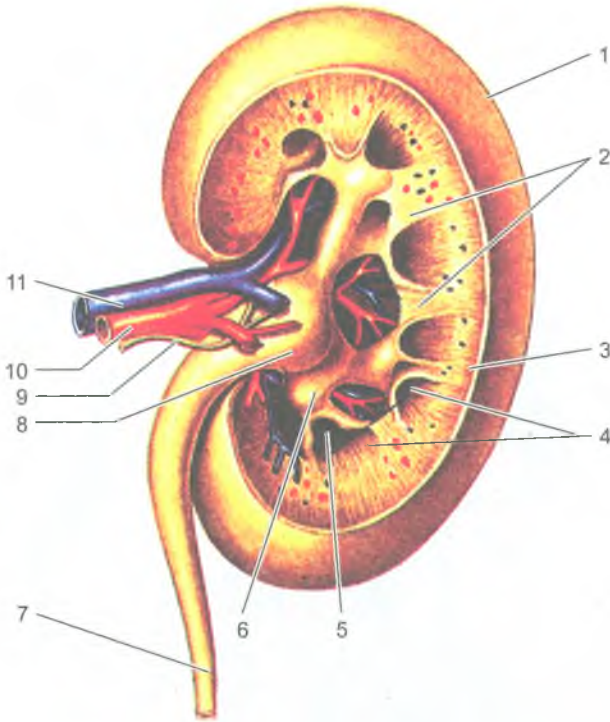
с органами пищеварительной системы, легкими и кожей, выводят из организма различные вещества, образующиеся в процессе обмена веществ. До 75% продуктов обмена веществ удаляется из организма через почки. С мочой выводятся вода, соли и продукты распада белков (мочевина, мочевая кислота и др.). Почки участвуют в поддержании в организме постоянства кислотно-щелочного равновесия (рН), стабильного осмотического давления. Таким образом, почки обеспечивают (вместе с другими органами) постоянство состава организма (гомеостаз).

## Почки

*Почка (ren)* имеет плотную консистенцию и массу около 150 г. Почки располагаются на задней стенке брюшной полости позади брюшины. Правая и левая почки лежат по бокам от позвоночника, на уровне от XI грудного до III поясничного позвонка. Правая почка лежит немного ниже, чем левая. Над каждой почкой сверху располагается железа внутренней секреции — надпочечник, к передней поверхности прилежат внутренние органы брюшной полости. Задняя поверхность почки соприкасается с диафрагмой и мышцами задней брюшной стенки.

Почка имеет бобовидную форму. В ней различают верхний и нижний полюсы, переднюю и заднюю поверхности и два края — выпуклый латеральный и вогнутый медиальный. Медиальный край имеет углубление — почечные ворота, ведущие в почечную пазуху. Через ворота в почку входят почечная артерия, нервы, выходят почечная вена, лимфатические сосуды и мочеточник (рис. 89). В почечной пазухе располагаются большие и малые чашки, почечная лоханка и окружающая их жировая ткань. Малых чашек 8–12, они одним концом охватывают выступ почечного вещества — почечный сосочек, а другим концом продолжают в большую чашку. Больших чашек 2–3, сливаясь, они образуют почечную лоханку, которая, суживаясь, переходит в мочеточник. Стенки почечных чашек и лоханки состоят из слизистой оболочки, слоя гладких мышечных клеток и соединительнотканного слоя. Почка покрыта плотной фиброзной капсулой. Кнаружи от нее находится жировая ткань (жировая капсула). Почечное вещество состоит из двух слоев — коркового, расположенного по периферии, и внутреннего мозгового. В корковом веществе располагаются почечные тельца, а также проксимальная и дистальная части канальцев нефронов (почечных канальцев). Мозговое вещество представлено 7–10 почечными пирамидами. Основание каждой пирамиды направлено к корковому веществу, а суживающаяся часть — почечный сосочек — к малой чашке. Между пирамидами находится соединительная ткань (почечные столбы), содержащая междольевые кровеносные сосуды почки (артерии, вены), нервные волокна и лимфатические сосуды.

Морфологической и функциональной единицей почки является нефрон. *Нефрон* — это капсула клубочка и система канальцев нефрона (рис. 90). В каждой

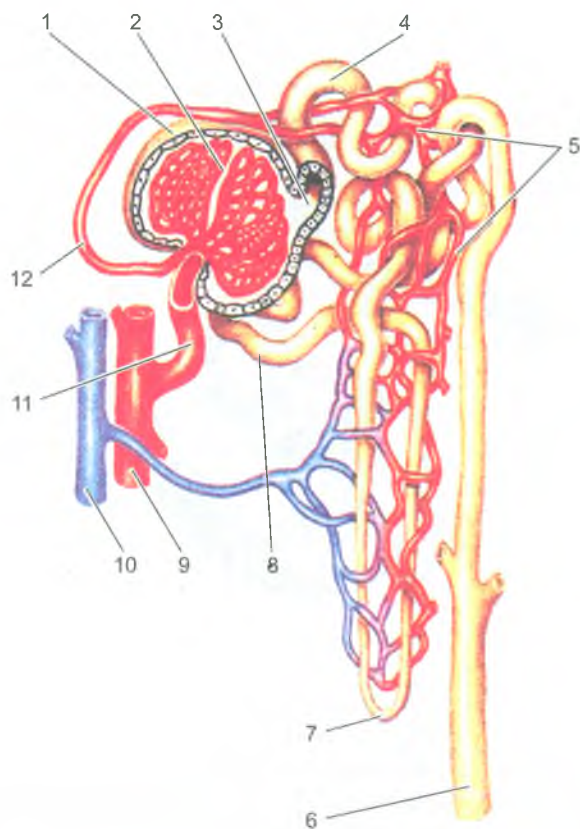


**Рис. 89.** Правая почка. Фронтальный (продольный) разрез. Вид сзади:

1 — капсула почки; 2 — почечные столбы; 3 — корковое вещество; 4 — мозговое вещество (пирамиды); 5 — малые почечные чашки (вскрыты); 6 — большая почечная чашка; 7 — мочеточник; 8 — почечная лоханка; 9 — нерв; 10 — почечная артерия; 11 — почечная вена

почке более 1 млн нефронов. Каждый нефрон имеет следующие переходящие один в другой отделы: капсулу клубочка, проксимальный отдел канальца, петлю нефрона и дистальный отдел канальца. Почечное тельце представляет собой двухстенную *капсулу клубочка* (капсулу Шумлянско-го — Боумана), внутри которой находится *клубочек кровеносных капилляров* (рис. 91). Капсула вместе с сосудистым клубочком образуют *почечное тельце*. Проксимальный и дистальный отделы нефрона имеют форму извитых трубочек, поэтому называются *проксимальным* и *дистальным извитыми канальцами*. *Петля нефрона* (петля Генле) состоит из двух частей: нисходящего и восходящего канальцев.

Клубочки всех нефронов располагаются в корковом веществе почки, а их петли находятся в мозговом веществе. Дистальные части канальцев нефронов открываются в *собираательные почечные трубочки*, начинающиеся в



**Рис. 90.** Нефрон и его кровеносные сосуды:

1 — капсула клубочка (Шумлянского — Боумена); 2 — клубочек почечного тельца; 3 — просвет капсулы клубочка; 4 — проксимальная часть канальца нефрона; 5 — кровеносные капилляры; 6 — собирательная трубочка; 7 — петля нефрона; 8 — дистальная часть канальца нефрона; 9 — артерия; 10 — вена; 11 — приносящая клубочковая артериола; 12 — выносящая клубочковая артериола

корковом веществе. Затем собирательные почечные трубочки проходят в пирамидах мозгового вещества и впадают в короткие *сосочковые протоки*, которые открываются в малые почечные чашки. Сосочковые протоки служат для оттока мочи из нефрона в малые чашки.

Капсула клубочка по своему строению напоминает двустенный бокал. Между внутренней и наружной стенками капсулы нефрона находится просвет (полость капсулы). Между кровью капилляров и просветом капсулы клубочка находятся две сросшиеся стенки — капилляров и внутренней стенкой капсулы (фильтрационный аппарат почки). Через эти стенки из крови в просвет капсулы

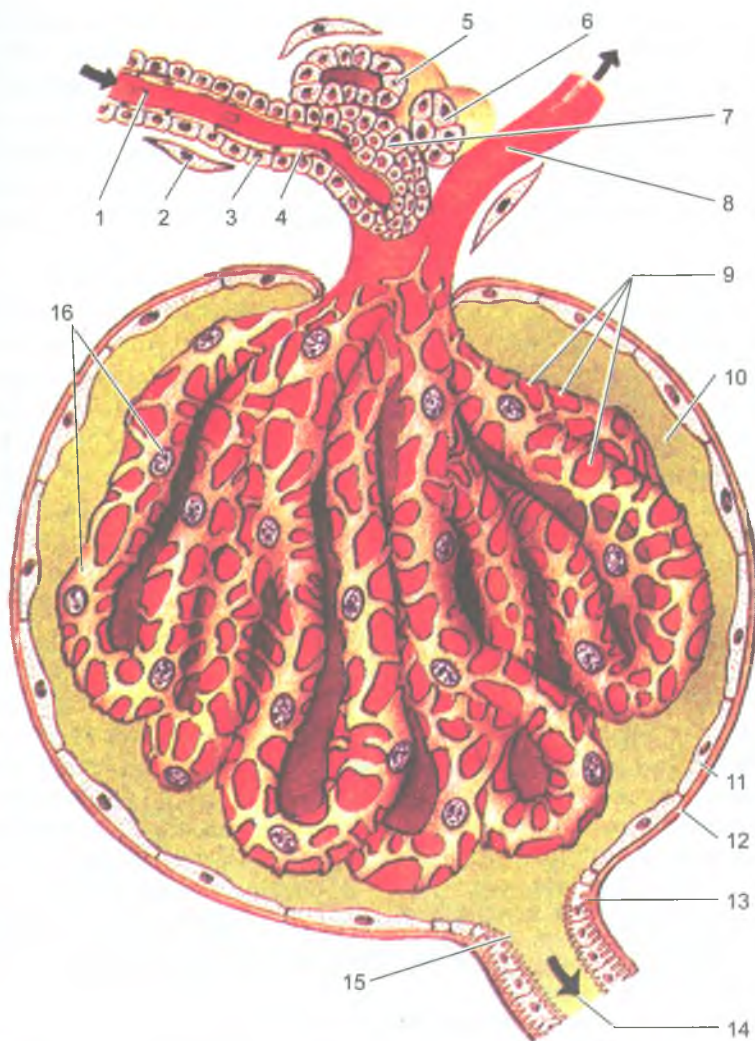


Рис. 91. Строение почечного тельца:

1 — приносящая клубочковая артериола; 2 — адвентициальная клетка; 3 — парагломерулярные клетки; 4 — эндотелиальная клетка; 5 — стенка дистального отдела нефрона; 6 — плотное пятно дистального отдела; 7 — клетки парагломерулярного комплекса (клетки Гурмагтига); 8 — выносящая клубочковая артериола; 9 — клубочковые кровеносные капилляры; 10 — просвет капсулы клубочка; 11 — клетки наружной части капсулы клубочка; 12 — базальная мембрана наружной части капсулы клубочка; 13 — базальная исчерченность; 14 — проксимальная часть канальца нефрона; 15 — щеточная каемка; 16 — подоциты

клубочков нефрона происходит фильтрация жидкости — первичной мочи. В течение суток в просвет капсул обеих почек фильтруется более 100 литров первичной мочи, близкой по составу к плазме крови. Из первичной мочи, во время ее прохождения по канальцам нефронов, всасывается вода и целый ряд содержащихся в этой моче веществ. При этом общее количество уже вторичной (окончательной) мочи уменьшается до 1–1,5 л в сутки, а ее концентрация (содержание в моче мочевины, мочевой кислоты и др.) резко возрастает

Строение и функции нефронов тесно связано с особенностями строения кровеносного русла почки. Почечная артерия, войдя в ворота почки, разветвляется. Ее междольковые артерии проходят в почечных столбах между пирамидами мозгового вещества. На уровне основания пирамид междольковые артерии изгибаются и продолжают в дуговые артерии, располагающиеся на границе между мозговым и корковым веществом почки. От дуговых артерий в корковое вещество отходят многочисленные междольковые артерии. От каждой междольковой артерии ответвляются внутридольковые артерии, а от них приносящие клубочковые артериолы. Эти артериолы в почечном тельце распадаются на клубочковые кровеносные капилляры, окруженные капсулой клубочка. Из этих капилляров берет начало выносящая клубочковая артериола, которая, выйдя из почечного тельца, вновь распадается на перитубулярные капилляры (вторичные), оплетающие канальцы нефрона. Диаметр выносящей артерии меньше приносящей артерии, что создает разницу кровяного давления (больше в капиллярах клубочка), что имеет важное значение для мочеобразования. Из этой вторичной капиллярной сети кровь оттекает в венулы, продолжающиеся в междольковые вены, впадающие затем в дуговые и, далее, в междольковые вены. Последние, сливаясь и укрупняясь, образуют почечную вену. Итак, в почках имеются две системы капилляров. Одна из них — артериальный сосудистый клубочек — располагается между двумя артериолами (так называемая «чудесная сеть»). Другая система капилляров, типичная, располагается на путях между выносящими клубочковыми артериолами и венами.

Моча, выделившаяся через отверстие сосочковых протоков, поступает в малые почечные чашки, расположенные в почечной пазухе. Затем моча из малых чашек попадает в большие почечные чашки, а из них в почечную лоханку. Из почечной лоханки берет начало мочеточник, впадающий в мочевой пузырь. Каждая малая почечная чашка охватывает вдающийся в нее почечный сосочек со всех сторон. При этом в стенках малой почечной чашки имеются гладкомышечные клетки, образующие сжиматель свода, что играет важную роль в процессе выделения мочи и препятствует ее обратному току в сосочковые протоки и в систему нефронов. Стенки почечных чашек и лоханки состоят из слизистой оболочки, покрытой переходным эпителием, мышечной и адвентициальной оболочек.

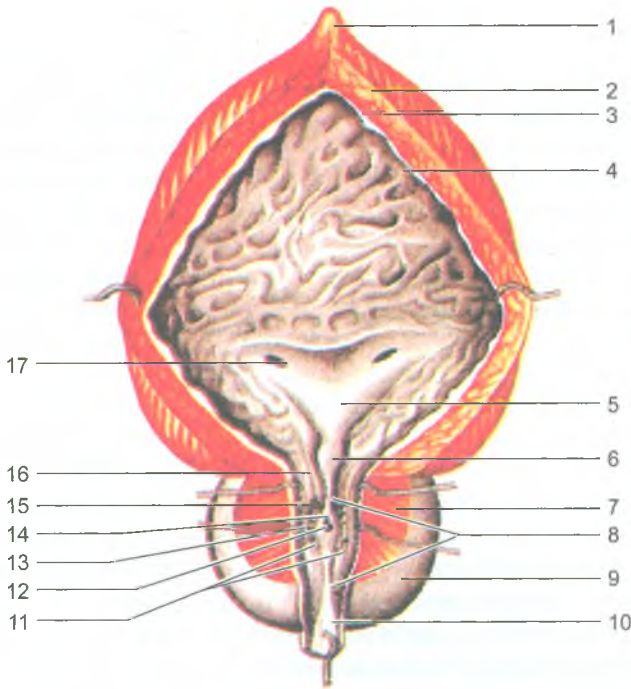


Рис. 92. Мочевой пузырь и предстательная железа (на разрезе):

1 — верхушка мочевого пузыря; 2 — тело мочевого пузыря; 3 — мышечная оболочка мочевого пузыря; 4 — слизистая оболочка; 5 — треугольник мочевого пузыря; 6 — язычок пузыря; 7 — паренхима предстательной железы; 8 — гребень мочеиспускательного канала; 9 — предстательная железа; 10 — перепончатая часть мочеиспускательного канала; 11 — предстательные проточки (устья желез); 12 — предстательная маточка; 13 — устье семявыбрасывающего протока; 14 — семенной холмик; 15 — предстательная часть мочеиспускательного канала; 16 — внутреннее отверстие мочеиспускательного канала; 17 — шейка мочевого пузыря

### Мочеточники

*Мочеточник* (ureter) представляет собой цилиндрическую трубку длиной 25–35 см, располагающуюся на задней брюшной стенке, забрюшинно. У мочеточника различают брюшную и тазовую части, а также внутривентрикулярную часть, косо прободающую стенку мочевого пузыря. Слизистая оболочка мочеточника выстлана переходным эпителием. Затем идет мышечная оболочка мочеточника и адвентициальная оболочка, состоящая из рыхлой волокнистой соединительной ткани. Благодаря сокращению мышечной оболочки, мочеточник совершает перистальтические движения, продвигающие капли мочи в мочевой пузырь.

## Мочевой пузырь

*Мочевой пузырь* (vésica urinária) является резервуаром для мочи, поступающей в него по мочеточникам из почек. Моча периодически выводится из мочевого пузыря через мочеиспускательный канал. У взрослого человека мочевой пузырь располагается в полости малого таза, позади лобкового симфиза. Емкость пузыря достигает 350–500 мл. Сзади у мужчин он граничит с прямой кишкой, семенными пузырьками, конечными отделами семявыносящих протоков, у женщин — с маткой и влагалищем. Задне-верхняя поверхность мочевого пузыря покрыта брюшиной. У мочевого пузыря различают *верхушку, тело и дно* (рис. 92). Нижний отдел мочевого пузыря, суживаясь, переходит в мочеиспускательный канал. Кзади от внутреннего отверстия мочеиспускательного канала находится треугольная площадка со слабо выраженными складками — *мочепузырный треугольник*, в верхних углах которого открываются *отверстия мочеточников* — места их впадения в мочевой пузырь.

Стенки мочевого пузыря образованы слизистой оболочкой, подслизистой основой, мышечной и адвентициальной оболочками. Слизистая оболочка благодаря толстой подслизистой основе образует многочисленные складки, которые при наполнении пузыря расправляются. Мышечная оболочка мочевого пузыря состоит из трех слоев — внутреннего и наружного продольных и среднего кругового (поперечного). Круговой слой в области внутреннего отверстия мочеиспускательного канала образует утолщение — *внутренний сжиматель (сфинктер) мочеиспускательного канала*. Пучки внутреннего мышечного слоя мочевого пузыря окружают устья мочеточников, сокращение которых препятствует обратному току мочи из мочевого пузыря в мочеточники.

## Мочеиспускательный канал

*Мужской мочеиспускательный канал* (urèthra masculina) имеет форму трубки длиной 18–23 см, идущей от мочевого пузыря до наружного отверстия мочеиспускательного канала. Мочеиспускательный канал у мужчин служит для выведения мочи и семенной жидкости. Из мочевого пузыря канал проходит последовательно через предстательную железу, мочеполовую диафрагму и губчатое тело полового члена. В связи с этим в мужском мочеиспускательном канале выделяют три части: предстательную, перепончатую и губчатую. Предстательная часть имеет длину около 2,5 см. Перепончатая часть самая узкая, длина ее около 1,5 см, она окружена наружным сфинктером мочеиспускательного канала, состоящим из поперечно-полосатой мышечной ткани промежности (произвольный сфинктер). Губчатая часть мочеиспускательного канала самая длинная (около 15 см) и имеет два расширения: одно в луковице губчатого тела, а второе в головке полового члена (ладьевидная ямка). По сторонам от

канала и сзади от него располагаются бульбоуретральные железы, протоки которых открываются в губчатую часть мочеиспускательного канала.

Мужской мочеиспускательный канал выстлан изнутри слизистой оболочкой, которая образует продольные складки. На слизистой оболочке губчатой части имеются углубления — лакуны уретры, в которые открываются железы. Снаружи от слизистой оболочки расположен слой гладких мышечных клеток.

Мочеиспускательный канал у женщин представляет собой короткую трубку длиной 3–6 см, которая расположена позади лобкового симфиза. Наружное отверстие мочеиспускательного канала находится впереди и выше входа во влагалище. Пучки этих гладкомышечных клеток образуют наружный сфинктер мочеиспускательного канала.

### Возрастные особенности мочевых органов

*Почка* у новорожденных и у детей грудного возраста округлая, бугристая за счет дольчатого строения, сохраняющегося до 2–3 лет. У новорожденного масса почки составляет 12 г. В детском и подростковом возрастах размеры почки увеличиваются за счет развития коркового вещества, масса которого увеличивается благодаря росту в длину и ширину отделов нефрона. Толщина коркового вещества у взрослого человека, по сравнению с новорожденным, увеличивается примерно в 4 раза. Фиброзная капсула почки хорошо заметна к 5 годам жизни ребенка. Жировая капсула начинает формироваться, постепенно утолщаясь, к периоду первого детства. К 40–50 годам толщина жировой капсулы достигает максимальных величин, а в пожилом и старческом возрасте она истончается.

С возрастом изменяется топография почек. У новорожденного верхний конец почки проецируется на уровне верхнего края XII грудного позвонка, а после 5–7 лет положение почек относительно позвоночника приближается к расположению их у взрослого человека. В возрасте старше 50 лет, особенно у старых и истощенных людей, почки могут располагаться ниже, чем в молодом возрасте. Во все периоды жизни человека правая почка всегда расположена ниже левой.

*Мочеточники* у новорожденного имеют извилистый ход, их длина достигает 5–7 см. К 4 годам длина мочеточника увеличивается до 15 см. Мышечная оболочка у мочеточников в раннем детском возрасте развита слабо.

*Мочевой пузырь* у новорожденных веретенообразный, у детей первых лет жизни — грушевидный, а у подростков имеет форму, характерную для взрослого человека. Емкость мочевого пузыря у новорожденных равна 50–80 мл, к 5 годам он вмещает 180 мл мочи, после 13 лет — 250 мл. У новорожденного ребенка циркулярный мышечный слой в стенках мочевого пузыря выражен слабо, слизистая оболочка развита хорошо, имеются складки.



Верхушка мочевого пузыря у новорожденного достигает половины расстояния между пупком и лобковым симфизом. Поэтому мочевой пузырь у девочек в этом возрасте не соприкасается с влагалищем, а у мальчиков — с прямой кишкой. В дальнейшем происходит опускание дна мочевого пузыря, мочевой пузырь занимает положение соответственно взрослому человеку.

### Механизм образования и выведения мочи

За сутки человек получает до 2,5 л воды: 1500 мл в виде питья и потребления первых блюд; около 650 мл с твердой пищей. Кроме того, около 400 мл воды образуется в процессе распада белков, жиров и углеводов. Из организма вода выводится, главным образом, через почки — до 1,5 л в сутки, через легкие (500 мл), кожу (400 мл) и частично с калом.

Моча образуется в почечных клубочках путем профильтровывания жидкости из клубочковых капилляров в просвет капсулы нефрона. Образовавшаяся первичная моча течет по канальцам нефронов в сторону почечных чашек. Процесс образования мочи протекает в две фазы. Первая фаза — фильтрационная, когда в клубочках почки путем фильтрации образуется первичная моча (более 100 л). Во вторую фазу (реабсорбционную) в канальцах нефронов происходит обратное всасывание воды и других веществ — образуется концентрированная вторичная моча — до 1,5 л.

В начальную часть нефронов, в их капсулу профильтровывается вода и растворенные в ней вещества. Ультрафильтрация происходит в связи с разностью давления в капиллярах клубочков и в капсуле нефрона. Созданию высокого давления в капиллярах почечных клубочков способствует разница в диаметре приносящих сосудов в клубочки (приносящих артериол) и выносящих (выносящих артериол). Приносящие артериолы клубочков имеют в 2 раза больший диаметр, чем выносящие. Через почки в течение 1 мин протекает примерно 1,2 л крови. В течение суток через них проходит 1700–1800 л крови. При этом количество образующейся первичной мочи достигает 120–150 л в сутки. Таким образом, из 10 л протекающей через почки крови отфильтровывается до 1 л первичной мочи. Первичная моча содержит все компоненты плазмы крови, кроме высокомолекулярных белков. В первичной моче содержатся аминокислоты, глюкоза, витамины и соли, а также продукты обмена — мочевины, мочевая кислота и другие вещества.

Во второй, реабсорбционной фазе образования мочи в канальцах нефронов происходит обратное всасывание (реабсорбция) из первичной мочи в кровь аминокислот, глюкозы, витаминов, большей части воды и солей. В итоге, в течение суток из 120–150 л первичной мочи образуется до 1,5 л вторичной (конечной) мочи. Вторичная моча по мочевыводящим путям поступает в мочевой пузырь и далее по мочеиспускательному каналу выводится из организма. Во вторичной моче резко повышена концентрация мочевины, мочевой кислоты, сульфатов, фосфатов и других веществ.

## Вопросы для повторения к самоконтроля

1. Расскажите, какие части (отделы) выделяют у почки.
2. Назовите отделы нефрона, в каких частях почки они расположены. Что собой представляет почечное тельце?
3. Расскажите, что вы знаете о строении почечных чашек, лоханки и мочеоточника.
4. Какие отделы выделяют у мочевого пузыря, какие отверстия имеются у пузыря, где они находятся?
5. Назовите сфинктеры, имеющиеся у мочеиспускательного канала.
6. Расскажите, как органы мочевой системы изменяются с возрастом.
7. Какие фазы выделяются в образовании мочи в нефронах?

## Половая система

*Половая система* представлена мужскими и женскими половыми органами (*orgána genitalia*), основной частью которых являются половые железы: яички у мужчин и яичники у женщин. По расположению половые органы делятся на наружные и внутренние.

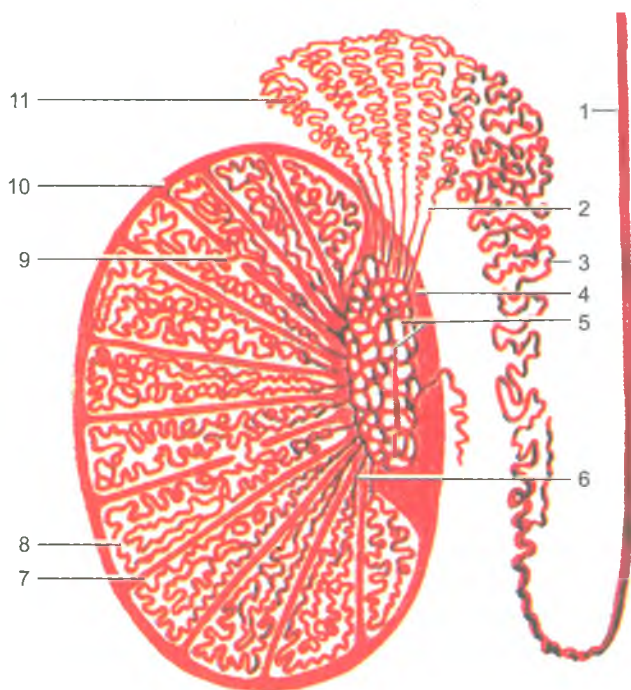
### Мужские половые органы

К *внутренним мужским половым органам* относятся половые железы — яички с придатками, а также семявыносящие протоки, семенные пузырьки, предстательная и бульбоуретральные железы. *Наружными половыми органами у мужчины* являются половой член и мошонка.

#### Яичко

*Яичко* (*tēstis*) является парной половой железой. В яичках образуются сперматозоиды, а также половые гормоны, влияющие на развитие первичных и вторичных половых признаков и на половое поведение. Поэтому яички одновременно являются железами внешней и внутренней секреции. Яички вместе с их придатками располагаются в мошонке, где они отделены друг от друга соединительнотканной перегородкой.

Яичко имеет овоидную форму, плотное, его масса у взрослого мужчины составляет около 25 г, снаружи оно покрыто гладкой, блестящей белочной оболочкой. К заднему краю яичка прилежит придаток яичка. От белочной оболочки внутрь яичка отходят перегородки, которые в области заднего края органа сливаются и образуют утолщение — *средостение яичка*. Перегородки делят яичко на 250–300 долек. В каждой дольке располагается по 1–2 *извитых*



**Рис. 93.** Строение яичка и его придатка:

1 — семявыносящий проток; 2 — выносящие каналы яичка; 3 — проток придатка; 4 — средостение яичка; 5 — сеть яичка; 6 — прямые семенные канальца; 7–9 — сообщения между семенными канальцами различных долек; 10 — белочная оболочка; 11 — долька придатка яичка

*семенных канальца*, в которых происходит образование мужских половых клеток — *сперматозоидов*. Вблизи средостения эти каналы постепенно выпрямляются, переходят в прямые каналы, впадающие в сеть яичка, которая располагается в средостении. Из сети яичка выходит 10–15 выносящих канальцев яичка, которые направляются к головке придатка яичка (рис. 93).

У придатка яичка выделяют *головку, тело и хвост*, от которого берет начало семявыносящий проток. Вошедшие в придаток выносящие каналы яичка переходят в извитые каналы придатка, а затем в длинный (до 6–8 м) проток придатка. Проток придатка яичка, многократно изгибаясь, в области хвоста придатка переходит в семявыносящий проток.

### Семявыносящий проток

*Семявыносящий проток* имеет форму трубки длиной 40–50 см, служит для выведения сперматозоидов. От хвоста придатка яичка проток в составе *семенного канатика* поднимается к поверхностному паховому кольцу, а затем

проходит по паховому каналу. У глубокого пахового кольца проток отделяется от сосудов и нервов семенного канатика и по боковой стенке таза идет в сторону дна мочевого пузыря и к предстательной железе, где соединяется с протоком семенного пузырька. Около мочевого пузыря проток имеет расширение — *ампулу семявыносящего протока*. Стенка семявыносящего протока состоит из трех оболочек: слизистой, мышечной и адвентициальной.

### Семенные пузырьки

*Семенной пузырек* (vesicula seminalis) парный, располагается кзади и сбоку от дна мочевого пузыря. Семенной пузырек имеет длину около 5 см. Книзу он суживается и переходит в узкий экскреторный (выделительный) проток семенного пузырька, который, соединившись с семявыносящим протоком, образует короткий *семявыбрасывающий проток*. Этот проток впадает в начальную (простатическую) часть мужского мочеиспускательного канала рядом с семенным холмиком. Образующиеся в яичке сперматозоиды продвигаются по семявыносящим путям до мочеиспускательного канала. Секрет, вырабатываемый эпителием канальцев придатка яичка, а также семенных пузырьков, расположенных возле мочевого пузыря, разжижает сперму и способствует активации сперматозоидов и их выживаемости.

Яичко вырабатывает сперматозоиды непрерывно на всем протяжении периода половой активности организма. У каждого сперматозоида выделяют головку и тонкий длинный хвост. Сперматозоиды обладают способностью произвольно передвигаться.

### Предстательная железа

*Предстательная железа* (prostata) представляет собой железисто-мышечный орган, охватывающий начальный отдел мочеиспускательного канала. По форме и размерам ее сравнивают с каштаном. У предстательной железы различают три доли: правую, левую и среднюю. Расположена предстательная железа в полости малого таза под мочевым пузырем. У железы выделяют основание, обращенное к мочевому пузырю, и верхушку, примыкающую к мочеполовой диафрагме. Через предстательную железу проходит начальная (предстательная) часть мочеиспускательного канала и оба семявыбрасывающих протока. Состоит предстательная железа из 30–60 альвеолярно-трубчатых простатических железок, которые выбрасывают секрет, стимулирующий подвижность сперматозоидов. Протоки этих железок открываются в предстательную часть мочеиспускательного канала. Сокращение гладких мышечных пучков железы, расположенных вокруг простатических железок, способствует выделению ее секрета.

### Бульбоуретральные железы

Бульбоуретральная железа (glandula bulbourethralis), парная, величиной с горошину, расположена в толще мочеполовой диафрагмы, позади перепончатой

части мочеиспускательного канала. Секрет этих желез поступает в мочеиспускательный канал и входит в состав спермы.

### Половой член

*Половой член* (pēnis) выполняет две функции — он служит для выведения мочи и сперматозоидов. У полового члена различают: головку, тело и заднюю часть — корень. Корень полового члена прикреплен к лобковым костям. *Тело полового члена* оканчивается утолщенной головкой. На вершине головки находится щелевидное наружное отверстие мочеиспускательного канала. У основания головки кожа полового члена образует циркулярную свободную складку — *крайнюю плоть*, скрывающую головку. Половой член состоит из двух пещеристых (кавернозных) тел и одного губчатого (спонгиозного) тела (рис. 94). Парное *пещеристое тело полового члена* имеет цилиндрическую форму и несколько заостренный передний конец. Задняя часть пещеристых тел прикрепляется к нижней ветви лобковой кости своей стороны. Оба пещеристых тела сходятся под лобковым симфизом и далее срастаются, образуя на нижней поверхности желобок, в котором залегает *губчатое тело полового члена*, в нем проходит мочеиспускательный канал. *Губчатое тело* имеет впереди *головку*, а сзади расширенную *луковицу*, находящуюся в толще мышц промежности. Пещеристое и губчатое тела покрыты плотной соединительнотканной *белочной оболочкой*, от которой внутрь каждого тела отходят соединительнотканые перегородки (перекладыны) — *трабекулы*. Между трабекулами располагается система тонкостенных ячеек (лакун, пещер), которые представляют собой сосудистые полости, выстланные эндотелием. Величина полового члена изменяется в зависимости от степени наполнения крови в пещерах.

### Мошонка

Мошонка (scrotum) представляет собой небольших размеров кожно-фасциальный мешок, имеющий две полости, разделенные перегородкой. Внутри каждой полости находится яичко и его придаток. Кожа мошонки тонкая, складчатая, пигментированная, покрыта редкими волосками. Мошонка поддерживает температуру яичек на более низком уровне, чем температура тела. Это является необходимым условием нормального сперматогенеза (образование сперматозоидов). В составе мошонки выделяют оболочки яичек, которые являются производными соответствующих слоев передней брюшной стенки (рис. 95). Оболочки образуются в процессе опускания яичка, так как они при этом увлекают за собой разные слои брюшной стенки. Сама внутренняя серозная оболочка яичка — влагалищная, является производной брюшины. Она состоит из висцерального и париетального листков. Влагалищная оболочка выстилает изнутри стенки мошонки, а также покрывает яичко и его придаток. Между висцеральным и париетальным листками влагалищной оболочки имеется щелевидная серозная полость. Поперечнополосатая мышца, поднимающая яичко,

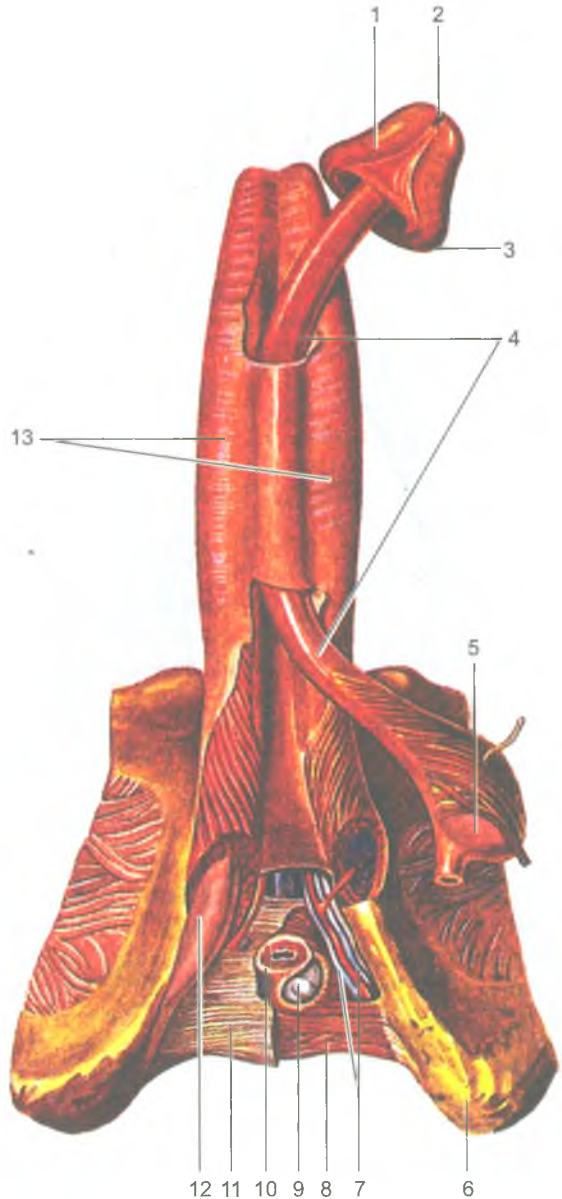
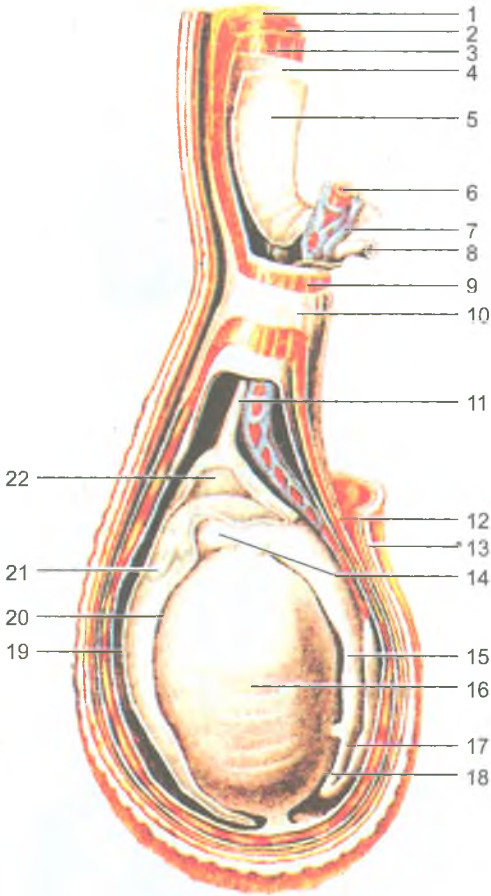


Рис. 94. Строение полового члена:

1 — головка полового члена; 2 — наружное отверстие мочеиспускательного канала; 3 — венец головки; 4 — губчатое тело полового члена; 5 — луковица полового члена; 6 — седалищный бугор; 7 — артерия и вена полового члена; 8 — глубокая поперечная мышца; 9 — бульбоуретральная железа; 10 — сфинктер мочеиспускательного канала; 11 — нижняя фасция мочеполовой диафрагмы; 12 — ножка полового члена; 13 — пещеристые тела полового члена (покрыты фасцией)



**Рис. 95.** Оболочки яичка и семенного канатика:

1 — наружная косая мышца живота; 2 — внутренняя косая мышца живота; 3 — поперечная мышца живота; 4 — поперечная фасция; 5 — брюшина; 6 — яичковая артерия; 7 — гроздевидное (венозное) сплетение; 8 — семявыносящий проток; 9 — мышца, поднимающая яичко; 10 — наружная семенная фасция; 11 — остаток (следы) влагалищного отростка брюшины; 12 — мясистая оболочка; 13 — кожа; 14 — головка придатка яичка; 15 — тело придатка яичка; 16 — яичко; 17 — семявыносящий проток; 18 — хвост придатка яичка; 19 — влагалищная оболочка яичка (париетальная пластинка); 20 — влагалищная оболочка яичка (висцеральная пластинка); 21 — придаток придатка яичка; 22 — серозная полость яичка

ее фасция, а также внутренняя и наружная семенные фасции являются производными поперечной и внутренней косой мышц живота и их фасций. Мясистая оболочка соответствует подкожной клетчатке и представляет собой плотную соединительнотканную пластинку, богатую миоцитами, эластическими волокнами и лишенную жировых клеток.

### Возрастные особенности мужских половых органов

*Яичко* до периода полового созревания (13–15 лет) растет медленно, а затем его развитие резко ускоряется. У новорожденного мальчика длина яичка составляет 10 мм, к 14 годам его длина увеличивается в 2–2,5 раза (до 20–25 мм),

а в 18–20 лет она достигает 38–40 мм. В зрелом возрасте (с 22 лет) размеры и масса яичка увеличиваются мало, а после 60 лет даже несколько уменьшаются. Во все возрастные периоды правое яичко крупнее и тяжелее левого и расположено выше. У новорожденного мальчика извитые и прямые семенные канальцы, а также канальцы сети яичка не имеют просвета, который появляется к периоду полового созревания. В юношеском возрасте диаметр семенных канальцев удваивается. К моменту рождения яички обычно опускаются в мошонку.

*Придаток яичка.* Длина придатка яичка у новорожденного около 20 мм. В период полового созревания рост придатка яичка ускоряется. *Семявыносящий проток* у новорожденного мальчика очень тонкий. Мышца, поднимающая яичко, развита слабо. До 14–15 лет семенной канатик и составляющие его образования растут медленно, а затем их рост ускоряется.

*Семенные пузырьки* у новорожденного развиты слабо, длина пузырька равна 1 мм, полость очень маленькая. До 12–14 лет семенные пузырьки растут медленно, в подростковом возрасте (13–16 лет) их рост ускоряется, размеры и полость заметно возрастают. По мере увеличения возраста изменяется положение семенных пузырьков. У новорожденного они расположены высоко в связи с высоким положением мочевого пузыря, со всех сторон пузырьки покрыты брюшиной. К 2 годам пузырьки опускаются и оказываются лежащими забрюшинно.

*Предстательная железа* у новорожденного и в грудном возрасте шаровидная, так как правая и левая доли еще не выражены. Отмечается высокое ее расположение, на ощупь железа мягкая, железистая паренхима не сформирована. Ускоренный рост железы отмечается после 10 лет. К подростковому возрасту железа приобретает форму, характерную для железы взрослого человека. Железистая паренхима предстательной железы развивается также в подростковом возрасте, формируются предстательные проточки и железа приобретает плотную консистенцию. Масса предстательной железы у новорожденного равна 0,82 г, в период второго детства (8–12 лет) — 1,9 г, в подростковом возрасте (13–16 лет) — 8,8 г.

Длина *полового члена* у новорожденного равна 2,0–2,5 см, крайняя плоть длинная, полностью закрывает головку полового члена. До полового созревания половой член растет медленно, затем рост его ускоряется. Из-за высокого начала мужской мочеиспускательный канал у новорожденного относительно длиннее (5–6 см), чем в другие возрастные периоды. Его быстрый рост наблюдается в период полового созревания. У новорожденного *мошонка* имеет небольшие размеры и интенсивно растет в период полового созревания.

#### Вопросы для повторения и самоконтроля

1. Перечислите (последовательно) пути продвижения мужских половых клеток (сперматозоидов) от места их образования до мочеиспускательного канала.



2. Назовите места расположения предстательной железы и бульбоуретральных желез. Опишите их взаимоотношение с мочеиспускательным каналом.
3. Опишите особенности строения пещеристых и губчатого тел мужского полового члена.

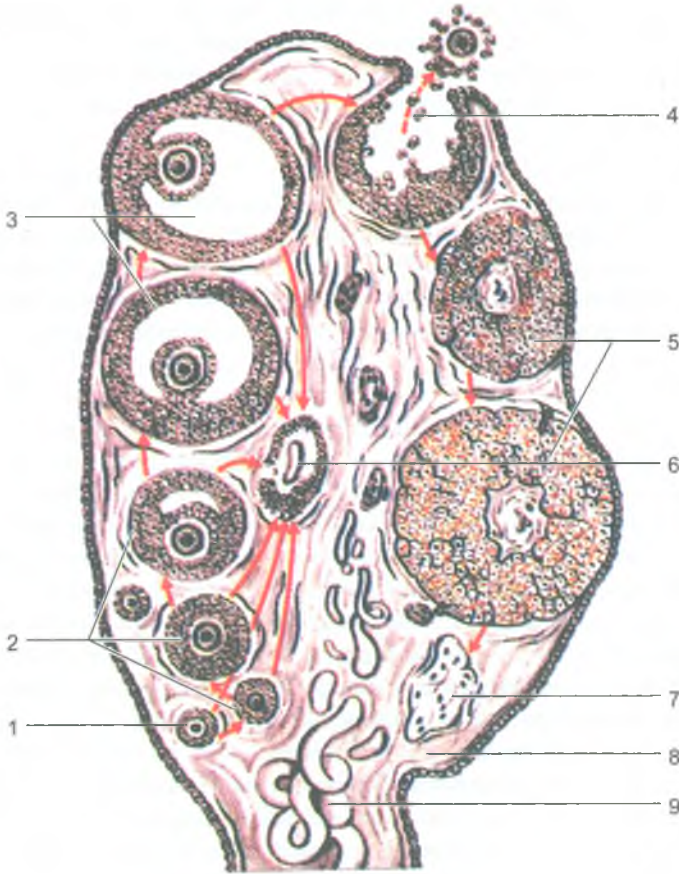
## Женские половые органы

Женские половые органы подразделяют на внутренние и наружные. К внутренним половым органам женщины относятся яичники, маточные трубы, матка и влагалище. Они расположены в полости малого таза. К наружным половым органам принадлежат преддверие влагалища, большие и малые половые губы, клитор, лобок, которые в совокупности составляют женскую половую (срамную) область.

### Яичники

*Яичник* (ovarium) это женская половая железа, которая является парным органом, расположенным в малом тазу под свободным концом маточной трубы. Яичник выполняет две функции: внешнесекреторную и внутрисекреторную. Как у железы внешней секреции в яичнике созревают яйцеклетки. Внутрисекреторная функция состоит в образовании и выделении в кровь женских половых гормонов. У яичника различают верхний трубный конец, обращенный к маточной трубе, и нижний — маточный конец, соединенный с маткой посредством собственной связки яичника. Верхний край яичника прикреплен к его брыжейке (брюшине). Это место является воротами яичника, через которые в него входят сосуды и нервы. Яичник покрыт однослойным кубическим (зародышевым) эпителием, под ним лежит соединительнотканная *белочная оболочка*. Под белочной оболочкой располагается *корковое вещество*, где находятся многочисленные молодые, растущие (первичные) и созревающие (вторичные) фолликулы (рис. 96). В яичнике взрослой женщины присутствуют в определенное время *желтые тела*. Менструальное желтое тело в случае наступления беременности превращается в долгофункционалирующее желтое тело беременности, где вырабатывается гормон прогестерон, способствующий сохранению беременности. При отсутствии беременности менструальное (ложное) желтое тело быстро подвергается обратному развитию.

*Мозговое вещество яичника* образовано соединительной тканью, в которой располагаются внутриорганные сосуды и нервы яичника. Каждый растущий фолликул, располагающийся в корковом веществе, содержит незрелую *яйцеклетку*, которая окружена слоем так называемых *фолликулярных клеток*, вырабатывающих и секретирующих женские половые гормоны — эстрогены. Фолликул, достигший своего максимального развития, заполнен фолликулярной жидкостью. Такой *созревший фолликул* называют *пузырчатым фолликулом* (граафовым



**Рис. 96.** Развитие фолликулов в яичнике.

Овуляция, образование желтого тела (по В. Г. Елисееву и др., 1970):

1 — примордиальный фолликул; 2 — первичный (растущий) фолликул; 3 — вторичный (пузырчатый) фолликул (граафов пузырек); 4 — выход яйцеклетки в брюшную полость (овуляция); 5 — желтое тело; 6 — атретическое тело; 7 — рубец на месте желтого тела; 8 — строма яичника; 9 — кровеносный сосуд. Стрелками показаны последовательные стадии созревания фолликула

пузырьком), он располагается непосредственно под белочной оболочкой яичника, которая в этом месте истончается. При *овуляции* (выходе яйцеклетки из яичника) истонченная белочная оболочка прорывается, фолликул лопается, и яйцеклетка выходит в брюшинную полость, а на месте лопнувшего фолликула образуется желтое тело. Из брюшинной полости яйцеклетка поступает в находящееся рядом брюшинное отверстие маточной трубы. По маточной трубе

яйцеклетка продвигается в сторону полости матки. Если в маточной трубе яйцеклетка встречается со сперматозоидом, то происходит ее оплодотворение. Оплодотворенная яйцеклетка по маточной трубе продвигается в полость матки, где она внедряется (имплантируется) в ее слизистую оболочку.

### *Придатки яичника*

Возле каждого яичника располагаются рудиментарные образования — *придатки яичника*, представляющие собой остатки канальцев первичной (эмбриональной) почки и ее протока. Они находятся между листками брюшины выше и латеральнее яичника. Состоят из нескольких продольных и поперечных коротких канальцев, располагающихся возле тубного конца яичника.

### **Матка**

Матка (*uterus*) — это непарный полый мышечный орган грушевидной формы, в полости которой развивается и вынашивается зародыш (плод). Длина матки у взрослой женщины 6–8 см, масса 45–80 г. Расположена матка в малом тазу между мочевым пузырем спереди и прямой кишкой сзади. В ней различают дно, тело и шейку. Дном матки называется верхняя выпуклая ее часть, *тело* представляет собой наибольшую часть матки, которая, суживаясь вниз, переходит в *шейку матки*. Нижнюю (влагалищную) часть шейки охватывает верхняя часть влагалища, в которое открывается отверстие матки. Тело матки по отношению к ее шейке наклонено кпереди (антефлексия), в результате чего между шейкой и телом матки образуется открытый кпереди тупой угол. Вся матка наклонена вперед (антеверзия). В то же время положение матки в полости малого таза зависит от наполнения соседних органов — мочевого пузыря и прямой кишки. Полость матки на разрезе имеет треугольную форму. В верхнюю часть тела матки открываются маточные трубы, а в шейке матки проходит ее канал, соединяющий полость матки с влагалищем. У нерожавших женщин отверстие канала шейки матки круглое, у рожавших имеет вид поперечной щели. В стенке матки выделяют три слоя: слизистую, мышечную и серозную оболочки. *Слизистая оболочка (эндометрий)* покрыта мерцательным эпителием и имеет многочисленные трубчатые маточные железы, занимающие всю толщину слизистой оболочки. В слизистой оболочке выделяют два слоя: толстый поверхностный, или функциональный слой и глубокий — базальный слой. *Функциональный слой* отторгается во время менструации, связанной с овуляцией и образованием желтого тела в яичнике. *Базальный слой* является источником восстановления (регенерации) функционального слоя после его отторжения. Подслизистая основа у матки отсутствует, поэтому слизистая оболочка сращена с лежащей под нею мышечной оболочкой.

*Мышечная оболочка матки (миометрий)* толстая, состоит из трех слоев: внутреннего и наружного продольных и среднего циркулярного. Гладкомышечные пучки продольных и циркулярного слоев переплетаются между собой.

Во время беременности гладкие мышечные клетки миометрия увеличиваются в размерах (гипертрофируются) в 5–10 раз в длину и в 3–4 раза в толщину. Поэтому к концу беременности масса матки достигает 1 кг. После родов происходит постепенное обратное развитие матки, в результате матка через 6–8 недель возвращается к обычным размерам. *Наружная оболочка матки (периметрий)* образована серозной оболочкой — брюшиной. Брюшина покрывает матку сверху, спереди и сзади. Передний и задний листки брюшины по бокам сближаются и образуют состоящую из двух листков правую и левую *широкую связку матки*. Подойдя к стенкам малого таза, эти листки серозной оболочки продолжают в пристеночную (париетальную) брюшину. Между передним и задним листками широкой связки расположена *круглая связка матки*. Эта связка берет начало на боковой поверхности матки чуть ниже устья маточной трубы, затем проходит через паховый канал и направляется к лобку, где ее волокна вплетаются в подкожную клетчатку.

### Маточная труба

*Маточная (фаллопиева) труба (tuba uterina)* представляет собой парный, цилиндрической формы орган, отходящий от тела матки вправо и влево в верхней части широкой связки матки. Маточные трубы служат для проведения яйцеклетки от яичника (из брюшинной полости) в полость матки. Длина маточной трубы у половозрелой женщины — 8–18 см, просвет трубы равен 2–4 мм. В маточной трубе различают следующие части: *маточную*, которая проходит через стенку матки и открывается отверстием в ее полость, короткий наиболее узкий *перешеек*, лежащий вблизи матки, а также длинную расширенную *ампулу и воронку*, открывающуюся широким отверстием в брюшинную полость возле яичника. Это отверстие ограничено *бахромками трубы*, одна из которых более длинная — это яичниковая бахромка. Бахромки трубы направляют яйцеклетку в сторону воронки маточной трубы. Слизистая оболочка маточной трубы образует многочисленные тонкие складки.

### Влагалище

Влагалище (vagina) представляет собой уплощенную в передне-заднем направлении трубку длиной 8–10 см, которая соединяет полость матки с наружными половыми органами женщины. *Наружное отверстие влагалища* открывается в его *преддверие*. У девственниц вход во влагалище закрыт *девственной пленкой*, которая отделяет преддверие от влагалища. Слизистая оболочка влагалища покрыта неороговевающим плоским многослойным эпителием. Клетки поверхностного слоя эпителия богаты гликогеном, который под влиянием ферментативных процессов распадается с образованием молочной кислоты, что придает влагалищному секрету кислую противомикробную (бактерицидную) реакцию. Кнаружи от слизистой оболочки находятся мышечная оболочка и покрывающая ее снаружи адвентиция. Стенки влагалища сверху

охватывают шейку матки, образуя вокруг нее узкий щелевидный *свод влагалища*, задняя часть которого более глубокая. Спереди влагалище прилежит к дну мочевого пузыря и мочеиспускательному каналу, сзади — к прямой кишке.

## Наружные женские половые органы

*Большие половые губы* (*labia majora pudendi*) представляют собой толстые кожные складки, ограничивающие с боков половую щель. Правая и левая большие половые губы соединяются с помощью *передней и задней спаек*. Впереди и кверху от больших половых губ находится покрытый волосами *лобок*.

*Малые половые губы* (*labia minora pudendi*) образованы тонкими продольными складками кожи, они расположены между большими половыми губами и ограничивают с боков преддверие влагалища. Передние концы малых половых губ направлены в сторону клитора, охватывают его, образуя его *крайнюю плоть*. Задние концы губ соединены *уздечкой*. В пространство между малыми половыми губами (*преддверие влагалища*) открываются протоки больших желез преддверия и наружное отверстие мочеиспускательного канала. *Луковица преддверия* (*bulbus vestibuli*), аналогичная непарному губчатому телу мужского полового члена, располагается по обе стороны от входа во влагалище.

*Большие железы преддверия* (*glandulae vestibulares majora*), аналогичные бульбоуретральным железам у мужчин, размерами с горошину, располагаются в толще основания малых половых губ, позади луковицы преддверия. Секрет этой парной железы увлажняет преддверие влагалища. *Малые железы преддверия* (*glandulae vestibulares minora*) залегают в стенках преддверия влагалища, куда открываются протоки этих желез, по своему строению и функции соответствующих уретральным железам мужчин.

*Клитор* (*clitoris*) образован пещеристыми телами, соответствующими пещеристым телам мужского полового члена. Клитор состоит из тела, головки и ножек, прикрепляющихся к нижним ветвям лобковых костей. Клитор имеет плотную соединительнотканную белочную оболочку и покрыт многослойным плоским неороговевающим эпителием. Его длина составляет 2,5–3,5 см.

## Возрастные особенности женских половых органов

Яичник у новорожденной девочки имеет цилиндрическую форму, а в период второго детства форма *яичника* становится яйцевидной, длина его составляет 1,5–3 см, а ширина — 4–8 мм. В подростковом и юношеском возрасте длина яичника увеличивается до 5 см, а ширина — до 3 см. Масса яичника у новорожденного равна 0,16 г, в юношеском возрасте — 6,03 г. У женщин после 40–50 лет масса яичников увеличивается, а после 60–70 лет происходит постепенная атрофия яичников. Поверхность яичников гладкая у новорожденных и в грудном возрасте. В подростковом возрасте на их поверхности появляются не-

ровности, бугристости, обусловленные набуханием созревающих фолликулов и наличием желтых тел в яичнике.

Матка у новорожденной девочки и в период раннего детства имеет цилиндрическую форму. В период второго детства матка становится округлой, в подростковом возрасте, как и у взрослой женщины — грушевидной. Длина матки у новорожденной достигает 3,5 см, в юношеском возрасте она увеличивается до 5,5 см, а у взрослой женщины длина матки равна 6–8 см. Масса матки у новорожденной девочки равна 3–5 г, в юношеском возрасте — 25–30 г. Максимальную массу (45–80 г) матка имеет в возрасте 30–40 лет. После 50 лет масса матки постепенно уменьшается.

Канал шейки матки у новорожденной девочки широкий, обычно содержит слизистую пробку. Слизистая оболочка матки образует разветвленные складки, которые к 6–7 годам сглаживаются. Маточные железы немногочисленные. По мере увеличения возраста количество желез увеличивается, строение их усложняется. К периоду полового созревания железы становятся разветвленными. Мышечная оболочка матки слабо развита у новорожденной девочки и утолщается в процессе роста матки. У новорожденных девочек матка расположена высоко, выступает над лобковым симфизом и наклонена кпереди. Связки матки слабые, поэтому она легко смещается. По мере увеличения размеров таза и в связи с опусканием расположенных в нем органов матка постепенно опускается вниз и занимает в подростковом возрасте положение, как у зрелой женщины. В пожилом и старческом возрасте в связи с уменьшением жировой ткани в полости малого таза подвижность матки увеличивается.

*Маточные трубы* у новорожденной девочки изогнутые и не соприкасаются с яичниками. Длина трубы составляет примерно 3,5 см, в период полового созревания трубы быстро удлиняются. У пожилых женщин стенки маточной трубы резко истончаются за счет атрофии мышечной оболочки. Складки слизистой оболочки сглаживаются.

*Влагалище* у новорожденной девочки короткое (2,5–3,5 см). Отверстие влагалища узкое. До 10 лет влагалище изменяется мало и быстро растет в подростковом возрасте.

*Лобок* у новорожденной девочки выпуклый, *большие половые губы* рыхлые, как бы отечные. *Малые половые губы* прикрыты большими половыми губами не полностью. *Преддверие влагалища* глубокое, особенно в передней его части, где находится наружное отверстие мочеиспускательного канала. Преддверие влагалища в задней трети ограничено большими половыми губами, а в передних отделах малыми. *Девственная плева* плотная. Железы преддверия у новорожденной девочки развиты слабо.

## Промежность

*Промежность* (perineum) — это комплекс мягких тканей (кожа, мышцы, фасции), закрывающих выход из полости малого таза. Промежность занимает

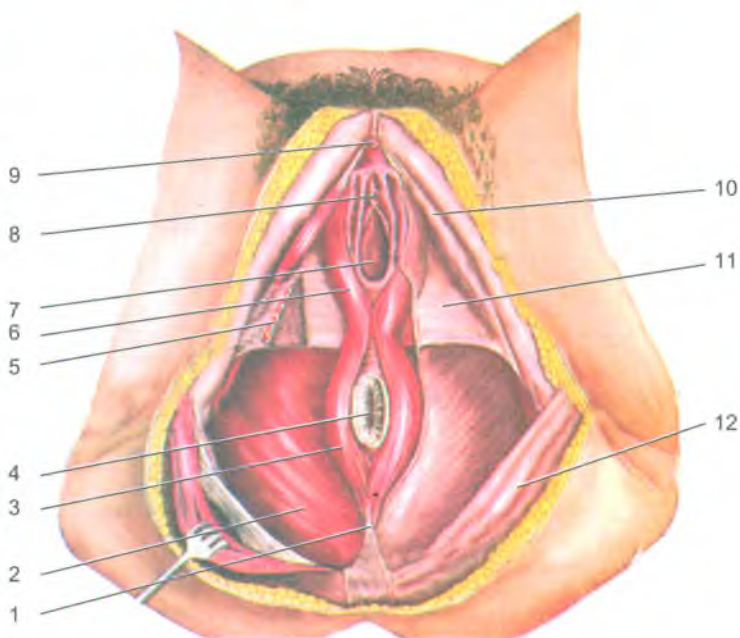


Рис. 97. Мышцы и фасции женской промежности:

1 — заднепроходно-копчиковая связка; 2 — мышца, поднимающая задний проход; 3 — наружный сфинктер заднего прохода; 4 — заднепроходное отверстие; 5 — глубокая поперечная мышца промежности; 6 — луковично-губчатая мышца (мочевлагалищный сфинктер); 7 — влагалище; 8 — наружное отверстие мочеиспускательного канала; 9 — клитор; 10 — седалищно-пещеристая мышца; 11 — поверхностная фасция промежности; 12 — ягодичная фасция

область, ограниченную спереди нижним краем лобкового симфиза, сзади — верхушкой копчика, а по бокам — нижними ветвями лобковых и седалищных костей и седалищными буграми. Поперечная линия, соединяющая седалищные бугры, разделяет выход из полости малого таза на две части, имеющие форму треугольников: передне-верхняя часть получила название *мочеполовой диафрагмы*, а заднепроходная часть — *диафрагмы таза*. Обе диафрагмы прилегают друг к другу своими основаниями (рис. 97).

Через мочеполовую диафрагму у мужчин проходит мочеиспускательный канал, а у женщин — мочеиспускательный канал и влагалище. Через диафрагму таза как у мужчин, так и у женщин проходит конечный отдел прямой кишки. Мышцы мочеполовой диафрагмы подразделяются на *поверхностные*

и глубокие. К поверхностным относятся: *поверхностная поперечная мышца промежности, седалищно-пещеристая и луковично-губчатая мышцы*. *Поверхностная поперечная мышца* участвует в укреплении сухожильного центра промежности. *Луковично-губчатая мышца* у мужчин способствует выбрасыванию из мочеиспускательного канала мочи и спермы, а у женщин сжимает влагалище. *Седалищно-пещеристая мышца* сдавливает вены полового члена у мужчин или клитора у женщин, способствует их эрекции.

К глубоким мышцам мочеполовой диафрагмы относятся *глубокая поперечная мышца промежности* (парная) и *мышца-сфинктер мочеиспускательного канала* (непарная). *Глубокая поперечная мышца* промежности укрепляет мочеполовую диафрагму, а *мышца-сфинктер мочеиспускательного канала* является произвольным сжимателем мочеиспускательного канала.

Мышцы диафрагмы таза делятся на поверхностные и глубокие. *Поверхностный слой мышц диафрагмы таза* представлен непарной мышцей — *наружным сфинктером заднего прохода*, который сжимает отверстие заднего прохода.

К глубоким мышцам диафрагмы таза относятся две мышцы: *мышца, поднимающая задний проход*, и *копчиковая мышца*. *Мышца, поднимающая задний проход* (парная), при своем сокращении укрепляет и поднимает тазовое дно. *Копчиковая мышца* (парная) укрепляет заднюю часть диафрагмы таза.

Мышцы промежности имеют хорошо развитые поверхностную и глубокие фасции.

В области промежности, по бокам от заднепроходного отверстия, т.е. между диафрагмой таза и седалищным бугром с каждой стороны, находится парное углубление, которое называется *седалищно-прямокишечной ямкой*. В этой ямке находятся жировая клетчатка и проходят кровеносные сосуды и нервы.

#### Вопросы для повторения и самоконтроля

1. Назовите функции, которые выполняют яичники; укажите, где яичники расположены.
2. Назовите части маточной трубы и матки. Какую функцию выполняют маточные трубы и матка в организме женщины?
3. Какие связки имеются у матки, где по отношению к матке они располагаются?
4. Укажите, выводные протоки каких желез открываются в преддверие влагалища. Где эти железы располагаются?
5. Назовите границы промежности. На какие две части подразделяют промежность?
6. Назовите поверхностные и глубокие мышцы промежности.



## ОРГАНЫ КРОВЕТВОРЕНИЯ И ИММУННОЙ СИСТЕМЫ

Органы кроветворения и иммунной системы связаны между собой общностью происхождения, строения и функций. *Стволовые клетки костного мозга* являются родоначальником всех видов клеток крови и иммунной (лимфоидной) системы. Из стволовых клеток в костном мозге образуются *клетки-предшественники*, из которых путем деления и дифференцировки образуются форменные элементы крови: *эритроциты, лейкоциты, тромбоциты*. Стволовые клетки в костном мозге и в тимусе преобразуются в рабочие клетки иммунной системы — в *лимфоциты*, которые включаются в иммунный процесс.

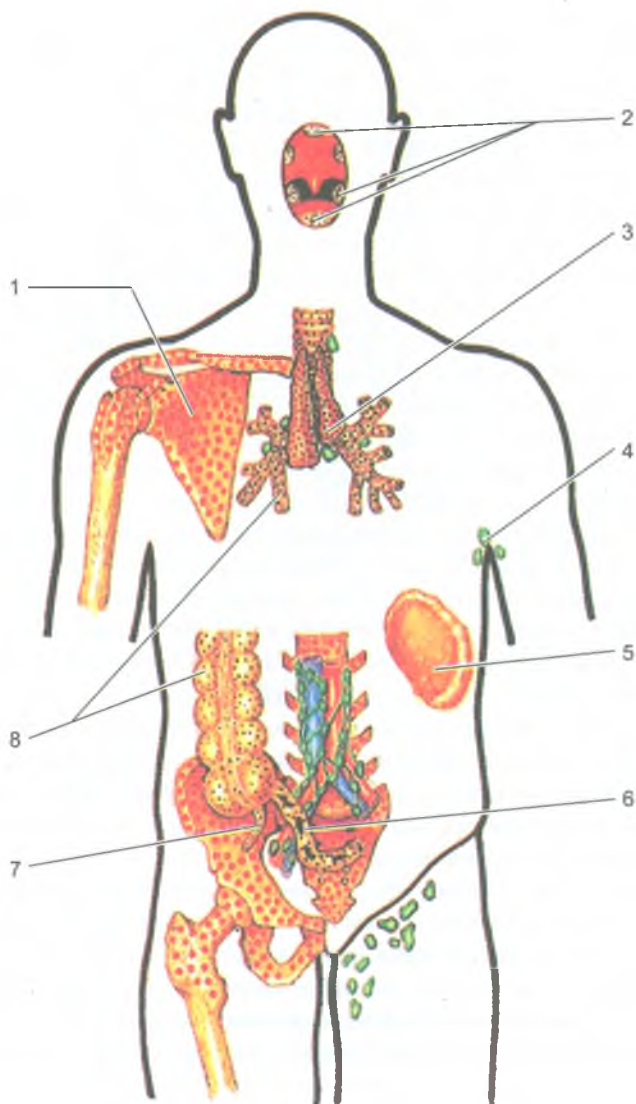
Иммунная система объединяет органы и ткани, обеспечивающие при участии лимфоцитов и других клеток защиту организма от генетически чужеродных клеток и веществ, поступающих извне или образующихся в организме. Лимфоциты распознают и уничтожают все эти чужеродные вещества. При попадании в организм чужеродных веществ — *антигенов*, в нем образуются нейтрализующие их защитные структуры — *антитела* (сложные белки, *иммуноглобулины*).

К органам иммунной системы относятся *костный мозг, тимус, скопления лимфоидной ткани, расположенные в слизистой оболочке трубчатых органов пищеварительной, дыхательной систем и мочеполового аппарата (миндалины, лимфоидные (пейеровы) бляшки тонкой кишки, одиночные лимфоидные узелки)*, а также *селезенка и лимфатические узлы*. Красный костный мозг и тимус являются *центральными органами иммунной системы*. В этих органах из стволовых клеток костного мозга образуются лимфоциты. Остальные являются *периферическими органами иммуногенеза* (рис. 98).

В костном мозге из стволовых клеток путем сложной дифференцировки образуются В-лимфоциты. В тимусе стволовые клетки поступают с кровью, из них в тимусе образуются Т-лимфоциты (тимусзависимые).

Затем Т- и В-лимфоциты из тимуса и костного мозга с током крови поступают в периферические органы иммунной системы. *Т-лимфоциты* обеспечивают осуществление клеточного иммунитета. Они уничтожают чужеродные, а также измененные, погибшие клетки. *В-лимфоциты* выполняют функции гуморального иммунитета (от латинского слова «гумор» — влага, жидкость). Образовавшиеся из В-лимфоцитов плазматические клетки синтезируют и выделяют в кровь *антитела (иммуноглобулины)*, которые вступают в соединение с соответствующими чужеродными веществами — *антигенами* и нейтрализуют их.

Все органы иммунной системы, и центральные, и периферические, построены из лимфоидной ткани. Лимфоидная ткань состоит из ретикулярной стромы (ретикулярных клеток и ретикулярных волокон) и клеток лимфоидного ряда (лимфоцитов, плазматических клеток), которые находятся в петлях ретикулярной стромы.



**Рис. 98.** Расположение центральных и периферических органов иммунной системы у человека:

- 1 — костный мозг; 2 — миндалины лимфоидного глоточного кольца; 3 — тимус;  
 4 — лимфатические узлы (подмышечные); 5 — селезенка; 6 — лимфоидная (пейерова) бляшка; 7 — аппендикс; 8 — лимфоидные узелки

*Центральные органы иммунной системы* расположены в хорошо защищенных от внешних воздействий местах. Костный мозг находится внутри костей, в костномозговых полостях и в ячейках губчатой кости. Тимус расположен в грудной полости, позади грудины. *Периферические органы иммунной системы* располагаются на путях возможного внедрения в организм чужеродных веществ или на путях следования таких веществ, образовавшихся в самом организме. *Миндалины*, образующие глоточное лимфоидное кольцо (Пирогова-Вальдейера), окружают вход в глотку из полости рта и полости носа. В слизистой оболочке органов пищеварения, дыхательных и мочевыводящих путей располагаются скопления лимфоидной ткани — *лимфоидные узелки*, а также многочисленные *лимфоциты* и *плазматические клетки*. В стенках тонкой и толстой кишок с их разными средами микрофлоры (по обе стороны от подвздошно-слепокишечной заслонки) находятся довольно крупные скопления лимфоидной ткани. В стенках тонкой кишки это *лимфоидные (пейеровы) бляшки* и большое количество *одиночных лимфоидных узелков* (рис. 99). По другую сторону от подвздошно-слепокишечной заслонки находится *червеобразный отросток (аппендикс)* с его многочисленными лимфоидными узелками. Лимфоидные узелки, расположенные в стенках желудка, тонкой и толстой кишок, в миндалинах, селезенке и в лимфатических узлах, имеют, как правило, центры размножения. В этих центрах происходит размножение лимфоцитов, о чем свидетельствует присутствие митотически делящихся клеток. *Лимфатические узлы* расположены на путях тока лимфы (тканевой жидкости) от органов и тканей, в том числе и от покровов человеческого тела — кожи и слизистых оболочек. *Селезенка* является единственным органом, который контролирует чистоту крови. В этом органе функции распознавания и утилизации вышедших из строя эритроцитов, лейкоцитов выполняют скопления лимфоцитов вокруг мелких артерий — *периартериальные лимфоидные муфты*, *лимфоидные узелки* и *эллипсоиды* (макрофагально-лимфоидные муфты).

Следует отметить, что к моменту рождения все органы иммунной системы уже практически сформированы и способны выполнять функции иммунной защиты организма. Они достигают своего максимального развития в детском возрасте и у подростков. С возрастом на месте лимфоидной ткани появляется жировая ткань, которая замещает лимфоидную паренхиму. В этих органах по мере увеличения возраста человека разрастается соединительная, жировая ткань.

## Центральные органы иммунной системы

### Костный мозг

*Костный мозг* — это орган кроветворения и центральный орган иммунной системы. Выделяют *красный костный мозг* (*médulla óssium rúbra*), который у взрослого человека располагается в ячейках губчатого вещества плоских и ко-

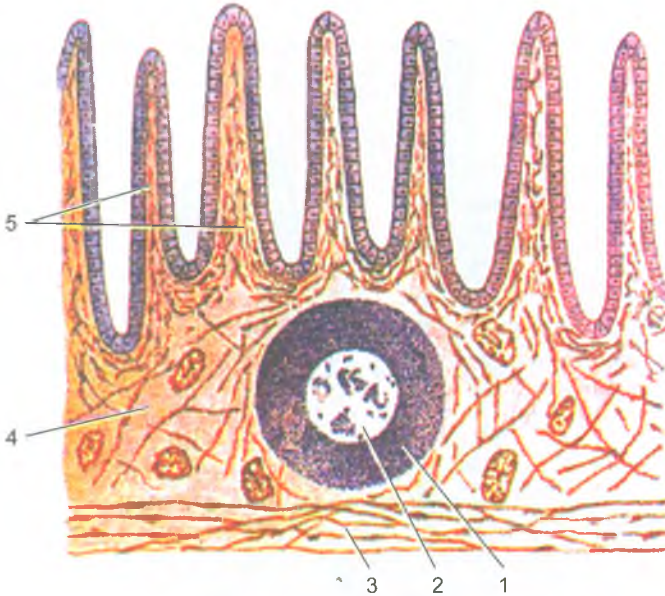


Рис. 99. Лимфоидный узелок в стенке тонкой кишки:

- 1 — мантия лимфоидного узелка; 2 — центр размножения лимфоидного узелка;  
 3 — мышечная пластинка слизистой оболочки; 4 — слизистая оболочка кишки;  
 5 — ворсинки кишки

ротких костей, эпифизах длинных (трубчатых) костей, и *желтый костный мозг* (*médulla ossium fláva*), заполняющий костно-мозговые полости диафизов длинных (трубчатых) костей. Общая масса костного мозга у взрослого человека равна примерно 2,5–3 кг, половину которого составляет красный костный мозг. *Красный костный мозг* состоит из сетей, образованных ретикулярными клетками и волокнами, в петлях которых располагаются различной зрелости клетки крови и иммунной системы (стволовые клетки, проэритробласты, промиелоциты, пролимфоциты, а также зрелые клетки крови и иммунной системы).

*Желтый костный мозг* представлен, в основном, жировой тканью, которая заместила ретикулярную строму. Кровеобразующие элементы в желтом костном мозге отсутствуют. Однако при больших кровопотерях на месте желтого костного мозга может появиться красный костный мозг.

У новорожденного красный костный мозг занимает все костно-мозговые полости. Отдельные жировые клетки в красном костном мозге появляются после рождения (1–6 месяцев). В возрасте 4–5 лет красный костный мозг в диафизах костей постепенно начинает замещаться желтым костным мозгом, а к 20–25 годам желтый костный мозг полностью заполняет костно-мозговые полости диафизов трубчатых костей. В старческом возрасте желтый костный мозг может приобретать слизеподобную консистенцию.

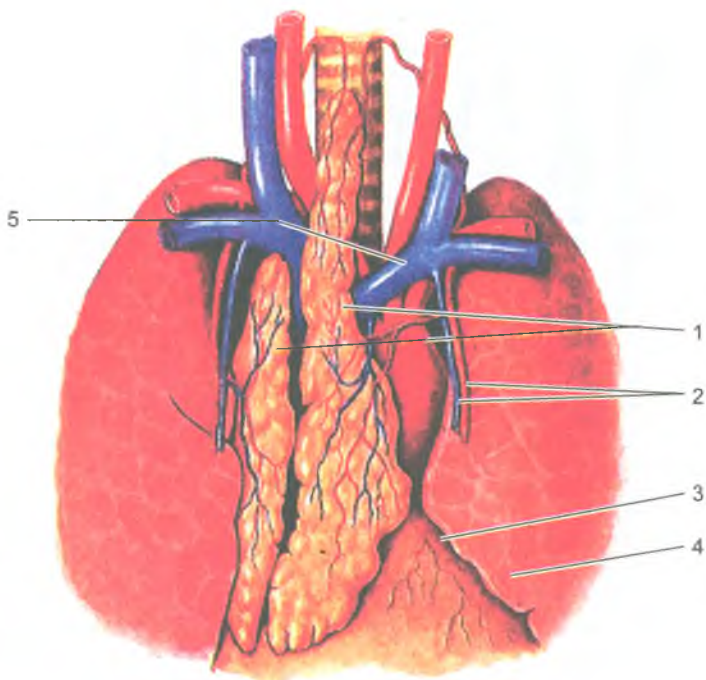


Рис. 100. Тимус, положение в грудной полости:

- 1 — тимус, доли (правая/левая); 2 — внутренние грудные артерии и вена;  
3 — перикард; 4 — левое легкое; 5 — плечеголовная вена (левая).

### Тимус

*Тимус* (thymus) является органом, в котором из стволовых клеток, поступивших из костного мозга с кровью, созревают и дифференцируются Т-лимфоциты, ответственные за реакции клеточного иммунитета. Тимус располагается позади рукоятки и верхней части тела грудины, между правой и левой средостенной плеврой. Состоит тимус из *правой и левой долей*, сросшихся друг с другом в их средней части (рис. 100). Каждая доля имеет конусовидную форму, узкой вершиной они направлены вверх и выступают в область шеи в виде двузубой вилки. Поэтому тимус раньше называли вилочковой железой.

Паренхима тимуса состоит из более темного, расположенного по периферии долек *коркового вещества*, и более светлого *мозгового*, занимающего центральную часть долек. *Строма тимуса* представлена сетью *ретикулярных клеток* и *ретикулярных волокон*, а также эпителиальными клетками звездчатой формы (эпителиоретикулоцитами), соединяющимися между собой с помощью отростков. В петлях этой сети находятся *лимфоциты тимуса* (*timoциты*), а также небольшое количество плазматических клеток, макрофагов, лейкоцитов.

В мозговом веществе тимуса располагаются слоистые *тимические тельца* (*тельца Гассалья*), образованные концентрически лежащими, измененными, сильно уплощенными эпителиальными клетками.

У новорожденных тимус хорошо развит, его масса составляет 13 г, а в 10–15-летнем возрасте — 31 г. Тимус достигает максимальных размеров у детей и подростков. С возрастом лимфоидная ткань тимуса постепенно замещается жировой тканью, но незначительная ее часть остается в старческом возрасте в виде отдельных долек.

## Периферические органы иммунной системы

### Миндалины

Миндалины (*tonsillae*), образующие лимфоидное глоточное кольцо Пирогова–Вальдейера, расположены в области зева, корня языка и носовой части глотки. Миндалины представляют собой плотно расположенную лимфоидную ткань, содержащую хорошо выраженные лимфоидные узелки (рис. 101). *Язычная миндалина* (непарная) залегает в собственной пластинке слизистой оболочки корня языка. *Небная миндалина* (парная) неправильной овоидной формы располагается в углублении между небно-язычной и небно-глоточной дужками. *Глоточная миндалина* (непарная) располагается в области свода и отчасти задней стенки глотки между глоточными отверстиями правой и левой слуховых труб. Трубная миндалина (парная) находится в области трубного валика, ограничивающего сзади глоточное отверстие слуховой трубы.

### Аппендикс

*Аппендикс (червеобразный отросток)* (*appendix vermiformis*) в своих стенках у детей и подростков содержит 450–550 лимфоидных узелков. Лимфоидные узелки располагаются в слизистой оболочке и в подслизистой основе аппендикса на всем его протяжении. После 20–30 лет число узелков заметно уменьшается. У людей старше 60 лет лимфоидные узелки в стенках аппендикса встречаются редко.

### Селезенка

*Селезенка* (*lien*) располагается в брюшной полости, в области левого подреберья, на уровне от IX до XI ребра. Масса селезенки у взрослых мужчин составляет 192 г, у женщин — 153 г. В селезенке выделяют диафрагмальную и висцеральную поверхности. На висцеральной поверхности находятся ворота селезенки, через которые в орган входят селезеночная артерия и нервы, выходит вена.

Селезенка со всех сторон покрыта брюшиной, которая прочно сращена с ее фиброзной капсулой. От капсулы внутрь органа отходят тонкие соединительнотканнные перекладки (трабекулы). Между трабекулами расположена парен-

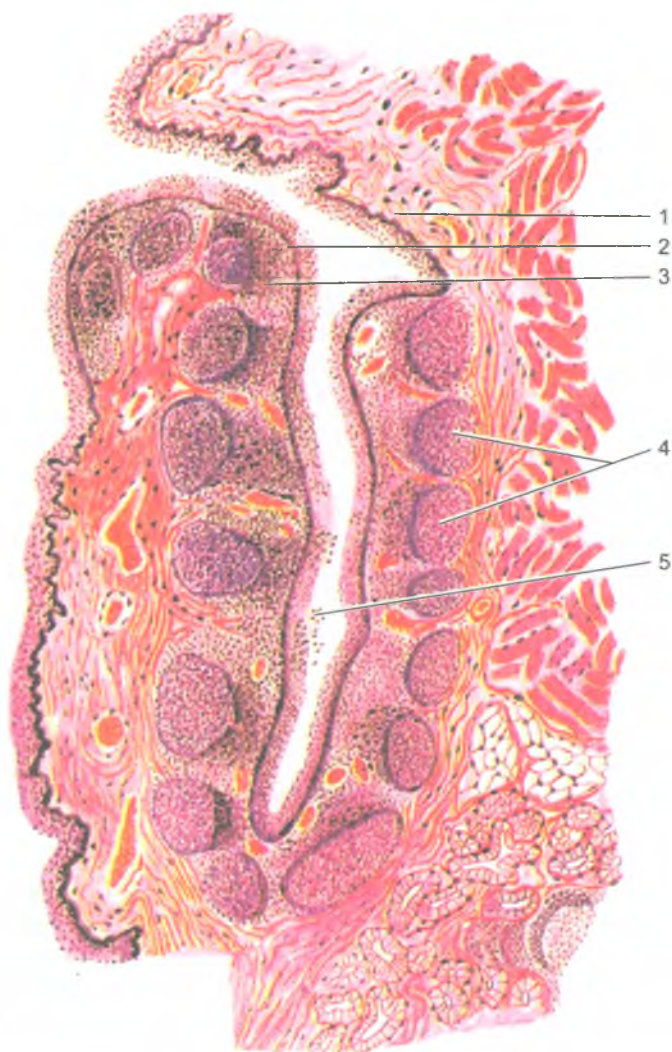
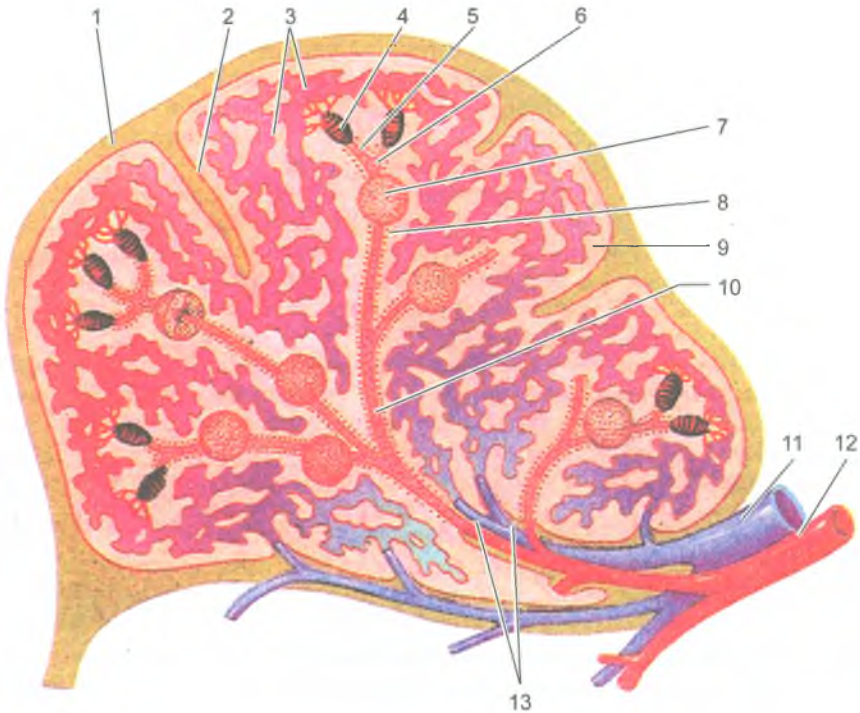


Рис. 101. Строение небной миндалины (по И. В. Алмазову и Л. С. Сутулову, 1978):  
1 — слизистая оболочка; 2 — многослойный плоский эпителий; 3 — лимфоидная  
ткань миндалины; 4 — лимфоидные узелки; 5 — просвет крипты

хима селезенки — ее *пульпа*. Различают *белую* и *красную пульпу*. *Белая пульпа* представляет собой типичную лимфоидную ткань. В лимфоидных узелках с центрами размножения располагаются делящиеся клетки, молодые клетки лимфоидного ряда, макрофаги. Артериальные сосуды, располагающиеся в пульпе селезенки, окружены периартериальными лимфоидными муфтами. Последние



**Рис. 102.** Кровеносные сосуды и лимфоидные образования селезенки:

1 — фиброзная оболочка; 2 — трабекула селезенки; 3 — венозные синусы селезенки; 4 — эллипсоидная макрофагальная муфта; 5 — кисточковые артериолы; 6 — центральная артерия; 7 — лимфоидный узелок; 8 — лимфоидная периартериальная муфта; 9 — красная пульпа; 10 — пульпарная артерия; 11 — селезеночная вена; 12 — селезеночная артерия; 13 — трабекулярные артерии и вена

представляют собой ретикулярную ткань, заполненную лимфоцитами и макрофагами (рис. 102).

*Красная пульпа* занимает примерно 75–78% всей массы селезенки. В петлях ретикулярной ткани красной пульпы находятся лейкоциты, макрофаги, эритроциты и другие клетки.

У новорожденных селезенка может быть овальной, треугольной или округлой формы, с выраженной дольчатостью. Масса селезенки у новорожденных равна 8 г, а к 5 годам — 60 г. В период второго детства (12 лет) селезенка приобретает форму и положение такие же, как и у взрослого человека.

### Лимфатические узлы

*Лимфатические узлы* (*nodi lymphatici*), являющиеся органами иммунной системы, служат биологическими фильтрами на путях тока лимфы (тканевой



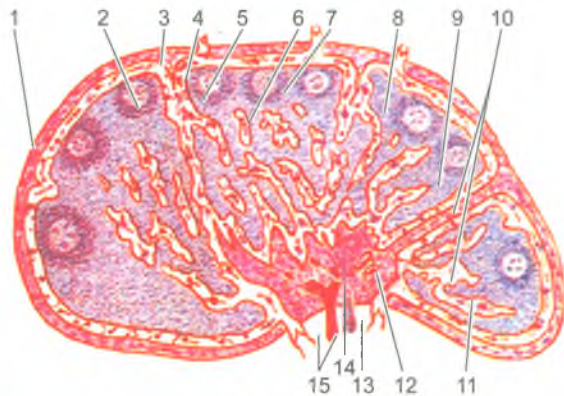


Рис. 103. Строение лимфатического узелка:

1 — капсула; 2 — капсулярная трабекула; 3 — приносящий лимфатический сосуд; 4 — подкапсулярный (краевой) синус; 5 — корковое вещество; 6 — паракортикальная (тимусзависимая) зона (околоскорковое вещество); 7 — лимфоидный узелок; 8 — центр размножения; 9 — вокругузелковый корковый синус; 10 — мякотный тяж; 11 — мозговой синус; 12 — воротный синус; 13 — выносящий лимфатический сосуд; 14 — воротное утолщение (ворота); 15 — кровеносные сосуды

жидкости) от органов и тканей к лимфатическим протокам и стволам, впадающим в крупные вены шеи. Через лимфатические узлы профильтровывается тканевая жидкость (лимфа), содержащая растворенные и взвешенные в ней различные вещества, продукты обмена, в том числе частицы погибших клеток. В лимфатических узлах задерживаются микробные тела и опухолевые клетки (при опухолевых заболеваниях). Лимфоциты распознают чужеродный характер этих частиц и уничтожают их с помощью макрофагов.

Каждый лимфатический узел имеет *соединительнотканную* капсулу, от которой внутрь узла отходят различной длины тонкие *трабекулы* (*перекладины*). В том месте, где из лимфатического узла выходят выносящие лимфатические сосуды, имеется небольшое вдавление — ворота. Через ворота в узел входят артерии, нервы, а выходят вены и лимфатические сосуды.

В паренхиме лимфатических узлов выделяют *корковое* и *мозговое вещество* (рис. 103). Корковое вещество более темное, располагается ближе к капсуле узла, а мозговое вещество более светлое и лежит ближе к воротам в центральной части узла. В корковом веществе располагаются лимфоидные узелки округлой формы диаметром 0,5–1 мм, представляющие собой скопления В-лимфоцитов и др. клеток.

Паренхима мозгового вещества представлена тяжами лимфоидной ткани — *мякотными тяжами*, которые простираются от внутренних отделов коркового вещества до ворот лимфатического узла. Мякотные тяжи соединяются друг с другом, образуя сложные переплетения, они являются зоной скопления В-лимфоцитов (как и лимфоидные узелки). В мякотных тяжах находятся также плазматические клетки, макрофаги.

Через корковое и мозговое вещество лимфатического узла проходят узкие каналы — *лимфатические синусы*, стенки которых образованы уплощенными эндотелиальными клетками. Через тонкие стенки синусов из лимфоидной ткани коркового и мозгового вещества в лимфу и в обратном направлении легко могут проникать лимфоциты, макрофаги и другие активно передвигающиеся клетки.

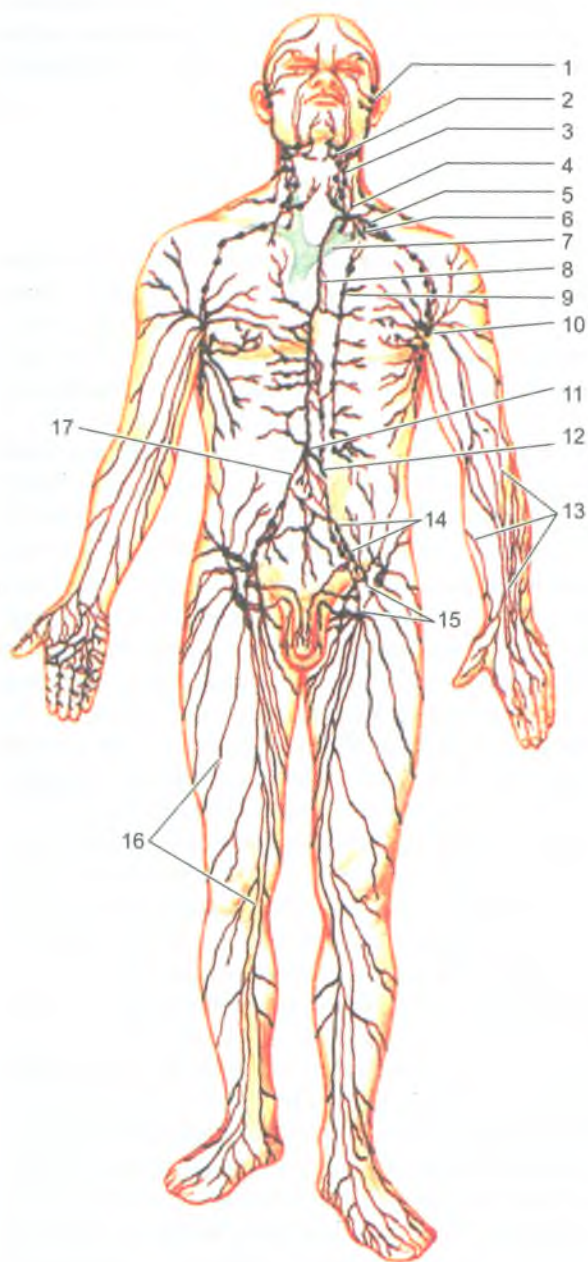
## Лимфатическая система

*Лимфатическая система* (systema lymphaticum) включает *лимфатические капилляры*, разветвленные в органах и тканях, *лимфатические сосуды, стволы и протоки* (рис. 104). На путях следования лимфатических сосудов располагаются *лимфатические узлы*, являющиеся биологическими фильтрами для протекающей через них лимфы (тканевой жидкости, всосавшейся в лимфатические капилляры).

*Лимфатическая система* выводит из органов и тканей растворенные и взвешенные в тканевой жидкости продукты обмена веществ и профильтровывает ее через лимфатические узлы. В лимфатические капилляры вместе с тканевой жидкостью всасываются крупнодисперсные белки, частицы погибших клеток, микробные тела и продукты их жизнедеятельности, которые не могут проникнуть в кровь через стенки кровеносных капилляров. Эти вещества в лимфатических узлах задерживаются, распознаются лимфоцитами и уничтожаются с помощью макрофагов. Всосавшаяся в лимфатические капилляры тканевая жидкость вместе с содержащимися в ней веществами называется лимфой.

*Лимфатические капилляры*, тонкие стенки которых построены из одного слоя эндотелиальных клеток, являются начальным звеном, корнями лимфатической системы. Они имеются во всех органах и тканях тела человека, кроме головного и спинного мозга и их оболочек, глазного яблока, внутреннего уха, эпителия кожи и слизистых оболочек, хрящей, паренхимы селезенки, костного мозга и плаценты. Лимфатические капилляры, соединяясь между собой, дают начало лимфатическим сосудам, которые имеют густо расположенные клапаны, пропускающие лимфу только в одном направлении — от лимфатических капилляров к лимфатическим узлам и от этих узлов к лимфатическим протокам и стволам (рис. 105).

Лимфатические сосуды, идущие от внутренних органов и мышц, называются *глубокими лимфатическими сосудами*. В подкожной клетчатке лежат *поверхностные лимфатические сосуды*, которые формируются из лимфатических капилляров кожи и подлежащих тканей. Лежащие на путях тока лимфы лимфатические узлы прилежат к кровеносным сосудам (чаще к венам). В зависимости от расположения лимфатических узлов и направления тока лимфы от органов выделены *регионарные группы лимфатических узлов* (от лат. *regio* — область).



**Рис. 104.** Лимфатическая система человека:

1 — лимфатические сосуды лица; 2 — поднижечелюстные лимфатические узлы; 3 — латеральные шейные лимфатические узлы; 4 — левый яремный лимфатический ствол; 5 — левый подключичный лимфатический ствол; 6 — подключичная вена; 7 — левая плечеголовная вена; 8 — грудной лимфатический проток; 9 — окологрудинные лимфатические узлы; 10 — подмышечные лимфатические узлы; 11 — цистерна грудного протока; 12 — кишечный лимфатический ствол; 13 — поверхностные лимфатические сосуды верхней конечности; 14 — общие и наружные подвздошные лимфатические узлы; 15 — поверхностные паховые лимфатические узлы; 16 — поверхностные лимфатические сосуды нижней конечности; 17 — правый поясничный лимфатический ствол

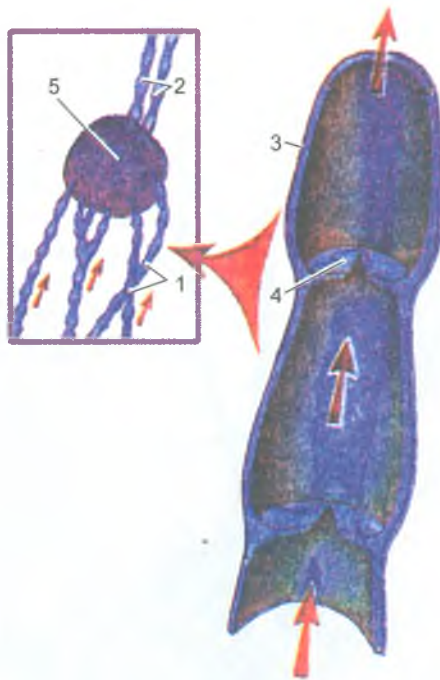
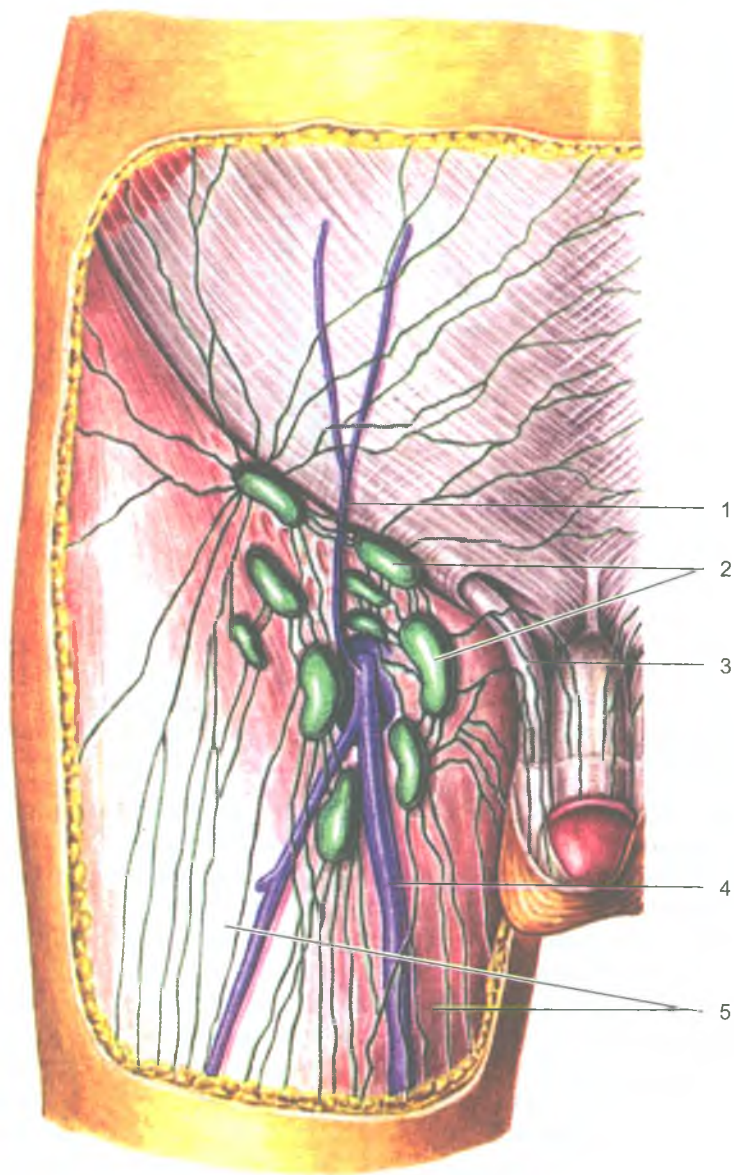


Рис. 105. Схема строения лимфатических сосудов:

- 1 — приносящие лимфатические сосуды; 2 — выносящие лимфатические сосуды;  
3 — стенка лимфатического сосуда; 4 — клапан; 5 — лимфатический узел

Эти группы получают название от области, где они находятся (например, поднижнечелюстные, паховые, поясничные, подмышечные). Группы лимфатических узлов, находящиеся под кожей, называются поверхностными, а глубже расположенные — глубокими.

*Выносящие лимфатические сосуды*, выходящие из лимфатических узлов, направляются к лежащим на путях оттока лимфы следующим группам лимфатических узлов или к лимфатическим сосудам-протокам, стволам. От правой верхней конечности лимфа собирается в *правый подключичный ствол*, от правой половины головы и шеи — в *правый яремный ствол*, от органов правой половины грудной полости и ее стенок — в *правый лимфатический проток*. Эти три крупных лимфатических сосуда впадают в правый венозный угол, образованный слиянием правых подключичной и внутренней яремной вен. От левой верхней конечности и левой половины головы и шеи лимфа оттекает через *левые подключичный и яремный стволы*, которые впадают в левый венозный угол — место слияния левых подключичной и внутренней яремной вен. От нижней половины тела (ниже диафрагмы) и от органов левой половины грудной полости и ее стенок лимфу собирает *грудной лимфатический*



**Рис. 106.** Поверхностные паховые лимфатические узлы:  
1 — поверхностная надчревная вена; 2 — поверхностные паховые лимфатические узлы; 3 — семенной канатик; 4 — большая подкожная вена бедра; 5 — широкая фасция бедра

*проток* — самый крупный сосуд лимфатической системы. Грудной проток также впадает в левый венозный угол.

*Грудной проток* образуется в забрюшинной клетчатке на уровне XII грудного — II поясничного позвонков при слиянии *правого и левого поясничных стволов*. Через аортальное отверстие диафрагмы грудной проток проходит в грудную полость. Общая длина грудного протока равна 30–41 см. Стенки грудного протока содержат хорошо выраженную среднюю (мышечную) оболочку, образованную гладкими мышечными клетками. Их сокращения способствуют продвижению лимфы в сторону левого венозного угла.

*Паховые лимфатические узлы* располагаются в области бедренного треугольника (рис. 106). Они принимают лимфу из поверхностных и глубоких лимфатических сосудов нижней конечности, наружных половых органов, кожи нижней части передней стенки живота, ягодичной области. Выносящие лимфатические сосуды паховых лимфатических узлов направляются к наружным подвздошным лимфатическим узлам, лежащим в полости таза по ходу наружных подвздошных сосудов.

*В полости таза и на его стенках* располагаются *висцеральные (внутренностные) и париетальные (пристеночные)* лимфатические узлы, принимающие лимфу от лежащих рядом органов и стенок таза. От наружных и внутренних подвздошных лимфатических узлов лимфатические сосуды направляются к *общим подвздошным лимфатическим узлам*, расположенным рядом с общими подвздошными артерией и веной. Выносящие лимфатические сосуды правых и левых общих подвздошных лимфатических узлов направляются к *поясничным лимфатическим узлам*, лежащим возле брюшной аорты и нижней полой вены.

*Лимфатические узлы в брюшной полости* также делятся на *пристеночные и внутренностные*. *Пристеночные (поясничные)* лимфатические узлы располагаются преимущественно на задней брюшной стенке и принимают лимфу от нижних конечностей, стенок и органов таза и брюшной полости. Выносящие лимфатические сосуды поясничных лимфатических узлов формируют *поясничные стволы*. *Внутренностные лимфатические узлы* брюшной полости (чревные, верхние брыжеечные, ободочнокишечные) находятся возле органов и непарных висцеральных ветвей брюшной аорты и принимают лимфу от органов брюшной полости. Выносящие лимфатические сосуды от этих узлов идут к поясничным узлам.

*В грудной полости лимфатические узлы* располагаются на ее стенках (*пристеночные*) и вблизи органов (*внутренностные*). *Пристеночные лимфатические узлы* (окологрудинные, межреберные и другие) принимают лимфу от стенок грудной полости, диафрагмы, плевры, перикарда, молочной железы и диафрагмальной поверхности печени. Выносящие сосуды этих узлов направляются либо непосредственно в грудной проток, либо проходят через средостенные лимфатические узлы. *Висцеральные лимфатические узлы* (средостен-

ные, пищеводные, трахеобронхиальные) принимают лимфу от органов грудной полости. Лимфатические сосуды легкого следуют к *bronхолегочным узлам*. Выносящие лимфатические сосуды висцеральных лимфатических узлов направляются в грудной проток и в правый лимфатический проток.

От тканей и органов головы и шеи лимфа оттекает к *затылочным, околоушным, заглоточным, поднижнечелюстным и подбородочным* лимфатическим узлам. Выносящие сосуды этих узлов направляются к лимфатическим узлам шеи, в которые также впадают лимфатические сосуды от органов шеи. На шее различают *поверхностные узлы*, лежащие возле наружной яремной вены, и *глубокие*, расположенные преимущественно возле внутренней яремной вены. Выносящие лимфатические сосуды этих узлов формируют яремный ствол, впадающий в соответствующий венозный угол.

*Лимфа от верхней конечности* оттекает по поверхностным и глубоким лимфатическим сосудам в локтевые и подмышечные лимфатические узлы, расположенные соответственно в локтевой ямке и в подмышечной полости. В подмышечные лимфатические узлы впадают не только поверхностные и глубокие лимфатические сосуды верхней конечности, но и лимфатические сосуды стенок грудной полости и молочной железы. Выносящие сосуды подмышечных лимфатических узлов впадают в венозный угол или непосредственно в подключичную вену.

### Вопросы для повторения и самоконтроля

1. Опишите функции, которые в теле человека выполняет иммунная система.
2. Назовите центральные органы иммунной системы и периферические органы иммунной системы.
3. Расскажите, что вы знаете о двух популяциях лимфоцитов, выполняющих функции иммунной защиты в организме.
4. Расскажите о строении и функциях лимфоидных структур селезенки.
5. Расскажите о строении и функциях лимфатического узла.
6. Назовите функции лимфатической системы в теле человека.
7. Какие органы входят в состав лимфатической системы?
8. Какие лимфатические протоки и стволы вы знаете, куда они впадают?
9. Расскажите, где начинается и куда впадает грудной лимфатический проток?
10. Назовите известные вам группы лимфатических узлов в теле человека. Где эти лимфатические узлы располагаются?

## ЭНДОКРИННЫЕ ЖЕЛЕЗЫ (железы, не имеющие протоков)

Железы внутренней секреции, в отличие от желез внешней секреции, не имеют выводных протоков и выделяют гормоны непосредственно в кровь или лимфу. Гормоны оказывают регулирующее влияние на функции целого организма и отдельных органов, а также участвуют в регуляции обмена веществ.

Эндокринные железы имеют небольшие размеры, обильно кровоснабжаются и располагаются в различных отделах тела человека (рис. 107). Железы имеют различное происхождение, различное строение и в то же время их объединяет общность участия в обменных процессах, в гуморальной регуляции жизненно важных функций. По функциональным особенностям эндокринные железы объединены в единый эндокринный аппарат.

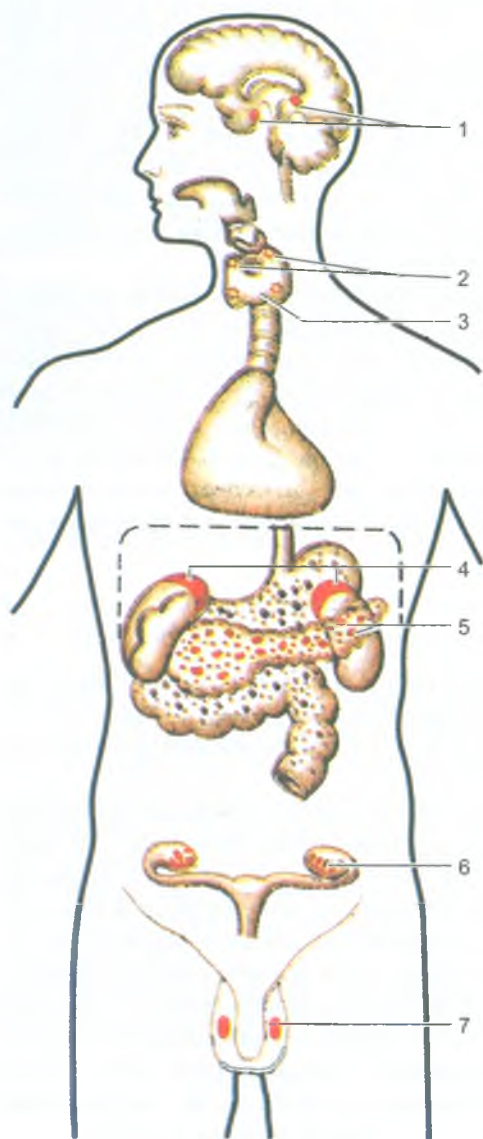
Все железы внутренней секреции подразделяют на зависимые от функции гипофиза и не зависимые от него. К железам, зависящим от гипофиза, относятся щитовидная железа, корковое вещество надпочечников, половые железы, к независимым от функций гипофиза принадлежат околощитовидные железы, панкреатические островки (островки Лангерганса поджелудочной железы), мозговое вещество надпочечников, параганглии. К железам внутренней секреции относят также шишковидное тело (эпифиз) и одиночные гормонообразующие клетки, формирующие так называемую диффузную эндокринную систему.

### Гипофиз

*Гипофиз* (hypóphysis) регулирует деятельность целого ряда других эндокринных желез. Он расположен в гипофизарной ямке турецкого седла клиновидной кости. Масса гипофиза составляет 0,5–0,7 г. Снаружи гипофиз покрыт капсулой.

Гипофиз включает в себя переднюю и заднюю доли, имеющие различное происхождение и строение. Передняя доля (аденогипофиз) составляет 70–80% от всей массы гипофиза. Она включает в себя *дистальную, бугорную и промежуточную части*. Задняя доля (нейрогипофиз) состоит из *нервной доли и воронки*. Нервная часть находится в задней части гипофизарной ямки, а воронка располагается позади бугорной части аденогипофиза и соединяет нервную часть с гипоталамусом промежуточного мозга. Гипофиз при помощи нервных волокон (путей) и кровеносных сосудов функционально связан с гипоталамусом промежуточного мозга, который регулирует деятельность гипофиза (рис. 108). Гормоны передней и задней долей гипофиза оказывают влияние на многие функции организма, в первую очередь через другие эндокринные железы (табл. 9).





**Рис. 107.** Положение эндокринных желез в теле человека:  
1 — гипофиз и эпифиз; 2 — паращитовидные железы; 3 — щитовидная железа; 4 — надпочечник; 5 — панкреатические островки; 6 — яичник; 7 — яичко

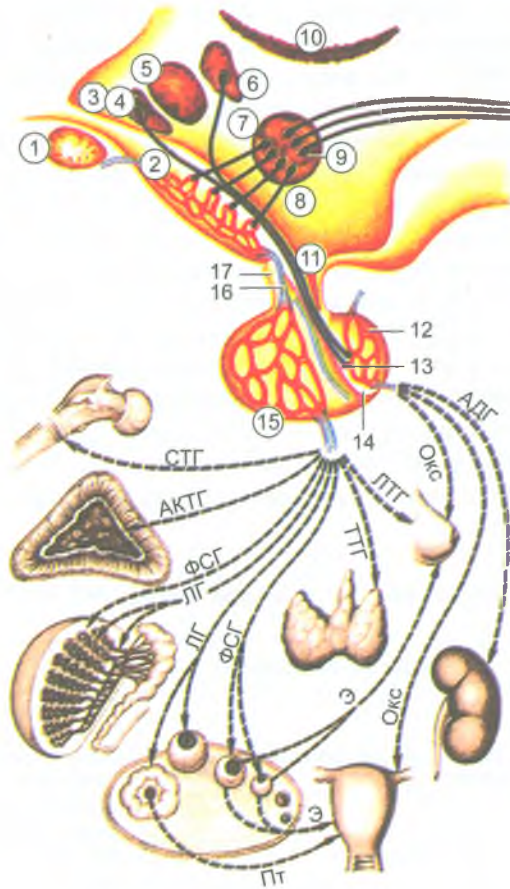


Рис. 108. Гипоталамо-гипофизарная система:

1 — зрительный перекрест; 2 — срединное возвышение с первичной капиллярной сетью; 3 — полость III желудочка; 4-7 — проекция некоторых ядер гипоталамуса на стенку III желудочка (4, 5, 6 — супраоптическое, переднее (преоптическая зона гипоталамуса), паравентрикулярное ядра; 7 — аркуатовентромедиальный комплекс медиобазального комплекса гипоталамуса); 8 — таламус; 9 — адренергические нейроны медиобазального гипоталамуса, дающие начало нисходящим эфферентным нервным путям; 10 — нейросекреторные пептидоадренергические клетки медиобазального гипоталамуса, секретирующие аденогипофизарные гормоны в первичную капиллярную сеть срединного возвышения; 11 — углубление воронки III желудочка и гипофизарная ножка; 12 — задняя доля гипофиза; 13 — накопительные тельца Херринга (окончания аксонов нейросекреторных клеток переднего — супраоптического и паравентрикулярного ядер на капиллярах задней доли гипофиза); 14 — промежуточная доля гипофиза; 15 — передняя доля гипофиза со вторичной капиллярной сетью; 16 — порталная (воротная) вена гипофиза; 17 — туберальная часть аденогипофиза

*Гормоны гипофиза и направление их действия (см. рис. 108)*

АДГ — антидиуретический гормон, ОКС — окситоцин, ПЛА — пролактин, ТТГ — тиротропин, ФСГ — фоллитропин, ЛГ — лютропин, АКТГ — аденокортикотропный гормон, СТГ — соматотропин.

АДГ — стимулирует реабсорбцию воды из первичной мочи в почках (уменьшает диурез) и одновременно повышает артериальное давление крови; ОКС — вызывает сокращение матки и отдачу молока молочным железам; ЛТГ — активирует выработку молока в молочных железах; ТТГ — активирует продукцию и секрецию тиреоидного гормона щитовидной железы; ФСГ — активирует рост фолликулов в яичниках и выработку ими эстрогенов, стимулирует сперматогенез в семенниках; ЛГ — стимулирует овуляцию, образование желтого тела и продукцию в нем прогестерона, стимулирует продукцию тестостерона в семенниках; АКТГ — стимулирует функцию клеток пучковой и сетчатой зоны коры надпочечников; СТГ — стимулирует рост организма в целом и его отдельных органов (в том числе рост скелета); Э — регуляция половых циклов; ПГ — влияет на преобразование эндометрия в лютеиновой фазе менструального цикла.

Таблица 9

## Эндокринные железы и выделяемые ими гормоны

Железы внутренней секреции	Выделяемые гормоны	Действие
Гипофиз передняя доля	Соматотропин	Стимуляция роста костей. Регулирует обменные процессы
	Аденокортикотропный гормон (АКТГ)	Образование и секреция глюкокортикоидов коры надпочечников, мобилизация жира из жировой ткани
	Тиротропин	Регуляция функций щитовидной железы
	Фоллитропин	У женщин: стимуляция овогенеза, роста фолликулов, секреции эстрогенов и овуляции. У мужчин: стимуляция развития половых желез, сперматогенеза, выделения половых гормонов
	Лютропин	У женщин: стимуляция овуляции, образование желтого тела. Развитие и созревание половых клеток, секреция половых гормонов
	Пролактин	Рост молочных желез и секреция молока
	Меланоцитотропин	Синтез меланина, пигментация кожи
	Гормон, стимулирующий интерстициальные эндокриноциты	У мужчин: стимуляция функций половых желез

Гипофиз задняя доля	Окситоцин	Сокращение матки, усиление тонуса гладкой мускулатуры
	Вазопрессин	Всасывание воды в почечных канальцах. Сосудосуживающее действие (повышение кровяного давления)
Щитовидная железа	Тироксин, трийодтиронин, йодосодержащие гликопротеины	Стимуляция роста, умственного и физического развития, синтез белка, метаболизма жиров и углеводов
	Тиреокальцитонин	Регуляция метаболизма кальция и фосфора
Паращитовидные	Паратгормон	Регуляция метаболизма кальция и фосфора
Поджелудочная	Инсулин. Глюкагон	Регуляция обмена углеводов
Надпочечники: Коровое вещество	Гидрокортизон	Регуляция обмена углеводов, белков, жиров
	Альдостерон	Регуляция обмена минерального и водно-солевого равновесия
	Андрогены	См. гормоны половых желез
Мозговое вещество	Адреналин, норадреналин (катехоламины)	Стимуляция обмена веществ; влияние на сосуды, сердце
Яичники	Эстрадиол, эстерон	Развитие половых органов, вторичных половых признаков, половое поведение
	Прогестерон	Подготовка слизистой оболочки матки к имплантации зародыша. Нормальное протекание беременности
Семенники (яички)	Тестостерон	Развитие половых органов, вторичных половых признаков, половое поведение

В передней доле гипофиза вырабатываются соматотропный гормон (соматотропин), принимающий участие в регуляции процессов роста и развития молодого организма; аденокортикотропный гормон (АКТГ), стимулирующий секрецию стероидных гормонов надпочечниками; тиреотропный гормон (тиротропин), влияющий на развитие щитовидной железы и активизирующий продукцию ее гормонов; гонадотропные гормоны (фоллитропин, лютропин и пролактин), влияющие на половое созревание организма, регулирующие и стимулирующие развитие фолликулов в яичнике, овуляцию, рост молочных желез и выработку молока, процесс сперматогенеза у мужчин. Здесь же вырабатываются липотропные факторы гипофиза, которые оказывают влияние на мобилизацию и утилизацию жиров в организме. В промежуточной части передней доли образуется меланостимулирующий гормон, контролирующий образование пигментов — меланинов в организме.

Нейросекреторные клетки гипоталамуса продуцируют вазопрессин и окситоцин, которые транспортируются в заднюю долю гипофиза, а затем поступают в

кровь. Гормон вазопрессин оказывает сосудосуживающее и антидиуретическое действие, поэтому называется антидиуретическим гормоном. Окситоцин оказывает стимулирующее влияние на сократительную способность мускулатуры матки, усиливает выделение молока лактирующей молочной железой, тормозит развитие и функцию желтого тела, влияет на изменение тонуса гладких мышц желудочно-кишечного тракта.

У новорожденного средняя масса гипофиза составляет 0,12 г. К 10 годам масса гипофиза удваивается, к 15 годам утраивается. Максимального своего развития гипофиз достигает к 20 годам, в последующие периоды почти не изменяется. Некоторое уменьшение массы гипофиза наблюдается после 60 лет.

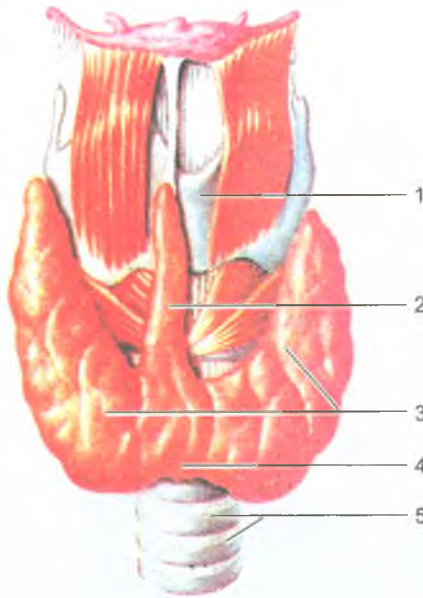
### Щитовидная железа

*Щитовидная железа* (glándula thyroidea) — непарный орган, располагается впереди гортани и верхних хрящей трахеи (рис. 109). Щитовидная железа состоит из двух долей — правой и левой, соединенных узким перешейком, который находится на уровне дуги перстневидного хряща гортани. В 30% случаев от перешейка или от одной из долей отходит кверху и располагается впереди щитовидного хряща пирамидальная доля. Масса железы у взрослого человека составляет 20–30 г. Снаружи щитовидная железа покрыта соединительнотканной капсулой, которая довольно прочно сращена с гортанью и трахеей. Поэтому щитовидная железа обладает подвижностью (вместе с гортанью). От капсулы внутрь железы отходят слабо выраженные перегородки — трабекулы, подразделяющие паренхиму на дольки, которые образованы *фолликулами*. Каждый фолликул оплетает густая сеть кровеносных капилляров. В полости фолликулов содержится густой вязкий коллоид щитовидной железы — продукт секреции тироцитов. *Тироциты* секретируют гормоны, богатые йодом, тироксин и трийодтиронин, которые стимулируют окислительные процессы в клетках организма. Гормоны щитовидной железы оказывают влияние на белковый, углеводный, жировой, водный и минеральный обмен, на рост, развитие и дифференцировку тканей.

На первом году жизни ребенка щитовидная железа весит 1–2,5 г. В детском возрасте железа интенсивно растет, увеличивается в размерах. К периоду полового созревания ее масса достигает 10–14 г. В возрасте от 20–60 лет строение и масса щитовидной железы практически не изменяется. В пожилом возрасте наблюдается некоторое уменьшение массы этой железы, однако функциональные способности сохраняются на достаточном уровне.

### Паращитовидные железы

*Паращитовидные железы* (glándulae parathyroideae), в количестве четырех штук, каждая величиной с горошину, располагаются на задней поверхности



**Рис. 109.** Щитовидная железа. Вид спереди:

- 1 — щитовидный хрящ; 2 — пирамидальная доля; 3 — правая и левая доли;  
4 — перешеек щитовидной железы; 5 — трахея

долей щитовидной железы, по две на каждой доле. Общая масса этих желез у взрослого человека около 0,15 г. Паращитовидные железы покрыты тонкой соединительнотканной капсулой, от которой вглубь органа отходят пучки волокон, делящие ткань железы на группы клеток, напоминающие фолликулы. Клетки желез (паратироциты) вырабатывают паратиреоидный гормон — паратгормон, который участвует в регуляции фосфорно-кальциевого обмена.

У новорожденного общая масса паращитовидных желез составляет 6–9 мг. В течение первого года жизни масса желез возрастает в 3–4 раза, к 5 годам удваивается, а к 10 годам утраивается. В возрасте старше 20 лет общая масса желез составляет 120–140 мг. У женщин во все возрастные периоды масса паращитовидных желез несколько больше, чем у мужчин.

## Надпочечники

*Надпочечник* (*glándula suprarenális*) располагается над верхним полюсом почки (рис. 110). Масса одного надпочечника взрослого человека составляет 12–15 г. У надпочечника различают переднюю, заднюю и нижнюю (почечную) поверхности. Эта железа состоит из мозгового вещества, лежащего внутри, и коркового вещества, расположенного снаружи (рис. 111). Из ворот надпочечника,

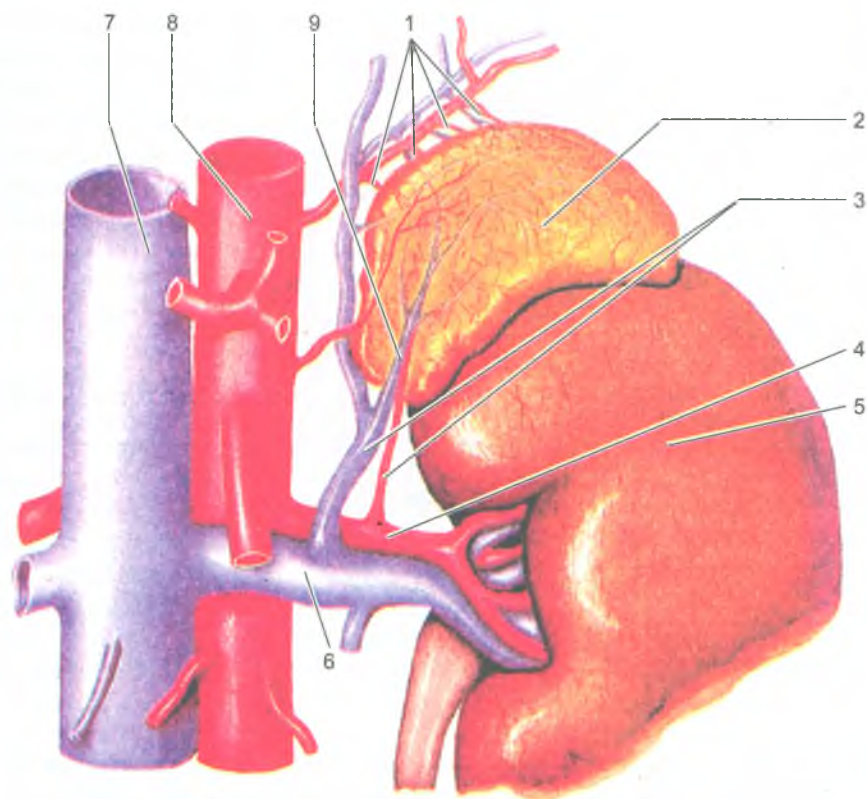


Рис. 110. Левый надпочечник (по Р. Д. Синельникову):

1 — верхние надпочечниковые артерии и вены; 2 — надпочечник; 3 — нижние надпочечниковые артерия и вена; 4 — почечная артерия; 5 — почка; 6 — почечная вена; 7 — нижняя полая вена; 8 — аорта; 9 — центральная вена надпочечника

расположенных на его передней поверхности, выходит центральная вена. Надпочечник покрыт соединительнотканной капсулой, от которой вглубь железы идут тонкие прослойки, разделяющие его корковое вещество на множество эпителиальных тяжей, окутанных сетью кровеносных капилляров. В *корковом веществе* различают три зоны: *клубочковую* (наружную), *пучковую* (среднюю) и *сетчатую* (на границе с мозговым веществом). В клубочковой зоне образуются минералкортикоиды (альдостерон), в пучковой — глюкокортикоиды (гидрокортизон, кортикостерон и кортизон); в сетчатой — половые гормоны (андрогены).

*Мозговое вещество* надпочечников образовано скоплениями крупных клеток, разделенных широкими (синусоидными) капиллярами. Клетки мозгового вещества хорошо окрашиваются солями хрома в коричневый цвет, поэтому их

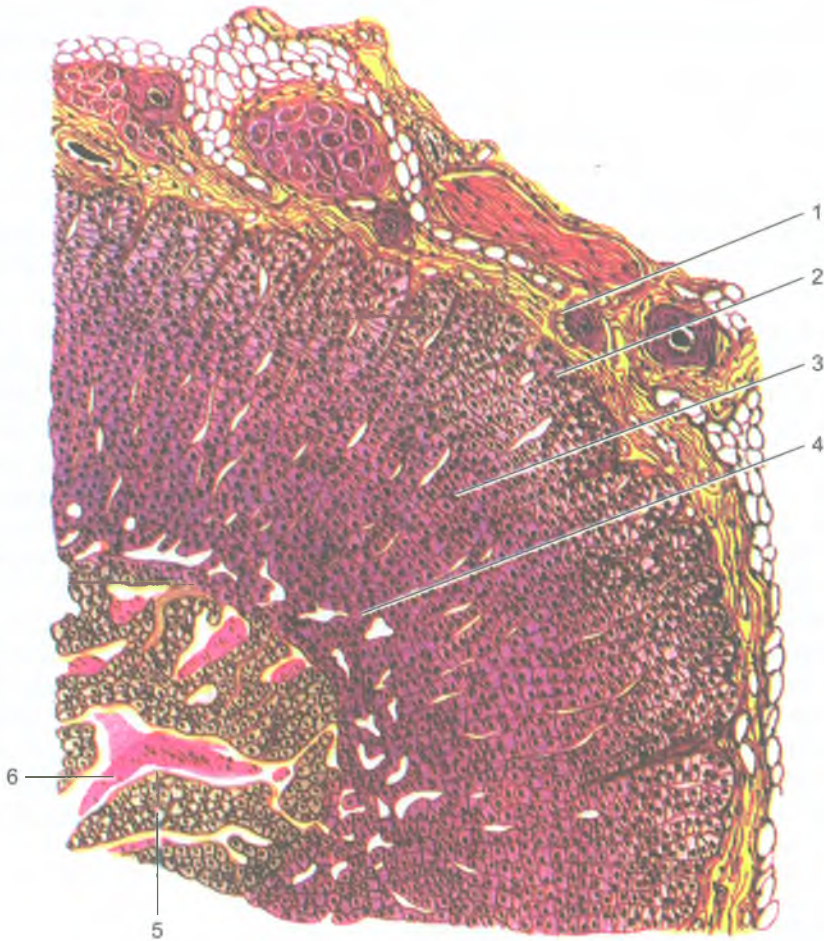


Рис. 111. Микроскопическое строение надпочечника  
(по И. В. Алмазову, Л. С. Сугулову, 1978):

1 — капсула надпочечника; 2 — клубочковая зона; 3 — пучковая зона; 4 — сетчатая зона; 5 — мозговое вещество; 6 — синусоидный капилляр

называют *хромаффинными*. Различают два вида клеток: эпинефроциты, вырабатывающие адреналин, и норэпинефроциты, секретирующие норадреналин.

Гормоны надпочечных желез влияют на обмен белков, жиров, углеводов, водно-солевое равновесие; функции сердечно-сосудистой системы, нервную систему. Такие гормоны, как минералокортикоиды (альдостерон и другие), увеличивают в нефронах почек реабсорбцию (всасывание) из первичной мочи натрия и хлора, уменьшают реабсорбцию калия. В связи с этим в крови возрастает концентрация



натрия, что ведет к задержке воды в тканях. При недостаточной продукции и слабой секреции минералкортикоидов реабсорбция натрия и хлора уменьшается, организм теряет большое количество воды, что может привести к обезвоживанию. Глюкокортикоиды регулируют обмен белков, жиров и углеводов. В частности, повышают в крови содержание сахара за счет образования его из белков и жиров в печени, усиливая мобилизацию жира из жирового депо. Под влиянием глюкокортикоидов процессы расщепления белков преобладают над их синтезом.

В мозговом веществе синтезируются адреналин и норадреналин, которые поддерживают тонус кровеносных сосудов. Кроме этого, норадреналин принимает участие в передаче возбуждения с синаптических нервных окончаний на иннервируемые органы. Адреналин усиливает и учащает сокращение сердца, повышает возбудимость миокарда (сердечной мышцы). Адреналин суживает кровеносные сосуды (артериолы) кожи, находящихся в покое скелетных мышц, внутренних органов. В то же время адреналин повышает работоспособность поперечнополосатой мускулатуры. Под влиянием адреналина моторная функция желудка и кишечника ослабляется. Адреналин вызывает сокращение гладкой мускулатуры желчных и мочевыводящих путей, матки и влагалища, мышцы, расширяющей зрачок. Адреналин расслабляет мышцы бронхов, поэтому этот препарат применяют при бронхоспазмах и для лечения больных бронхиальной астмой.

У новорожденных масса одного надпочечника составляет 8–9 г. Сразу после рождения масса надпочечника уменьшается до 3–4 г (стресс во время родов) за счет истончения коркового вещества. Через 2–3 месяца масса и структура надпочечника постепенно восстанавливается и к 5 годам достигает уровня, который был к моменту рождения. Формирование надпочечников завершается в период полового созревания. К 20 годам масса надпочечников увеличивается примерно в 1,5 раза по сравнению с новорожденным. В дальнейшем масса и размеры надпочечников почти не изменяется.

### Эндокринная часть половых желез

*Половые железы* (яичко и яичник) выполняют две функции: вырабатывают половые гормоны, которые всасываются в кровь, и половые клетки. Под влиянием андрогенов развиваются наружные половые органы, появляются вторичные половые признаки. В *яичке*, в специальных интерстициальных клетках вырабатывается половой гормон — *тестостерон*. Важным является воздействие тестостерона на сперматогенез.

В *яичниках* образуются половые гормоны, влияющие на созревание в фолликуле яйцеклетки. На месте лопнувшего при овуляции фолликула образуется желтое тело, которое также вырабатывает гормон — прогестерон. Фолликулин оказывает влияние на развитие наружных половых органов, вторичных половых признаков, на рост и развитие опорно-двигательного аппарата, обеспечивая развитие тела по женскому типу. Прогестерон оказывает влияние на

слизистую оболочку матки, подготавливая ее к имплантации оплодотворенной яйцеклетки, росту и развитию плода, развитию плаценты, молочных желез, а также задерживает рост новых фолликулов.

### Эндокринная часть поджелудочной железы

*Поджелудочная железа* имеет эндокринную часть, которая представлена группами клеток, образующих панкреатические островки (островки Лангерганса), густо оплетенных кровеносными капиллярами. Панкреатические островки имеются во всех отделах поджелудочной железы, но больше всего их в области хвоста этого органа. Клетки панкреатических островков выделяют инсулин и глюкагон, которые принимают участие в регуляции углеводного обмена. Недостаточность внутрисекреторной функции поджелудочной железы приводит к тяжелому заболеванию — сахарному диабету.

### Шишковидное тело

*Шишковидное тело* (corpus pineale), или эпифиз мозга, относится к эпиталамусу промежуточного мозга и располагается в борозде между верхними холмиками пластинки (крыши) среднего мозга. Эпифиз имеет округлую форму, масса его у взрослого человека составляет примерно 0,2 г. Снаружи шишковидное тело покрыто тонкой соединительнотканной капсулой. Клеточными элементами эпифиза являются *пинеалоциты*, а также глиальные клетки (глиоциты).

Эпифиз является важнейшей железой, которая влияет на функции адено- и нейрогипофиза, щитовидной и паращитовидных желез, надпочечников, половых желез, панкреатических островков. Шишковидное тело оказывает влияние на половое созревание, на сон и бодрствование.

У новорожденного ребенка масса эпифиза около 7 мг. В течение первого года жизни его масса достигает 100 мг, к 10 годам — удваивается и далее практически не изменяется. В пожилом возрасте в эпифизе могут появляться кисты, в нем накапливаются вещества, получившие название мозгового песка.

#### Вопросы для повторения и самоконтроля

1. Перечислите эндокринные железы, укажите, где каждая железа располагается.
2. Какие гормоны вырабатывают передняя и задняя доли гипофиза и на что они влияют?
3. Расскажите о строении щитовидной железы.
4. Какие три зоны выделяют у коры надпочечников, какие гормоны образуются в этих зонах?
5. Из каких клеток построено мозговое вещество надпочечников?

## СЕРДЕЧНО-СОСУДИСТАЯ СИСТЕМА

*Сердечно-сосудистая система* обеспечивает непрерывную циркуляцию крови. Кровь доставляет к тканям и органам питательные вещества и кислород, выводит из них продукты обмена и углекислый газ, а также выполняет гуморальную регуляцию и ряд других жизненно важных функций организма.

*Кровеносная система* включает сердце и кровеносные сосуды: артерии, капилляры и вены, образующие замкнутые системы — круги кровообращения, по которым кровь движется от сердца к органам и обратно. Сосуды, по которым кровь выносятся из сердца и поступает к органам, называются артериями, а сосуды, приносящие кровь к сердцу, — венами (рис. 112).

В зависимости от области ветвления артерии делятся на *пристеночные* (париетальные), кровоснабжающие стенки тела, и *внутренностные* (висцеральные), кровоснабжающие внутренние органы. До вступления артерии в орган она называется внеорганный, войдя в него — *внутриорганный*.

Артерии имеют вид трубок, в стенках которых выделяют три слоя (оболочки): наружный, средний и внутренний. *Наружная оболочка, или адвентиция*, состоит из рыхлой волокнистой соединительной ткани, средняя оболочка (медия) гладкомышечная; внутренняя оболочка (интима) выстлана одним рядом эндотелиальных клеток, лежащих на внутренней эластиновой мембране (рис. 113). Такая же наружная эластиновая мембрана находится между наружной и средней оболочками. Эти мембраны придают стенкам артерий прочность и упругость. Просвет артерий меняется в результате сокращения или расслабления гладкомышечных клеток средней оболочки.

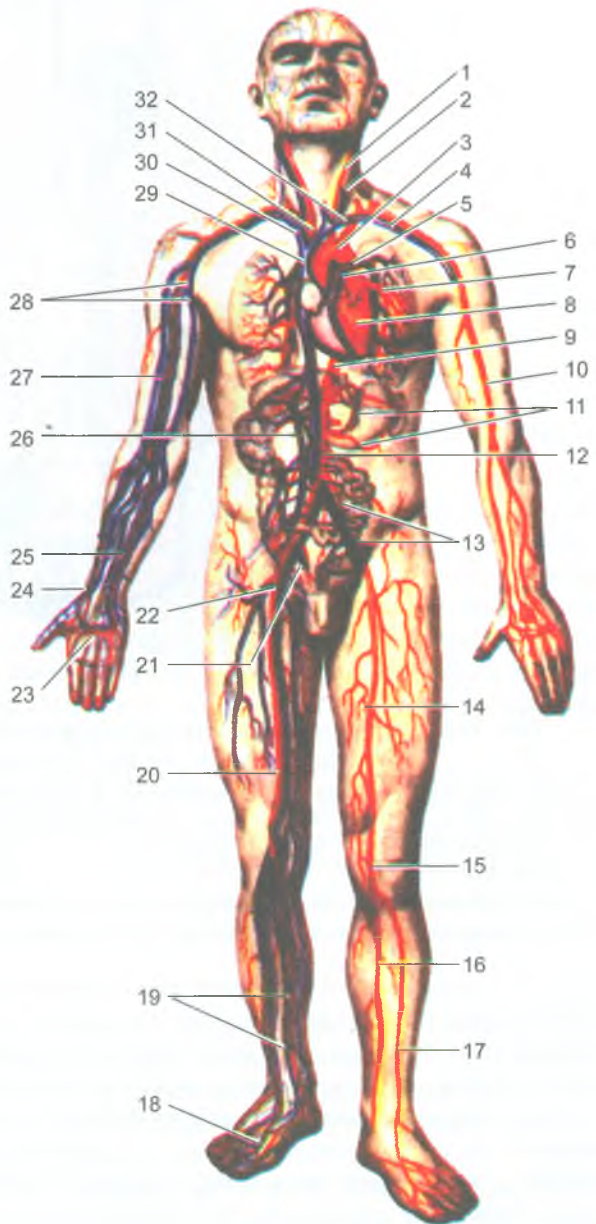
Конечным звеном ветвления артерий является микроциркулярное русло, в состав которого входят артериола, прекапилляры (артериальные капилляры), капилляры, посткапилляры (венозные капилляры), венула, а также артериоло-венулярный анастомоз, которые соединяют артериолу с венулой. Этот анастомоз является сосудом, по которому кровь может проходить из артериальной части сосудистого русла в венозную, минуя капиллярное звено (рис. 114).

*Капилляры* являются мельчайшими кровеносными сосудами, через стенки которых осуществляются все обменные процессы между кровью и тканями. Стенка капилляров (ее толщина около 1 мкм) состоит из одного слоя плоских эндотелиальных клеток, расположенных на базальной мембране.

*Венулы* являются последним звеном микроциркуляторного русла. Сливаясь между собой, венулы образуют мелкие вены, стенки которых тоньше, чем у аналогичных артерий. У вен, так же, как и у артерий, имеется три оболочки: внутренняя, средняя и наружная. Мышечных клеток и эластических волокон в средней оболочке у вен меньше, чем у артерий. Мелкие, средние и некоторые крупные вены имеют венозные клапаны, которые обычно располагаются по-

**Рис. 112.** Кровеносная система человека:

1 — левая общая сонная артерия; 2 — левая внутренняя яремная вена; 3 — дуга аорты; 4 — левые подключичные артерия и вены; 5 — левая легочная артерия; 6 — легочный ствол; 7 — левые легочные вены; 8 — сердце; 9 — нисходящая часть аорты; 10 — плечевая артерия; 11 — артерии желудка; 12 — нижняя полая вена; 13 — общие левые подвздошные артерия и вена; 14 — бедренная артерия; 15 — подколенная артерия; 16 — задняя большеберцовая артерия; 17 — передняя большеберцовая артерия; 18 — артерии и вены тыла стопы; 19 — артерии и вены голени; 20 — бедренная вена; 21 — правые внутренние подвздошные артерия и вена; 22 — правые наружные подвздошные артерия и вена; 23 — поверхностная ладонная дуга (артериальная); 24 — лучевые артерия и вены; 25 — локтевые артерия и вены; 26 — воротная вена; 27 — плечевые артерия и вена; 28 — подмышечные артерия и вена; 29 — верхняя полая вена; 30 — правая плечеголовная вена; 31 — плечеголовный ствол; 32 — левая плечеголовная вена



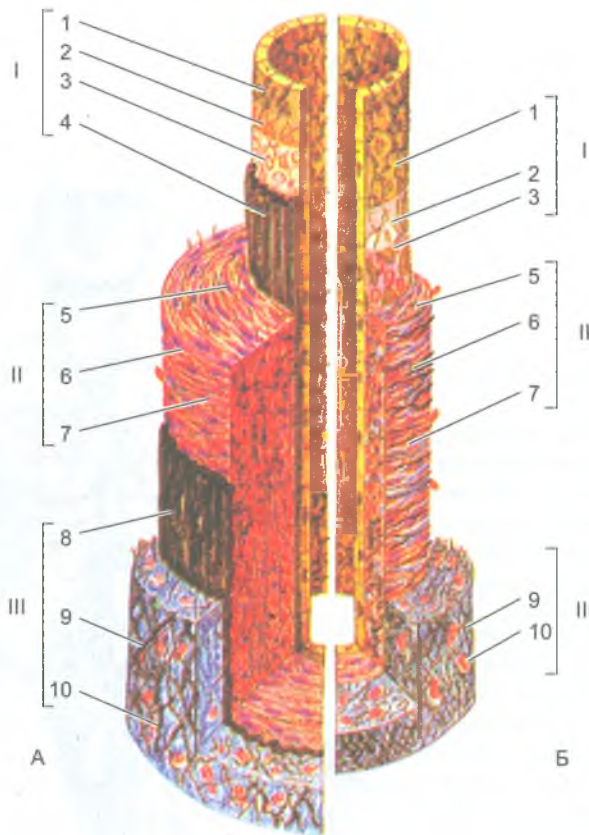


Рис. 113. Строение стенки артерии (А) и стенки вены (В) мышечного типа среднего калибра (по В. Г. Елисееву и др., 1970):

- I — внутренняя оболочка: 1 — эндотелий; 2 — базальная мембрана; 3 — подэндотелиальный слой; 4 — внутренняя эластическая мембрана.
- II — средняя оболочка: 5 — миоциты; 6 — эластические волокна; 7 — коллагеновые волокна.
- III — наружная оболочка: 8 — наружная эластическая мембрана; 9 — волокнистая (рыхлая) соединительная ткань; 10 — кровеносный капилляр

парно и представляют собой складки внутренней оболочки, выступающие в просвет вены (рис. 115). Клапаны пропускают кровь по направлению к сердцу и препятствуют обратному ее течению. Верхняя и нижняя полые вены, вены головы и шеи, почечные вены, воротная, легочные вены клапанов не имеют.

*Вены* подразделяются на *поверхностные* (подкожные) и *глубокие*, которые на конечностях располагаются рядом с артериями. Эти вены попарно сопровождают артерии, их называют *венами-спутницами*. Название таких глубоких вен аналогично названиям рядом лежащих артерий. Ряд вен, расположенных в полостях

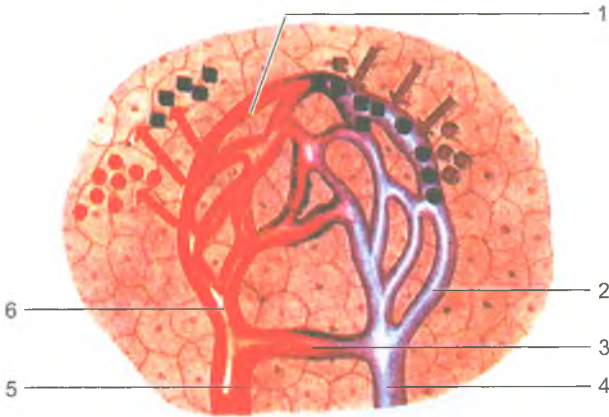

Рис. 114. Строение микроциркуляторного русла:

1 — капиллярная сеть (капилляры); 2 — посткапилляр (посткапиллярная венула); 3 — артериоло-венулярный анастомоз; 4 — венула; 5 — артериола; 6 — прекапилляр (прекапиллярная артериола); красными стрелками показано поступление в ткани питательных веществ, синими — выведение из тканей продуктов обмена

тела, а также крупные вены на конечностях — непарные, одиночные. К ним относятся подмышечная и подключичная, подколенная и бедренная вены, селезеночная, верхняя и нижняя брыжеечные и др. Поверхностные вены соединяются с глубокими посредством прободающих вен, которые выполняют роль венозных анастомозов. В области суставов, на поверхности полых внутренних органов, изменяющих свой объем, вены соединяются многочисленными анастомозами, образующими в совокупности венозные сплетения. Венозные анастомозы и венозные сплетения являются путями окольного (коллатерального) тока крови от органов и тканей.

Отток венозной крови от органов и частей тела осуществляется в верхнюю и нижнюю полые вены, которые впадают в правое предсердие. Притоки одной крупной (магистральной) вены соединяются между собой *внутрисистемными венозными анастомозами*. Между притоками различных крупных вен (верхняя и нижняя полые вены, воротная вена) имеются *межсистемные венозные анастомозы*, являющиеся коллатеральными путями тока венозной крови в обход основных вен.

### Возрастные особенности кровеносных сосудов

Кровеносные сосуды к моменту рождения развиты хорошо. После рождения увеличиваются длина, диаметр, толщина стенок сосудов. Изменяются взаимоотношения кровеносных сосудов с органами, которые также растут, увеличиваясь в объеме. Изменяются уровень отхождения артерий от магистральных стволов, углы ветвления артерий и уровни слияния вен.

Микроскопическое строение кровеносных сосудов наиболее интенсивно изменяется в раннем детстве (от 1 года до 3 лет). В это время в стенках сосудов

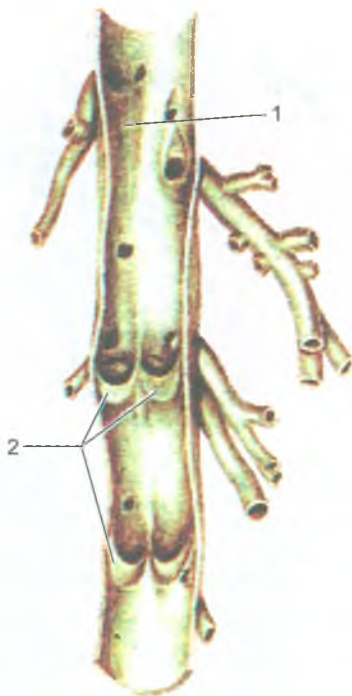


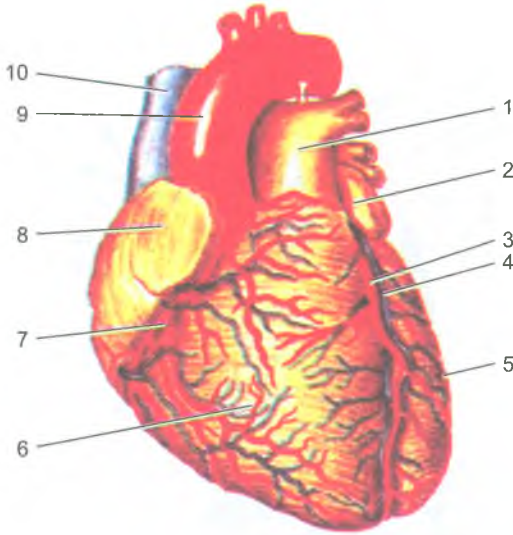
Рис. 115. Венозные клапаны. Вена разрезана вдоль и развернута:  
1 — просвет вены; 2 — створки венозных клапанов

оформляется средняя оболочка. Окончательные размеры и форма кровеносных сосудов складываются к 14–18 годам.

Начиная с 40–45 лет внутренняя оболочка артерий утолщается, изменяется строение клеток эндотелия, в них откладываются жироподобные вещества, появляются атеросклеротические бляшки, стенки артерий склерозируются, просвет сосудов уменьшается.

## Сердце

*Сердце* (cor) — это полый мышечный орган, располагающийся в грудной полости, в среднем отделе средостения. Продольная ось сердца направлена косо сверху вниз, справа налево и сзади наперед. Вес сердца у мужчин примерно 300 г, у женщин — 250 г, что составляет 1/200 общего веса тела. Верхушка сердца обращена вниз, влево и вперед, а его основание кверху и кзади (рис. 116). Сердце имеет грудино-реберную (переднюю) поверхность, диафрагмальную (нижнюю) и легочные (боковые) поверхности. На поверхности сердца имеется



**Рис. 116.** Сердце. Вид спереди:

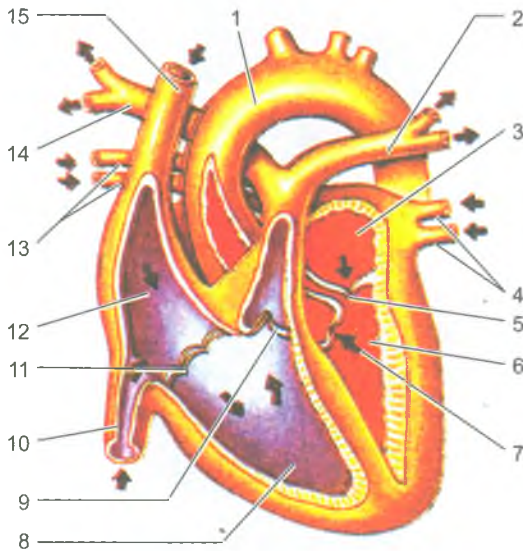
1 — легочный ствол; 2 — левое ушко; 3 — передняя межжелудочковая ветвь левой венечной артерии; 4 — большая вена сердца; 5 — левый желудочек; 6 — правый желудочек; 7 — правая венечная артерия; 8 — правое ушко; 9 — дуга аорты; 10 — верхняя полая вена

венечная борозда, проходящая на границе между предсердиями и желудочками. На грудно-реберной поверхности сердца определяется передняя межжелудочковая борозда, а на диафрагмальной — задняя межжелудочковая борозда.

Сердце состоит из 4 камер: двух предсердий и двух желудочков — правых и левых (рис. 117). Предсердия принимают кровь из вен и проталкивают кровь в желудочки, из которых выходят крупные артериальные сосуды. В правое предсердие впадают верхняя и нижняя полые вены и венечный синус сердца. В левое предсердие впадают четыре легочные вены (по две от каждого легкого). Из правого желудочка выходит легочный ствол, который делится на правую и левую легочные артерии, идущие к соответствующим легким. Из левого желудочка выходит аорта — самая крупная артерия человеческого тела. Через правую половину сердца проходит венозная кровь, через левую половину — артериальная. Между собой левая и правая половины сердца не сообщаются. Каждое предсердие соединяется с соответствующим желудочком посредством предсердно-желудочкового отверстия, оснащенного створчатыми клапанами. Аорта и легочный ствол у своего начала имеют полулунные клапаны.

Стенки сердца состоят из трех слоев. Внутренний слой (эндокард) выстилает полости предсердий и желудочков, он покрыт плоскими эндотелиальными





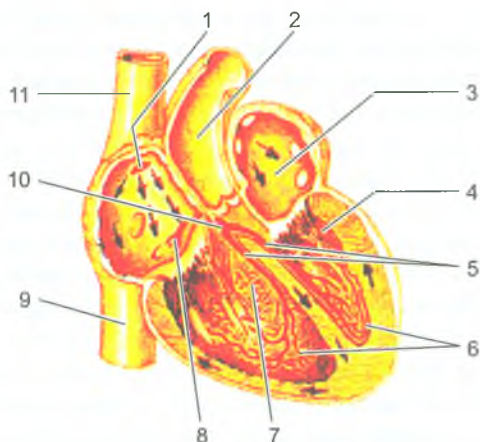
**Рис. 117.** Строение сердца. Продольный (фронтальный) разрез:

1 — аорта; 2 — левая легочная артерия; 3 — левое предсердие; 4 — левые легочные вены; 5 — левое предсердно-желудочковое отверстие; 6 — левый желудочек; 7 — клапан аорты; 8 — правый желудочек; 9 — клапан легочного ствола; 10 — нижняя полая вена; 11 — правое предсердно-желудочковое отверстие; 12 — правое предсердие; 13 — правые легочные вены; 14 — правая легочная артерия; 15 — верхняя полая вена.

Стрелками показано направление тока крови

клетками. Средний слой (миокард) образован сердечной мышечной тканью — кардиомиоцитами. У миокарда различают два отдела: менее толстый мышечный слой у предсердий и более толстую мышечную оболочку у желудочков (особенно у левого желудочка). Мышечные слои предсердий и желудочков не соединяются между собой. Между мышечными пучками этих отделов сердца находятся фиброзные кольца, которые отделяют предсердия от желудочков и служат местом прикрепления клапанов сердца. *Миокард* желудочков состоит из трех мышечных слоев: наружного (продольного), среднего (кругового) и внутреннего (также продольного). У предсердий два мышечных слоя — поверхностный с поперечным расположением мышечных пучков, общих для обеих предсердий. Глубокий, продольный мышечный слой у каждого предсердия свой.

Сокращение мышцы сердца происходит в три фазы: первая фаза — сокращение правого и левого предсердий, в результате чего кровь из предсердий поступает в желудочки. Стенки желудочков в это время находятся в расслабленном состоянии; вторая фаза — сокращение мышц обоих желудочков, при



**Рис. 118.** Проводящая система сердца:

1 — синусо-предсердный узел; 2 — аорта; 3 — левое предсердие; 4 — левый желудочек; 5 — ножки предсердно-желудочкового пучка; 6 — проводящие мышечные волокна (волокна Пуркинью); 7 — правый желудочек; 8 — предсердно-желудочковый узел; 9 — нижняя полая вена; 10 — предсердно-желудочковый пучок (пучок Гиса); 11 — верхняя полая вена. Стрелками показано направление нервного импульса

этом кровь из левого желудочка поступает в аорту, а из правого желудочка — в легочный ствол. Предсердия в это время расслабляются и принимают кровь из впадающих в них вен. Третья фаза — это общая пауза, в течение которой вся сердечная мышца находится в расслабленном состоянии. Затем все три фазы повторяются. Регуляция и координация сократительных функций сердца осуществляется его проводящей системой.

*Проводящая система сердца* образована атипичными мышечными клетками (сердечными кардиомиоцитами), обладающими способностью проводить раздражения от нервов сердца к миокарду предсердий и желудочков. Проводящая система сердца состоит из двух узлов (синусно-предсердного и предсердно-желудочкового) и предсердно-желудочкового пучка, который проходит в межпредсердной и межжелудочковой перегородках (рис. 118). Синусно-предсердный узел расположен в стенке правого предсердия между устьями полых вен. Предсердно-желудочковый узел лежит в толще нижней части межпредсердной перегородки, у границы с желудочками.

Наружный слой сердца *эпикард* — покрывает сердце снаружи и продолжается на начальную часть аорты, легочного ствола и на конечные отделы верхней и нижней полых вен, а затем переходит в серозный перикард.

*Правое предсердие* впереди и справа имеет выпячивание — *правое ушко*. На внутренней поверхности правого ушка и прилежащей к нему части передней стенки правого предсердия находятся несколько складок, в толще которых

располагаются гребенчатые мышцы. На межпредсердной перегородке видно углубление — овальная ямка, здесь находилось отверстие, через которое во внутриутробном периоде предсердия сообщались друг с другом.

У *левого предсердия* впереди и слева находится выпячивание — левое ушко.

Венозная кровь из *правого предсердия* поступает в правый желудочек через правое предсердно-желудочковое отверстие. В этом отверстии расположен правый предсердно-желудочковый (трехстворчатый) клапан, состоящий из трех створок (передней, задней и перегородочной). Створки образованы складками эндокарда и покрыты эндотелием. Створки своим основанием прикрепляются к фиброзному кольцу, окружающему правое предсердно-желудочковое отверстие. К створкам клапана прикрепляются сухожильные хорды, отходящие от трех сосочковых мышц. Эти сосочковые мышцы (передняя, задняя и перегородочная) расположены на внутренней поверхности правого желудочка. Сосочковые мышцы вместе с сухожильными хордами при сокращении (систоле) желудочка удерживают створки клапана и препятствуют обратному току крови в предсердие. Между сосочковыми мышцами внутрь желудочка вдаются мышечные складки — мясистые трабекулы, ориентированные продольно и поперечно.

Из *правого желудочка* выходит легочный ствол, в основании которого находится клапан легочного ствола. Клапан состоит из трех полулунных заслонок (левой, правой и передней), он свободно пропускает кровь из желудочка в легочный ствол и препятствует обратному току крови.

Стенки *левого желудочка* в 2–3 раза толще стенок правого желудочка. Это связано с большей работой, производимой левым желудочком. Полость *левого предсердия* сообщается с левым желудочком через *левое предсердно-желудочковое отверстие*. В этом отверстии расположен левый предсердно-желудочковый двухстворчатый клапан (митральный), состоящий из двух створок (передней и задней). На внутренней поверхности левого желудочка, так же, как и у правого, имеются покрытые эндокардом мясистые трабекулы и две сосочковые мышцы (передняя и задняя). От сосочковых мышц отходят тонкие сухожильные хорды, прикрепляющиеся к створкам левого предсердно-желудочкового клапана. Из *левого желудочка* выходит аорта, в отверстии которой находится трехстворчатый полулунный клапан, состоящий из трех полулунных заслонок (задней, передней и левой) и имеющий такое же строение и назначение, как и клапан легочного ствола.

На переднюю грудную стенку *границы сердца* проецируются следующим образом: верхушка сердца находится в пятом левом межреберном промежутке на 1 см кнутри от левой среднеключичной линии. Верхняя граница сердца соответствует верхнему краю хрящей третьих ребер. Правая граница лежит на 1–2 см вправо от правого края грудины от III до V ребра. Нижняя граница сердца идет от хряща V правого ребра к верхушке сердца, а левая граница идет почти вертикально от хряща III левого ребра к верхушке сердца.

*Сосуды сердца.* Сердце получает артериальную кровь из двух венечных (коронарных) артерий — правой и левой. Обе артерии начинаются от аорты сразу над ее полулунными клапанами и проходят в венечной борозде, находящейся на границе предсердий и желудочков. Ветви венечных артерий анастомозируют между собой в венечной борозде и в области верхушки сердца. Из конечных разветвлений венечных артерий образуются капилляры, которые обеспечивают газообмен и питание стенок сердца. Из капилляров образуются вены, из венул — вены, которые, укрупняясь, формируют венечный синус, впадающий в правое предсердие. Наряду с крупными венами в стенках сердца имеются мелкие вены, впадающие непосредственно в правое предсердие и в желудочки.

*Перикард (pericardium)* — это окологердечная сумка, состоящая из наружного и внутреннего слоев, в котором располагается сердце. Наружный слой перикарда фиброзный, он прикрепляется к внутренней поверхности грудины, внизу — к сухожильному центру диафрагмы, а сверху достигает начала аорты и легочного ствола. Внутренний слой перикарда серозный, он изнутри выстилает фиброзный перикард и в области основания сердца переходит в наружную оболочку сердца — эпикард. Так как серозный эпикард составляют единое целое, то эпикард называют висцеральной пластинкой серозного перикарда, а другой листок, прилежащий к фиброзному перикарду, — париетальной пластинкой. Между висцеральной и париетальной пластинками серозного перикарда находится щелевидная перикардальная полость, содержащая небольшое количество серозной жидкости. Эта жидкость обеспечивает скольжение пластинок сердечного перикарда при сокращениях сердца.

*Возрастные особенности сердца.* Сердце новорожденного имеет шарообразную форму. Поперечный размер сердца равен продольному или превышает его, что связано с недостаточным развитием желудочков и относительно большими размерами предсердий. Ушки предсердий большие, они прикрывают основание сердца. С грудной стенкой соприкасаются только желудочки. Верхушка сердца закруглена. Масса сердца у новорожденного — 20–24 г, то есть 0,8–0,9% массы тела (у взрослых — 0,5%). Объем сердца от периода новорожденности и до 16-летнего возраста увеличивается в 3–3,5 раза. Растет сердце наиболее быстро в течение первых двух лет жизни, затем — в 5–9 лет и в период полового созревания. С двухлетнего возраста развитие и предсердий, и желудочков происходит примерно одинаково, а после 10 лет желудочки растут быстрее, чем предсердия. Межпредсердная перегородка у новорожденного имеет отверстие, которое прикрыто со стороны левого предсердия тонкой эндокардиальной складкой.

У новорожденных и детей грудного возраста сердце располагается высоко и лежит почти поперечно. Переход сердца из поперечного положения в косое начинается в конце первого года жизни ребенка. У 2–3-летних детей преобладает

косое положение сердца. Нижняя граница сердца у детей до 1 года расположена на один межреберный промежуток выше, чем у взрослых; верхняя граница находится на уровне второго межреберья. Верхушка сердца проецируется в четвертом левом межреберном промежутке кнаружи от среднеключичной линии. Правая граница сердца наиболее часто располагается по правому краю грудины или на 0,5–1,0 см вправо от нее.

### Вопросы для повторения и самоконтроля

1. Дайте общую характеристику кровеносной системы. Какие органы образуют эту систему?
2. Назовите сосуды, которые входят в состав микроциркуляторного русла.
3. Какие сосуды и почему называют коллатеральными?
4. Какие анастомозы называют межсистемными, какие — внутрисистемными?
5. Какие поверхности выделяют у сердца?
6. Назовите камеры сердца и отверстия, через которые эти камеры сообщаются.
7. Сколько створок имеется у правого и левого предсердно-желудочковых клапанов?
8. Назовите части проводящей системы сердца.
9. Что такое перикард, расскажите о его строении.

### Сосуды малого круга кровообращения

Кровеносная система включает два круга кровообращения — большой и малый. *Малый (легочный) круг кровообращения* участвует в газообмене между кровью и воздухом, поступающим в легкие. *Большой (телесный) круг кровообращения* служит для доставки органам и тканям кислорода и питательных веществ и выведения их из них углекислоты и продуктов обмена.

В образовании малого (легочного) круга кровообращения принимают участие: легочный ствол, правая и левая легочные артерии с их ветвями, капиллярные сети легких, правые и левые легочные вены с их протоками.

*Легочный ствол* (truncus pulmonalis) несет венозную кровь из сердца в легкие. Он начинается из правого желудочка сердца, идет косо вверх и влево и под дугой аорты на уровне IV–V грудных позвонков делится на правую и левую легочные артерии. В легких легочные артерии делятся на долевые, затем на сегментарные ветви, которые вместе с бронхами ветвятся в соответствующем сегменте вплоть до капилляров, оплетающих альвеолы, где происходит газообмен. Из капиллярной сети начинаются притоки легочных вен. При этом легочные вены, по две у каждого легкого (всего четыре), несут артериальную

кровь из легких в левое предсердие. Верхняя и нижняя легочные вены у каждого легкого формируются из внутриорганных вен различных порядков. Наиболее мелкие вены (венулы) берут начало из капилляров, плотно прилегающих к стенкам легочных альвеол. Легочные вены от ворот легких идут почти горизонтально и впадают отдельными отверстиями в левое предсердие. Легочные вены клапанов не имеют.

У новорожденного окружность легочного ствола больше, чем окружность аорты. Правая и левая легочные артерии и их разветвления в легких после рождения благодаря повышенной функциональной нагрузке, особенно в течение первого года жизни ребенка, растут быстро.

## Артерии большого круга кровообращения

*Большой круг кровообращения* начинается выходом аорты из левого желудочка. От аорты отходят ветви, разносящие артериальную кровь ко всем органам тела, в которых на капиллярном уровне артериальная кровь становится венозной. Венозная кровь по венам оттекает в верхнюю и нижнюю полые вены, впадающие в правое предсердие. Этими венами заканчивается большой круг кровообращения. Сосуды большого круга кровообращения по артериям доставляют во все органы артериальную кровь, насыщенную питательными веществами и кислородом. Из капилляров в ткани поступают питательные вещества и кислород, а в капилляры из тканей выходят углекислота ( $\text{CO}_2$ ) и продукты обмена веществ, которые из органов уносит венозная кровь.

### Аорта

Аорта (aorta) выходит из левого желудочка сердца, у нее выделяют три отдела: восходящую часть аорты, дугу аорты и нисходящую часть аорты (рис. 119). Восходящая часть аорты начинается расширением — луковицей аорты. От луковицы аорты отходят правая и левая венечные артерии, кровоснабжающие стенки сердца. *Восходящая часть аорты* поднимается вверх справа от легочного ствола, поворачивает влево и переходит в *дугу аорты*, которая, изогнувшись, продолжается в нисходящую часть аорты. *Нисходящая часть аорты* из грудной полости через аортальное отверстие в диафрагме спускается в брюшную полость. На уровне IV поясничного позвонка аорта делится на правую и левую общие подвздошные артерии (бифуркация аорты).

### Ветви дуги аорты

От выпуклой стороны дуги аорты отходят вверх три крупных сосуда. Справа находится плечеголовной ствол, левее идет левая общая сонная артерия, а за нею берет начало левая подключичная артерия.

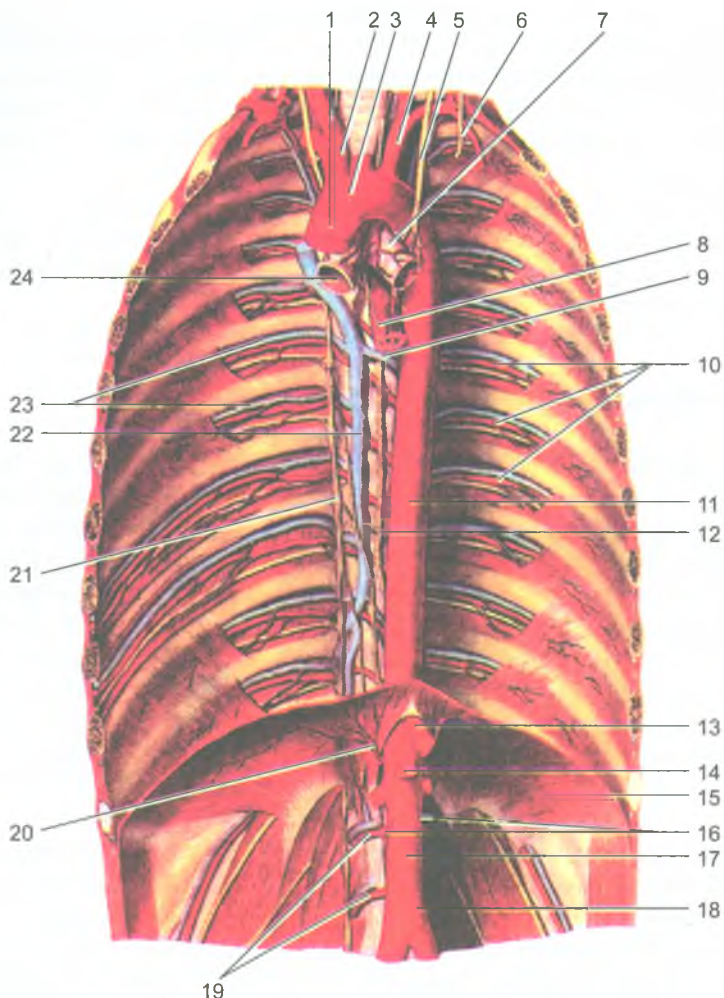


Рис. 119. Аорта и ее ветви (из Собоotta):

1 — восходящая часть аорты; 2 — плече-головной ствол; 3 — дуга аорты; 4 — левая подключичная артерия; 5 — блуждающий нерв (левый); 6 — диафрагмальный нерв (левый); 7 — левый главный бронх; 8 — пищевод; 9 — полунепарная вена; 10 — задние межреберные артерии; 11 — грудная часть аорты; 12 — грудной проток (лимфатический); 13 — чревный ствол (отрезан); 14 — верхняя брыжеечная артерия (отрезана); 15 — диафрагма; 16 — яичковые (яичниковые) артерии (отрезаны); 17 — брюшная часть аорты; 18 — нижняя брыжеечная артерия (отрезана); 19 — поясничные артерии; 20 — нижняя диафрагмальная артерия; 21 — симпатический ствол (правый); 22 — непарная вена; 23 — задние межреберные вены; 24 — правый главный бронх

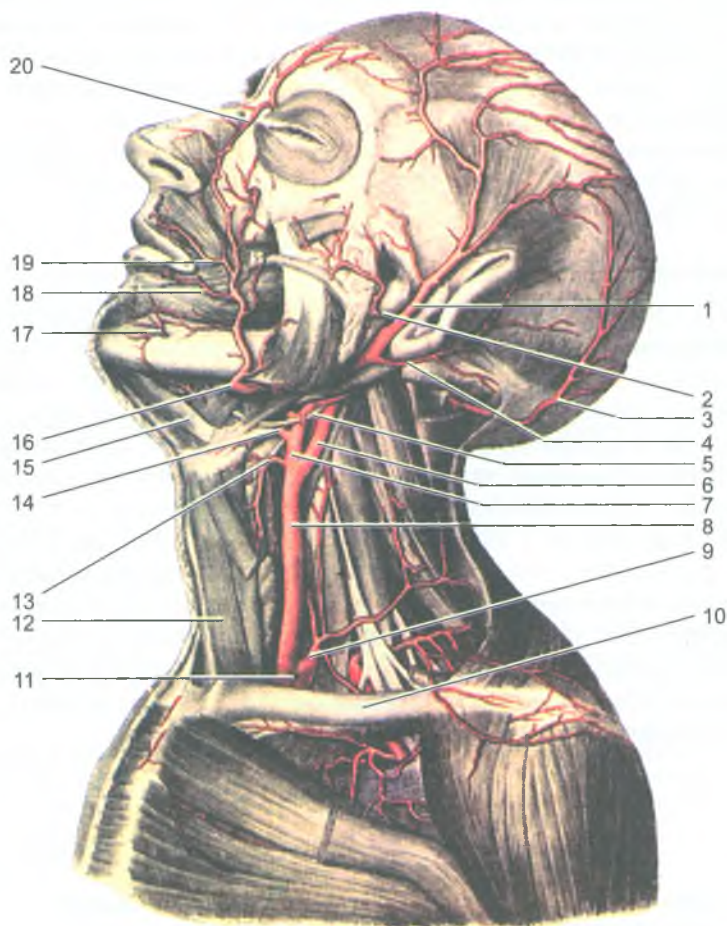


Рис. 120. Наружная сонная артерия и ее ветви

Грудино-ключично-сосцевидная и другие мышцы шеи удалены. Вид слева:

- 1 — поверхностная височная артерия; 2 — поперечная артерия лица; 3 — затылочная; 4 — задняя ушная; 5 — подъязычный нерв; 6 — внутренняя сонная; 7 — наружная сонная; 8 — общая сонная; 9 — щито-шейный ствол; 10 — ключица; 11 — подключичная; 12 — грудино-подъязычная мышца; 13 — верхняя щитовидная; 14 — язычная; 15 — переднее брюшко двубрюшной мышцы; 16 — лицевая; 17 — подбородочная; 18 — нижняя губная; 19 — верхняя губная; 20 — угловая



*Плечеголовной ствол* (truncus brachiocephalicus) длиной около 3 см отходит от дуги аорты вверх и вправо. Позади правого грудино-ключичного сустава плечеголовной ствол делится на правую общую сонную и правую подключичную артерии. Левая общая сонная и левая подключичная артерии отходят непосредственно от дуги аорты левее плечеголового ствола.

Обе общие сонные артерии направляются вверх рядом с трахеей и пищеводом и на уровне верхнего края щитовидного хряща делятся на наружную и внутреннюю сонные артерии.

### Наружная сонная артерия

*Наружная сонная артерия* (artéria carotis communis) направляется вверх и в толще околоушной слюнной железы разделяется на свои конечные ветви: верхнечелюстную и поверхностную височную артерии (рис. 120). Наружная сонная артерия кровоснабжает наружные отделы головы и шеи, стенки полости рта и носа и другие органы (табл. 10). Наиболее крупными передними ветвями наружной сонной артерии являются верхняя щитовидная артерия, направляющаяся к щитовидной железе и гортани, язычная — к языку и подъязычной слюнной железе, а также лицевая, идущая к тканям угла рта, наружного носа, медиального угла глаза, стенке глотки, поднижнечелюстной слюнной железе и к небной миндалине. От наружной сонной артерии назад отходят затылочная артерия, кровоснабжающая кожу и мышцы затылка, задняя ушная артерия, снабжающая кровью ушную раковину и стенки наружного слухового прохода. Медиально от наружной сонной артерии отходит восходящая глоточная артерия, направляющаяся к стенке глотки.

Таблица 10

Ветви наружной сонной артерии

Название артерий и их основных ветвей	Кровоснабжаемые органы (области)
<b>Передние ветви</b>	
<b>Верхняя щитовидная</b> 1. Верхняя гортанная а. 2. Грудино-ключично-сосцевидная ветвь	Щитовидная железа, гортань, мышцы ниже подъязычной кости, грудино-ключично-сосцевидная мышца
<b>Язычная</b> 1. Подъязычная а.	Язык, слизистая оболочка дна полости рта, подъязычная слюнная железа, мышцы выше подъязычной кости
<b>Лицевая</b> 1. Восходящая небная а. 2. Миндаликовая ветвь 3, 4. Нижняя и верхняя губные ветви 5. Угловая а.	Мимические мышцы и кожа лица, губы, нос, мягкое небо, небная миндалина, поднижнечелюстная слюнная железа

<b>Затылочная</b> 1. Грудино-ключично-сосцевидная а. 2. Ушная ветвь	Кожа затылка и теменной области, ушная раковина, твердая мозговая оболочка задней черепной ямки. Мышцы: грудино-ключично-сосцевидная, заднее брюшко двубрюшной мышцы, задней области шеи
<b>Задняя ушная</b> Шилососцевидная а.	Ушная раковина, слизистая оболочка барабанной полости и ячеек сосцевидного отростка, твердая мозговая оболочка в области задней черепной ямки. Мышцы: двубрюшная (заднее брюшко), шилоподъязычная, шиловязычная, грудино-ключично-сосцевидная, стременная
<b>Медиальные ветви</b>	
<b>Восходящая глоточная</b> 1. Задняя менингеальная а. 2. Нижняя барабанная а.	Глотка, мягкое небо, небная миндалина, слуховая труба, слизистая оболочка барабанной полости, твердая мозговая оболочка в области средней и задней черепных ямок. Мышцы: констрикторы глотки и шилоглоточная мышца
<b>Конечные ветви</b>	
<b>Поверхностная височная</b> 1. Поперечная а. лица 2. Лобная ветвь 3. Теменная ветвь 4. Ветви околоушной железы 5. Передние ушные ветви 6. Средняя височная а.	Кожа височной, лобной и теменной областей, наружный слуховой проход, ушная раковина, височно-нижнечелюстной сустав, околоушная слюнная железа. Мышцы: круговые мышцы глаза, мышцы ушной раковины, сухожильный шлем, височная мышца
<b>Верхнечелюстная</b> 1. Глубокая ушная а. 2. Передняя барабанная а. 3. Нижняя альвеолярная а. 4. Жевательная а. 5. Щечная а. 6, 7. Передние и задние верхние альвеолярные аа. 8. Подглазничная а. 9. Нисходящая небная а. 10. Клиновидно-небная а. 11. А. крыловидного канала 12. Глубокая височная а. (передняя)	Кожа и мышцы подбородка, нижнее веко, верхняя губа, наружный слуховой проход, слуховая труба, барабанная перепонка, твердая мозговая оболочка в области средней черепной ямки, височно-нижнечелюстной сустав, зубы верхней и нижней челюстей, слезный мешок, твердое и мягкое небо, небная миндалина, латеральная стенка и перегородка носа, слизистая оболочка верхнечелюстной пазухи и полости носа. Мышцы: жевательные, щечная, челюстно-подъязычная

Конечными ветвями наружной сонной артерии являются — поверхностная височная артерия, направляющаяся к мягким тканям височной области, а также верхнечелюстная артерия, кровоснабжающая жевательные мышцы, верхние и нижние зубы, твердое и мягкое небо, стенки полости носа и твердую мозговую оболочку.

### Внутренняя сонная артерия

*Внутренняя сонная артерия* (а. carotis interna) направляется вверх к основанию черепа и через сонный канал проникает в полость черепа, где проходит сбоку от турецкого седла. Ветвями внутренней сонной артерии являются глазная артерия, которая вместе со зрительным нервом проходит в глазницу и кровоснабжает глазное яблоко, его вспомогательные органы (глазодвигательные

мышцы, слезную железу и другие ткани), слизистую оболочку полости носа, твердую мозговую оболочку (табл. 11).

Таблица 11

## Ветви внутренней сонной артерии

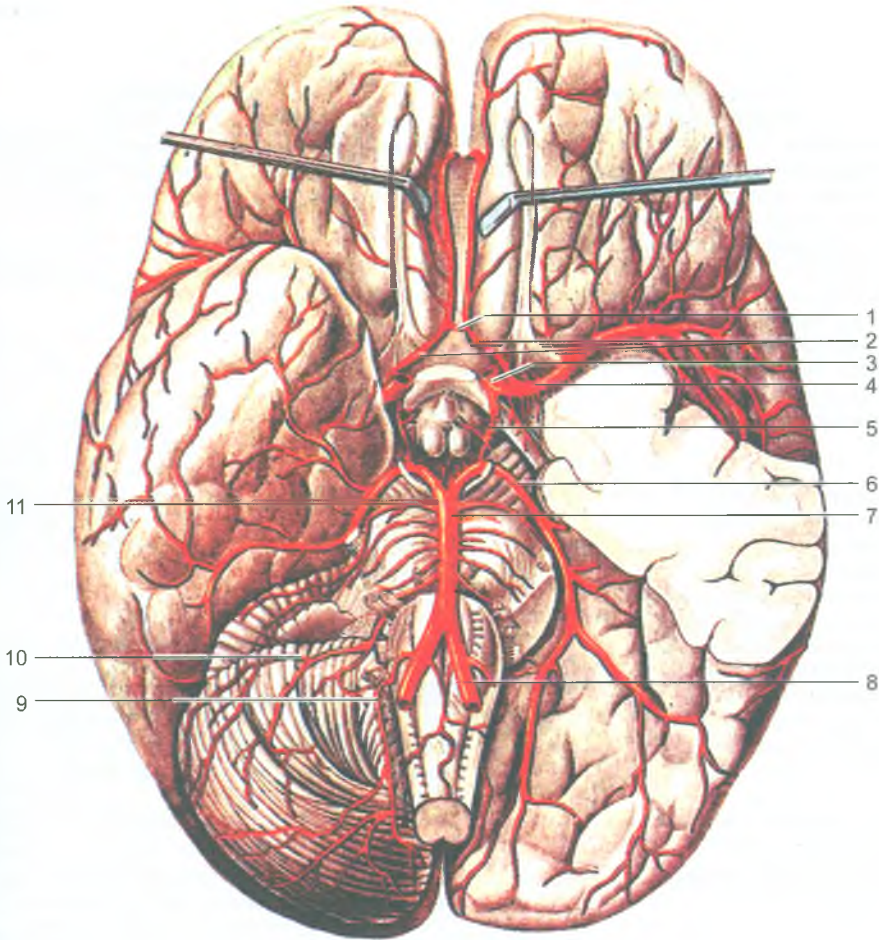
Название артерий и их основных ветвей	Кровоснабжаемые органы (области)
<b>Глазная</b> 1. Слезная а. 2. Длинные и короткие ресничные аа. 3. Центральная а. сетчатки 4,5. Передняя и задняя решетчатые аа. 6. Мышечные аа.	Глазное яблоко, его мышцы, слезная железа, слезный мешок, веки, слизистая оболочка передней части носовой полости, решетчатых ячеек и клиновидной пазухи, мышцы и кожа лба и области глазницы
<b>Передняя мозговая а.</b> (правая и левая аа. соединяются между собой с помощью передней соединительной а.)	Медиальная сторона лобной, теменной, затылочной долей, верхняя часть дорсолатеральной и (частично) базальной сторон полушария большого мозга, мозолистое тело, обонятельная луковица и обонятельный тракт, частично-базальные ядра
<b>Средняя мозговая а.</b> (конечная ветвь, самая крупная)	Верхнелатеральная поверхность лобной, теменной и височной долей, островок
<b>Задняя соединительная а.</b>	Верхнелатеральная поверхность лобной, теменной и височной долей, островок, таламус, базальные ядра, зрительный тракт

От внутренней сонной артерии отходят к головному мозгу передняя и средняя мозговые артерии, которые соединяются друг с другом короткой передней соединительной артерией. Правая и левая внутренние сонные артерии при помощи задних соединительных артерий анастомозируют с задними мозговыми артериями (ветвями базальной артерии). В результате этих анастомозов на основании мозга образуется замкнутый артериальный круг (Виллизиев) (рис. 121).

**Подключичная артерия**

*Подключичная артерия* (а. subclăvia) справа отходит от плечеголового ствола, слева — от дуги аорты. От подключичной артерии вверх направляется позвоночная артерия, которая проходит в отверстиях поперечных отростков шейных позвонков и через большое затылочное отверстие входит в полость черепа, где сливается с такой же артерией другой стороны в непарную базилярную артерию, лежащую на основании мозга. Конечными ветвями базилярной артерии являются задние мозговые артерии, кровоснабжающие затылочные и височные доли мозга и участвующие в образовании артериального круга кровообращения. Кроме того, позвоночная артерия отдает боковые ветви к спинному мозгу и мозжечку, а базилярная артерия — к стволу мозга, мозжечку и внутреннему уху (табл. 12).

Ветвями подключичной артерии являются также щитошейный ствол, внутренняя грудная артерия, реберно-шейный ствол и поперечная артерия шеи.



**Рис. 121.** Артерии головного мозга. Вид снизу:

- 1 — передняя соединительная; 2 — передние мозговые; 3 — внутренняя сонная; 4 — средняя мозговая; 5 — задняя соединительная; 6 — задняя мозговая; 7 — базилярная; 8 — позвоночная; 9 — задняя нижняя мозжечковая; 10 — передняя нижняя мозжечковая; 11 — верхняя мозжечковая

Короткий щитовидный ствол, разветвляющийся на четыре ветви, питает щитовидную железу, гортань, глотку, трахею, мышцы шеи и лопатки. Внутренняя грудная артерия идет вниз по внутренней поверхности передней грудной стенки. Конечной ветвью внутренней грудной артерии является верхняя надчревная артерия, которая проходит в толще передней брюшной стенки до уровня пупочного кольца. Внутренняя грудная артерия

## Ветви подключичной артерии

Название артерий и их основных ветвей	Кровоснабжаемые органы (области)
<b>Позвоночная а.</b> 1, 2. Передняя и задняя спинномозговые аа. 3. Задняя нижняя мозжечковая а. 4. Менингеальные ветви 5. Ветвь сосудистого сплетения IV желудочка	Мозжечок, продолговатый мозг, спинной мозг, корешки шейных спинномозговых нервов, оболочки мозга, глубокие мышцы шеи
<b>Базиллярная (основная) а.</b> 1. Передняя нижняя мозжечковая а. 2. Верхняя мозжечковая а. 3. Лабиринтная а. 4. А. моста 5. А. среднего мозга	Мост, мозжечок, продолговатый мозг, ножки мозга, внутреннее ухо
<b>Задняя мозговая а.</b>	Затылочная доля и нижняя поверхность височной доли полушария большого мозга, средний и промежуточный мозг
<b>Внутренняя грудная а.</b> 1. Средостенные ветви 2. Тимусные ветви 3. Бронхиальные ветви 4. Передние межреберные ветви 5. Перикардо-диафрагмальная а. 6. Мышечно-диафрагмальная а. 7. Верхняя надчревная а.	Передняя грудная и брюшная стенки, грудина, диафрагма, тимус, плевра, перикард, молочная железа, прямая мышца живота, нижний отдел трахеи, главный бронх
<b>Щито-шейный ствол.</b> 1. Нижняя щитовидная а. 2. Восходящая шейная а. 3. Надлопаточная а.	Щитовидная железа, гортань, гортанная часть глотки, шейная часть пищевода и трахеи. Мышцы шеи ниже подъязычной кости, трапециевидная, поднимающая лопатку, надостная и подостная
<b>Реберно-шейный ствол</b> 1. Глубокая шейная а. 2. Наивысшая межреберная а.	Глубокие мышцы шеи, спинной мозг (в шейном отделе) и его оболочки, мышцы и кожа в области I–II межреберных промежутков
<b>Поперечная а. шеи</b>	Мышцы: подкожная шеи, нижнее брюшко лопаточно-подъязычной мышцы, грудино-ключично-сосцевидная, мышца, поднимающая лопатку, трапециевидная

кровоснабжает межреберные мышцы в передних отделах межреберных промежутков, перикард, диафрагму, мышцы груди, тимус и молочную железу.

Реберно-шейный ствол отдает две верхние межреберные артерии, а также ветви к мышцам шеи, спинному мозгу и его оболочкам. Поперечная артерия шеи кровоснабжает мышцы затылка и лопатки.

### Артерии верхней конечности

Верхнюю конечность, в том числе ее плечевой пояс, кровоснабжают ветви подмышечной, плечевой, локтевой и лучевой артерий (табл. 13, рис. 122).

Таблица 13

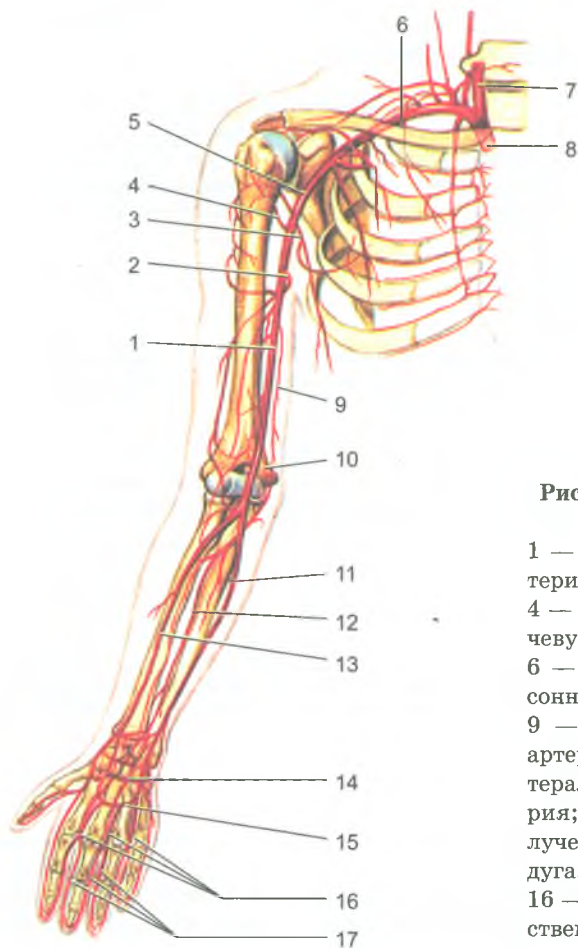
## Артерии верхней конечности

Артерии и их основные ветви	Кровоснабжаемые органы (области)
<b>Подмышечная а.</b> 1. Грудно-акромиальная а. 2. Латеральная грудная а. 3. Подлопаточная а. 4, 5. Передняя и задняя аа., огибающие плечевую кость 6. Мышечные ветви	Жировая клетчатка, лимфатические узлы подмышечной полости, кожа и мышцы боковой грудной стенки, плечевого пояса, плечевой сустав, молочная железа
<b>Плечевая а.</b> 1. Мышечные ветви 2. Верхняя локтевая коллатеральная а. 3. Нижняя локтевая коллатеральная а. 4. Глубокая а. плеча	Кожа и мышцы плеча, плечевая кость, локтевой сустав. Мышцы: дельтовидная, плечевая, трехглавая
<b>Лучевая а.</b> 1. Мышечные ветви 2. Лучевая возвратная а. 3. Поверхностная ладонная ветвь 4. Ладонная запястная ветвь 5. Тыльная запястная ветвь 6. Тыльная пястная а. 7. А. большого пальца кисти	Кожа и мышцы предплечья и кисти, лучевая кость, локтевой, лучезапястный суставы и суставы кисти
<b>Локтевая а.</b> 1. Мышечные ветви 2. Локтевая возвратная а. 3. Общая межкостная а. 4. Ладонная запястная ветвь 5. Тыльная запястная ветвь 6. Глубокая ладонная ветвь	Кожа и мышцы предплечья и кисти, локтевая кость, локтевой, лучезапястный суставы и суставы кисти

*Подмышечная артерия* (a. axillaris) является продолжением подключичной артерии, располагается в подмышечной полости и переходит на плече в плечевую артерию. Подмышечная артерия отдает ветви: грудно-акромиальную, латеральную грудную, подлопаточную и др., идущие к мышцам плечевого пояса, плечевому суставу и к молочной железе.

*Плечевая артерия* (a. brachialis) располагается в медиальной борозде плеча возле двуглавой мышцы вместе с прилежащими к ней венами и срединным нервом. В локтевой ямке плечевая артерия делится на лучевую и локтевую артерии. На уровне плеча плечевая артерия отдает ветви к мышцам и коже плеча, а также верхнюю и нижнюю коллатеральные артерии — к локтевому суставу. От плечевой артерии отходит крупная ветвь — глубокая артерия плеча, которая кровоснабжает трехглавую мышцу плеча и локтевой сустав.

*Лучевая артерия* (a. radialis) и *локтевая артерия* (a. ulnaris) располагаются в одноименных бороздах на предплечье и кровоснабжают кости, мышцы и кожу предплечья, а также отдают крупные ветви к локтевому суставу и к



**Рис. 122.** Артерии верхней конечности  
Вид спереди:

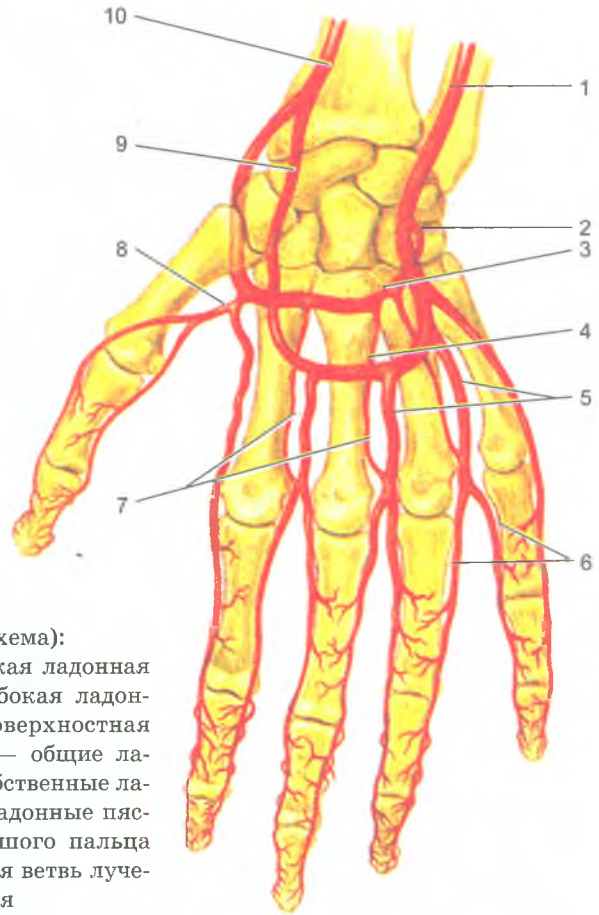
1 — плечевая артерия; 2 — глубокая артерия плеча; 3 — подлопаточная артерия; 4 — передняя артерия, окружающая плечевую кость; 5 — подмышечная артерия; 6 — подключичная артерия; 7 — общая сонная артерия; 8 — плечевоголовный ствол; 9 — верхняя локтевая коллатеральная артерия; 10 — нижняя локтевая коллатеральная артерия; 11 — локтевая артерия; 12 — межкостная артерия; 13 — лучевая артерия; 14 — глубокая ладонная дуга; 15 — поверхностная ладонная дуга; 16 — общие пальцевые артерии; 17 — собственные пальцевые артерии

лучезапястному суставу. Лучевая артерия в нижней трети плеча лежит поверхностно и легко прощупывается, поэтому в этом месте определяют пульс.

На кисти лучевая и локтевая артерии и их ветви соединяются между собой и образуют поверхностную и глубокую ладонные артериальные дуги, которые обеспечивают постоянный равномерный приток крови к кисти и к ее пальцам. От поверхностной и глубокой ладонных дуг отходят артерии к пальцам, коже, мышцам, костям и суставам кисти (рис. 123).

### Грудная часть аорты и ее ветви

*Грудная часть аорты* располагается слева от позвоночника в заднем отделе средостения. Она отдает как париетальные (пристеночные), так и висцеральные (внутренностные) ветви (табл. 14). К пристеночным ветвям относятся



**Рис. 123.** Артерия кисти (схема):

1 — локтевая артерия; 2 — глубокая ладонная ветвь локтевой артерии; 3 — глубокая ладонная дуга (артериальная); 4 — поверхностная ладонная дуга (артериальная); 5 — общие ладонные пальцевые артерии; 6 — собственные ладонные пальцевые артерии; 7 — ладонные пястные артерии; 8 — артерия большого пальца кисти; 9 — поверхностная ладонная ветвь лучевой артерии; 10 — лучевая артерия

десять пар задних межреберных артерий (две верхние происходят из системы подключичной артерии), которые кровоснабжают грудные стенки и верхнюю часть передней брюшной стенки. К пристеночным ветвям также относятся верхние диафрагмальные артерии, несущие кровь к грудобрюшной преграде. К висцеральным ветвям относятся бронхиальные, пищеводные, перикардальные и средостенные ветви. Затем грудная аорта проходит через аортальное отверстие диафрагмы и продолжается в брюшную часть аорты.

### **Брюшная часть аорты и ее ветви**

*Брюшная часть аорты* располагается на задней брюшной стенке кпереди от позвоночника. Справа от аорты лежит нижняя полая вена. От брюшной части аорты отходят ее пристеночные и висцеральные (внутренностные) ветви (табл. 15).



## Ветви грудной части аорты

Артерии и их основные ветви	Кровоснабжаемые органы (области)
<b>Пристеночные (париетальные) ветви</b>	
<b>Верхняя диафрагмальная а. (парная)</b>	Задняя часть диафрагмы
<b>Задние межреберные аа. (10 пар: III–XII)</b> 1. Задняя ветвь 2, 3. Медиальная и латеральная кожные ветви 4. Спинномозговая ветвь	Мышцы и кожа груди, живота, грудные позвонки и ребра, спинной мозг и его оболочки, диафрагма
<b>Внутренностные (висцеральные) ветви</b>	
<b>Бронхиальные ветви</b>	Трахея, бронхи, легкие
<b>Пищеводные ветви</b>	Грудная часть пищевода
<b>Перикардиальные ветви</b>	Перикард, лимфатические узлы заднего средостения
<b>Медиастинальные ветви</b>	Перикард, лимфатические узлы заднего средостения

## Ветви брюшной части аорты

Артерии и их основные ветви	Область распределения ветвей
<b>Пристеночные (париетальные) ветви</b>	
<b>Нижняя диафрагмальная а. (парная)</b> 1. Верхние надпочечниковые аа. 2. Поясничные аа. (4 пары)	Диафрагма, надпочечник, нижний отдел пищевода Спинной мозг и его оболочки, кожа и мышцы спины и брюшной стенки
<b>Внутренностные (висцеральные) ветви</b>	
<b>Непарные ветви</b>	
<b>Чревный ствол</b> 1. Левая желудочная а. 2. Общая печеночная а. 3. Селезеночная а.	Брюшная часть пищевода, желудок, двенадцатиперстная кишка, поджелудочная железа, печень с желчным пузырем, селезенка, малый и большой сальники
<b>Верхняя брыжеечная а.</b> 1. Тощекишечные аа. 2. Подвздошно-кишечные аа. 3. Подвздошно-ободочная а. 4. Правая ободочная кишка 5. Левая ободочная кишка	Поджелудочная железа, двенадцатиперстная, тощая, подвздошная, слепая кишки и червеобразный отросток, восходящая и поперечная ободочная кишки
<b>Нижняя брыжеечная а.</b> 1. Левая ободочная а. 2. Сигмовидная а. 3. Верхняя прямокишечная а.	Нисходящая, сигмовидная ободочные кишки, левая часть поперечной ободочной кишки, верхняя часть прямой кишки
<b>Парные ветви</b>	
<b>Средняя надпочечниковая а.</b>	Надпочечник
<b>Почечная а.</b> 1. Нижняя надпочечниковая а.	Почка, надпочечник, верхний отдел мочеточника, жировая капсула почки
<b>Яичковая а. (у мужчин)</b>	Яичко, его придаток, семявыносящий проток, мочеточник; мышца, поднимающая яичко
<b>Яичниковая а. (у женщин)</b>	Яичник, маточная труба, мочеточник

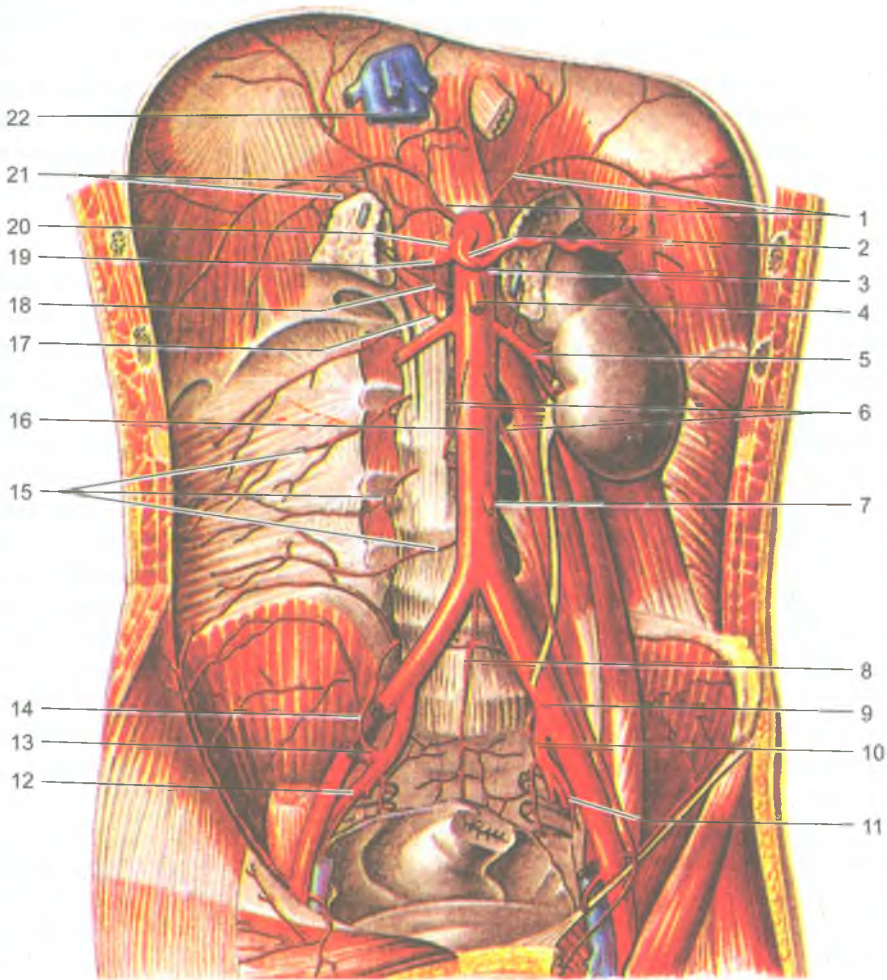


Рис. 124. Брюшная часть аорты и ее ветви:

1 — нижние диафрагмальные артерии; 2 — чревный ствол; 3 — селезеночная артерия; 4 — верхняя брыжеечная артерия; 5 — почечная артерия; 6 — яичковые (яичниковые) артерии; 7 — нижняя брыжеечная артерия; 8 — срединная крестцовая артерия; 9 — наружная подвздошная артерия; 10 — внутренняя подвздошная артерия; 11 — запирательная артерия; 12 — нижняя ягодичная артерия; 13 — верхняя ягодичная артерия; 14 — подвздошно-поясничная артерия; 15 — поясничные артерии; 16 — брюшная часть аорты; 17 — нижняя надпочечниковая артерия; 18 — средняя надпочечниковая артерия; 19 — общая печеночная артерия; 20 — левая желудочная артерия; 21 — верхние надпочечниковые артерии; 22 — нижняя полая вена

К *пристеночным ветвям* относятся две нижние диафрагмальные артерии и пять пар *поясничных артерий*, кровоснабжающие стенки живота. К *висцеральным ветвям брюшной аорты* относятся непарные и парные артерии. К *непарным висцеральным ветвям* брюшной части аорты принадлежат чревный ствол, верхняя и нижняя брыжеечные артерии. *Парными висцеральными ветвями* являются средние надпочечниковые, почечные и яичковые (яичниковые) артерии (рис. 124).

### Чревный ствол

*Чревный ствол* (truncus coeliacus) — короткий сосуд, длиной 1,5–2,0 см, отходит от передней полуокружности аорты на уровне XII грудного позвонка и делится на три крупные ветви: селезеночную, общую печеночную и левую желудочную артерии (рис. 125). *Селезеночная артерия* (a. lienalis) направляется влево вдоль верхнего края поджелудочной железы к селезенке. От селезеночной артерии отходят короткие ветви к желудку и поджелудочной железе, а также *левая желудочно-сальниковая артерия* к левой большой кривизне желудка и большому сальнику. *Общая печеночная артерия* отдает собственную печеночную артерию и верхнюю *желудочно-двенадцатиперстную артерию*, которая кровоснабжает стенки желудка, двенадцатиперстную кишку и поджелудочную железу. От верхней желудочно-двенадцатиперстной артерии отходит *правая желудочно-сальниковая артерия*, которая идет вдоль большой кривизны желудка и анастомозирует с левой желудочно-сальниковой артерией (из селезеночной артерии). Продолжением общей печеночной артерии является *собственная печеночная артерия*, от которой отходит ветвь к желчному пузырю. Собственная печеночная артерия отдает также *правую желудочную артерию* к малой кривизне желудка. Третья ветвь чревного ствола — *левая желудочная артерия* направляется влево, ложится вдоль малой кривизны желудка и анастомозирует с правой желудочной артерией. Таким образом, желудок кровоснабжается ветвями правой и левой желудочных, а также правой и левой желудочно-сальниковых артерий, образующих вдоль малой и большой кривизны желудка артериальные дуги.

### Верхняя брыжеечная артерия

*Верхняя брыжеечная артерия* (a. mesenterica superior) отходит от брюшной части аорты чуть ниже чревного ствола, она направляется в корень брыжейки тонкой кишки и отдает многочисленные ветви к тонкой кишке и червеобразному отростку, к восходящей и поперечной ободочной кишкам (рис. 126). От верхней брыжеечной артерии к двенадцатиперстной кишке и головке поджелудочной железы идет *нижняя поджелудочно-двенадцатиперстная артерия*, которая анастомозирует с верхней поджелудочно-двенадцатиперстной артерией из желудочно-двенадцатиперстной артерии. От верхней брыжеечной артерии отходят 16–20 *тонкокишечных артерий*, а также *подвздошно-слепокишечная*

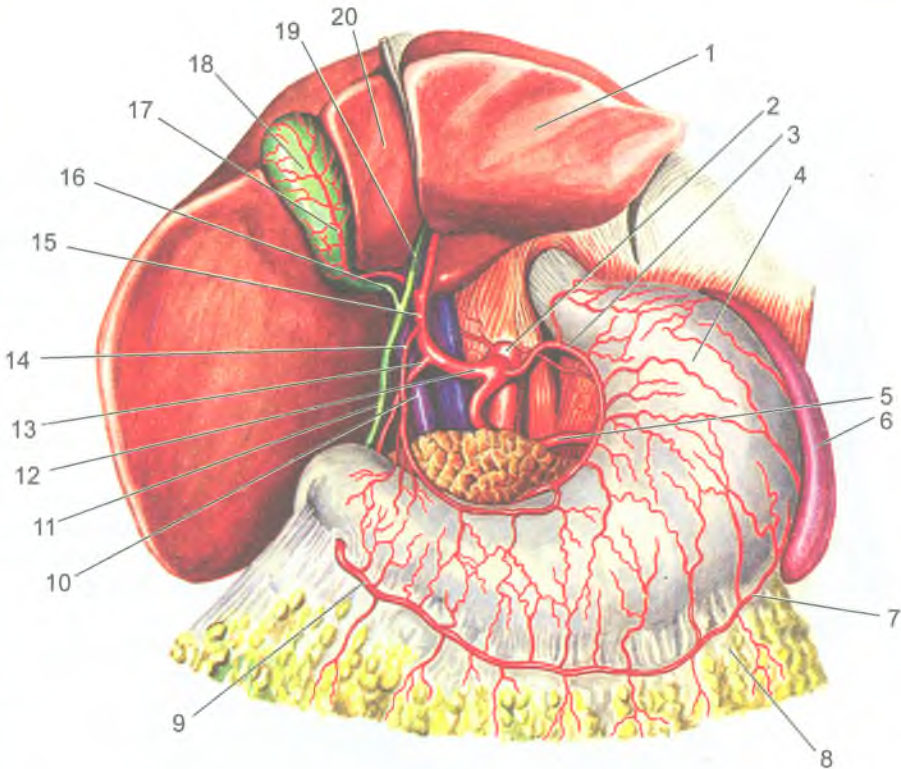


Рис. 125. Чревный ствол и его ветви:

1 — печень, левая доля; 2 — чревный ствол; 3 — левая желудочная артерия; 4 — желудок; 5 — селезеночная артерия; 6 — селезенка; 7 — левая желудочно-сальниковая артерия; 8 — большой сальник; 9 — правая желудочно-сальниковая артерия; 10 — воротная вена; 11 — общий желчный проток; 12 — общая печеночная артерия; 13 — желудочно-двенадцатиперстная артерия; 14 — правая желудочная артерия; 15 — собственная печеночная артерия; 16 — желчепузырный проток; 17 — желчепузырная артерия; 18 — желчный пузырь; 19 — общий желчный проток; 20 — квадратная доля печени

*артерия* — к конечному отделу подвздошной кишки, слепой кишке, к червеобразному отростку. От верхней брыжеечной артерии начинаются также *правая ободочная артерия* (к восходящей ободочной кишке) и *средняя ободочная артерия* (к поперечной ободочной кишке).

#### Нижняя брыжеечная артерия

*Нижняя брыжеечная артерия* (a.mesentérica inferior) начинается от брюшной части аорты на уровне третьего поясничного позвонка, она отдает ряд

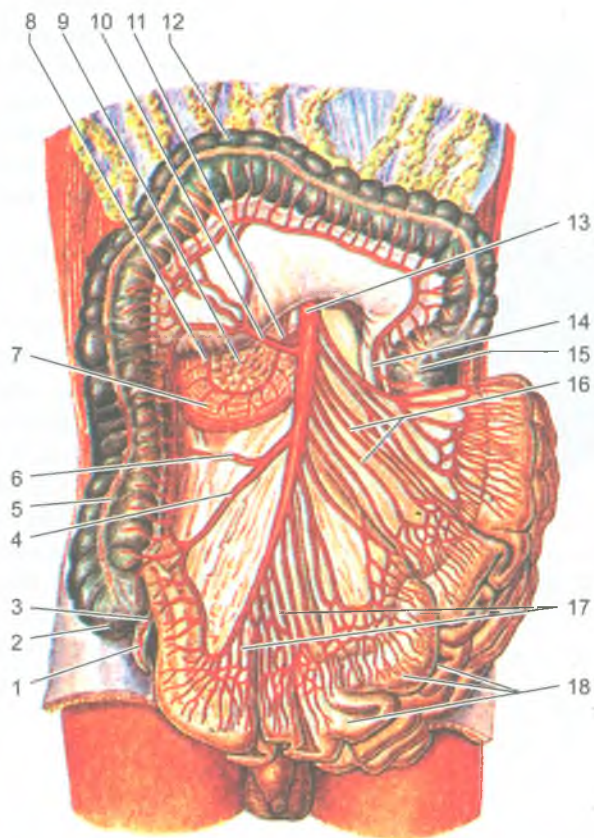
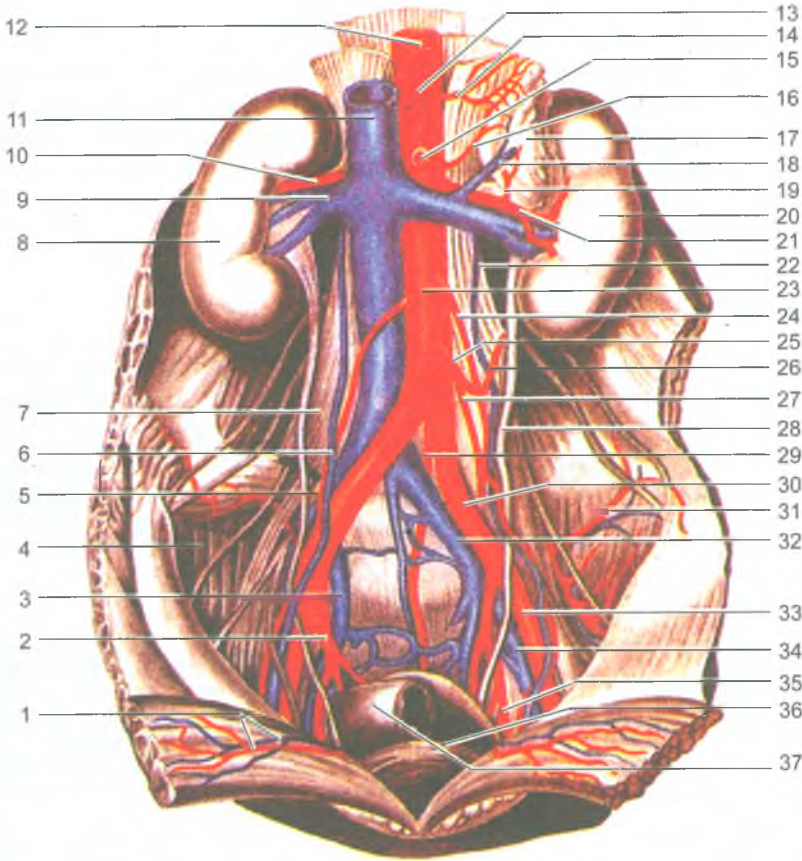


Рис. 126. Верхняя брыжеечная артерия и ее ветви:

1 — аппендикс; 2 — слепая кишка; 3 — артерия червеобразного отростка; 4 — подвздошно-слепок кишечная артерия; 5 — восходящая ободочная кишка; 6 — правая ободочная артерия; 7 — двенадцатиперстная кишка; 8 — верхняя поджелудочно-двенадцатиперстная артерия; 9 — головка поджелудочной железы; 10 — средняя ободочная артерия; 11 — нижняя поджелудочно-двенадцатиперстная артерия; 12 — поперечная ободочная кишка; 13 — верхняя брыжеечная артерия; 14 — восходящая ветвь левой ободочной артерии; 15 — нисходящая ободочная кишка; 16 — тощекишечные артерии; 17 — подвздошные артерии; 18 — петли тонкой кишки

ветвей: левую ободочно-кишечную, сигмовиднокишечные и верхнюю прямокишечную артерии (рис. 127). *Левая ободочно-кишечная артерия* направляется влево, отдает ветви к нисходящей ободочной кишке и левой части поперечной ободочной кишки. Сигмовидно-кишечные артерии (2-3) направляются к сигмовидной кишке между листками ее брыжейки. *Верхняя прямокишечная артерия* является конечной ветвью нижней брыжеечной артерии и разветвляется в стенках верхней части прямой кишки. Между всеми ободочно-кишечными и сигмовидно-кишечными артериями имеются анастомозы, располагающиеся вдоль внутреннего края всех отделов ободочной кишки. К *парным ветвям брюшной части аорты* относятся: средние надпочечниковые артерии, питающие надпочечную железу. *Средняя надпочечниковая артерия* (a. suprarenalis media) анастомозирует с верхними надпочечниковыми артериями, отходящими от нижней диафрагмальной артерии, и с нижней надпочечниковой артерией, отходящей от почечной артерии.



**Рис. 127.** Нижняя брыжеечная артерия и ее ветви:

1 — нижние надчревные артерии и вены; 2 — внутренняя подвздошная артерия; 3 — внутренняя подвздошная вена; 4 — подвздошная мышца; 5 — яичковая артерия; 6 — яичковая вена; 7 — большая поясничная мышца; 8 — правая почка; 9 — почечная вена; 10 — почечная артерия; 11 — нижняя полая вена; 12 — аорта; 13 — чревный ствол; 14 — левая нижняя диафрагмальная артерия; 15 — верхняя брыжеечная артерия; 16 — средняя надпочечниковая артерия; 17 — левый надпочечник; 18 — надпочечниковая вена; 19 — нижняя надпочечниковая артерия; 20 — левая почка; 21 — почечная артерия; 22 — левая яичковая вена; 23 — брюшная аорта; 24 — левая яичковая артерия; 25 — нижняя брыжеечная артерия; 26 — левая ободочная артерия; 27 — верхняя прямокишечная артерия; 28 — левый мочеточник; 29 — срединная крестцовая артерия; 30 — общая подвздошная артерия; 31 — подвздошно-поясничная артерия; 32 — общая подвздошная вена; 33 — наружная подвздошная артерия; 34 — наружная подвздошная вена; 35 — запирательная артерия; 36 — мочевого пузыря; 37 — прямая кишка

## Почечная артерия

*Почечная артерия* (a.renalis) отходит от аорты на уровне второго поясничного позвонка. Правая почечная артерия длиннее левой и проходит позади нижней полой вены. В воротах почки почечная артерия делится на ветви, уходящие в вещество почки. От почечной артерии отходит *нижняя надпочечниковая артерия*.

*Яичковая (яичниковая) артерия* (a.testicularis, s.ovarica) отходит от аорты чуть ниже уровня почечной артерии, направляется в полость малого таза к яичнику (у женщин) или к яичку (у мужчин).

## Артерии таза

Продолжением аорты в малый таз является тонкая *срединная крестцовая артерия*. *Правая и левая общие подвздошные артерии* (a. iliaca communis dextra et sinistra) представляют собой конечные ветви брюшной части аорты, на которые делится аорта на уровне четвертого поясничного позвонка. На уровне крестцово-подвздошного сустава каждая общая подвздошная артерия разделяется на внутреннюю и наружную подвздошные артерии (табл. 16).

Таблица 16

Подвздошные артерии и их ветви

Артерии и их основные ветви	Кровоснабжаемые органы (области)
<b>Внутренняя подвздошная а.</b>	Стенки и органы таза, наружные половые органы, промежность, крестцово-подвздошное сочленение, тазобедренный сустав, приводящие мышцы бедра, наружные мышцы таза, подвздошно-поясничная мышца
<b>Пристеночные (париетальные) ветви</b>	
<b>Подвздошно-поясничная а.</b> 1. Подвздошная ветвь 2. Поясничная ветвь 3. Спинномозговая ветвь	Подвздошная кость, корешки спинномозговых нервов и оболочки спинного мозга. Мышцы: большая поясничная, подвздошная, квадратная поясницы, поперечная живота
<b>Латеральные крестцовые аа.</b> 1. Спинномозговые ветви	Крестец, оболочки спинного мозга. Мышцы: поднимающая задний проход, грушевидная, глубокие спины
<b>Запирательная а.</b> 1. Лобковая ветвь 2. Вертлужная ветвь	Лобковый симфиз, подвздошная кость, тазобедренный сустав. Мышцы: подвздошно-поясничная, квадратная бедра, поднимающая задний проход, запирательные, приводящие бедро
<b>Нижняя ягодичная а.</b> 1. А., сопровождающая седалищный нерв	Тазобедренный сустав, кожа и мышцы ягодичной области. Мышцы: большая приводящая бедра, запирательные, полусухожильная, полуперепончатая, длинная головка двуглавой мышцы бедра
<b>Верхняя ягодичная а.</b> 1. Поверхностная ветвь 2. Глубокая ветвь	Тазобедренный сустав, кожа ягодичной области. Мышцы: малая и средняя ягодичные, грушевидная, напрягающая широкую фасцию бедра

<b>Внутренностные (висцеральные) ветви.</b>	
<b>Пупочная а.</b> 1. А.семявыносящего протока 2. Верхние мочепузырные аа. 3. Мочеточниковые ветви	Мочевой пузырь, нижний отдел мочеточника, семявыносящий проток
<b>Маточная а.</b> 1. Влагалищные ветви 2. Яичниковая ветвь 3. Трубная ветвь	Матка, влагалище, маточная труба, яичник, мочеточник, мочевой пузырь
<b>Средняя прямокишечная а.</b>	Средний и нижний отделы прямой кишки, семенной пузырек, предстательная железа (у мужчин), влагалище (у женщин); мышца, поднимающая задний проход
<b>Внутренняя половая а.</b> 1. Нижняя прямокишечная а. 2. Промежностная а. 3. Уретральная а. 4. А. луковичи полового члена (у мужчин), луковичи преддверия влагалища (у женщин) 5. Глубокая а. полового члена (клитора) 6. Дорсальная а. полового члена (клитора)	Нижний отдел прямой кишки, мочеиспускательный канал, кожа и мышцы промежности, влагалище (у женщин), бульбоуретральные железы (у мужчин), наружные половые органы; внутренняя запирающая мышца
<b>Наружная подвздошная а.</b>	Кожа передней брюшной стенки. Мышцы: поясничная, прямая и поперечная мышца живота, семенной канатик (у мужчин), у женщин круглая связка матки
<b>Нижняя надчревная а.</b> 1. Лобковая ветвь 2. Запирательная ветвь 3. Кремастерная а. 4. А. круглой связки матки	Семенной канатик, мышца, поднимающая яичко (у мужчин), круглая связка матки (у женщин). Мышцы живота: прямая, поперечная, косые, пирамидальная
<b>Глубокая а., огибающая подвздошную кость</b>	Мышцы живота: поперечная, косые, подвздошная, напрягатель широкой фасции бедра

*Внутренняя подвздошная артерия* (а. iliaca interna) спускается в малый таз и на уровне большого седалищного отверстия разделяется на *пристеночные* (париетальные) и *висцеральные* (внутренностные) ветви.

К *париетальным ветвям внутренней подвздошной артерии* относятся *подвздошно-поясничная, латеральная крестцовая, запирающая, верхняя и нижняя ягодичные артерии*.

*Подвздошно-поясничная артерия* кровоснабжает поясничную и подвздошную мышцы, квадратную мышцу поясницы, а также кости таза и спинной мозг.

*Латеральная крестцовая артерия* кровоснабжает крестец и мягкие ткани, прилежащие к нему; *запирательная артерия* — тазобедренный сустав и приводящие мышцы бедра; *верхняя ягодичная артерия* — среднюю и малую ягодичные мышцы; *нижняя ягодичная артерия* — большую ягодичную мышцу.

К *висцеральным ветвям внутренней подвздошной артерии* принадлежат *пупочная, нижняя мочепузырная, маточная* (у женщин), *внутренняя половая, средняя прямокишечная артерии*.



*Пупочная артерия* направляется к пупочному кольцу по задней поверхности передней брюшной стенки. Эта артерия у плода несет венозную кровь к плаценте, а у взрослых людей она почти вся облитерируется, за исключением начального отдела. От этой начальной части артерии отходят ветви к мочевому пузырю (*верхние мочепузырные артерии*), к мочеточнику и к семявыносящему протоку (у мужчин). *Нижняя мочепузырная артерия* направляется к мочевому пузырю, отдавая по пути ветви к предстательной железе и семенному пузырьку (у мужчин), к влагалищу (у женщин).

*Маточная артерия* идет к матке и отдает ветви к яичнику и влагалищу. *Средняя прямокишечная артерия* кровоснабжает средний отдел прямой кишки, анастомозируя с верхней и с нижней прямокишечными артериями. *Половая артерия* отдает *нижнюю прямокишечную артерию* (к прямой кишке), *промежностную артерию* (к мышцам и фасциям промежности) и ветви к наружным половым органам.

*Наружная подвздошная артерия* (a. iliaca externa) идет под паховой связкой на бедро и переходит в бедренную артерию. От наружной подвздошной артерии отходит *нижняя надчревная артерия*, кровоснабжающая мышцы брюшной стенки, лобковую кость. Эта артерия анастомозирует с ветвями верхней надчревной артерии (из внутренней грудной артерии). Второй ветвью наружной подвздошной артерии является *глубокая артерия, огибающая подвздошную кость*, кровоснабжающая подвздошную, поперечную и внутреннюю косые мышцы живота и мышцу, напрягающую широкую фасцию бедра.

### Артерии нижней конечности

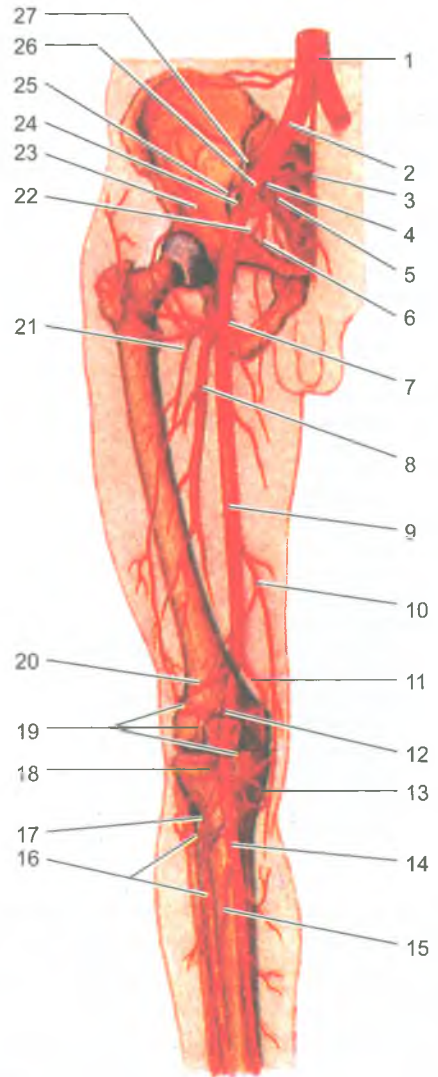
К артериям нижней конечности относятся бедренная, подколенная, передняя и задняя большеберцовые, малоберцовая артерии и их ветви (рис. 128, табл. 17).

*Бедренная артерия* (a.femoralis), являясь непосредственным продолжением наружной подвздошной артерии, проходит в сосудистой лакуне латеральнее бедренной вены. Бедренная артерия идет в бедренном треугольнике, затем она уходит через приводящий канал в подколенную ямку, где принимает название подколенной артерии. Ветвями бедренной артерии являются *поверхностная надчревная артерия, поверхностная артерия, огибающая подвздошную кость, наружные половые артерии, нисходящая коленная артерия, глубокая артерия бедра*.

*Поверхностная надчревная артерия* питает подкожную клетчатку передней брюшной стенки. *Поверхностная артерия, огибающая подвздошную кость*, кровоснабжает кожу и напрягатель широкой фасции. Наружные половые артерии идут к наружным половым органам и к промежности, нисходящая коленная артерия — к коленному суставу.

*Глубокая артерия бедра* является самой крупной ветвью бедренной артерии. Она делится на медиальную и латеральную артерии, огибающие бедренную кость

**Рис. 128.** Артерии нижней конечности:  
 1 — брюшная часть аорты; 2 — общая подвздошная артерия; 3 — срединная крестцовая артерия; 4 — внутренняя подвздошная артерия; 5 — латеральная крестцовая артерия; 6 — запирательная артерия; 7 — артерия, огибающая бедренную кость; 8 — глубокая артерия бедра; 9 — бедренная артерия; 10 — нисходящая коленная артерия; 11 — медиальная верхняя коленная артерия; 12 — подколенная артерия; 13 — медиальная нижняя коленная артерия; 14 — задняя большеберцовая артерия; 15 — малоберцовая артерия; 16 — передняя большеберцовая артерия; 17 — передняя большеберцовая возвратная артерия; 18 — латеральная нижняя коленная артерия; 19 — коленная суставная (артериальная) сеть; 20 — латеральная верхняя коленная артерия; 21 — латеральная артерия, огибающая бедренную кость; 22 — нижняя ягодичная артерия; 23 — глубокая артерия, огибающая подвздошную кость; 24 — нижняя надчревная артерия; 25 — верхняя ягодичная артерия; 26 — наружная подвздошная артерия; 27 — подвздошно-поясничная артерия



(кровооснабжающие мышцы бедра), и отдает три прободающие артерии, которые проходят в заднюю область бедра, где разветвляются в мышцах и коже этой области.

*Подколенная артерия* (а. poplitea) является продолжением бедренной артерии. На уровне нижнего края подколенной мышцы она делится на свои конечные ветви — *переднюю и заднюю большеберцовые артерии*. От подколенной артерии в подколенной ямке отходят пять крупных артерий к коленному

## Артерии нижней конечности и их ветви

Артерии и их основные ветви	Кровоснабжаемые органы (области)
<b>Бедренная а.</b> 1. Поверхностная надчревная а. 2. Поверхностная а., огибающая подвздошную кость 3. Наружные половые аа. 4. Нисходящая коленная а. 5. Глубокая а. бедра	Передняя стенка живота, кожа и мышцы бедра, бедренная кость, тазобедренный сустав, коленный сустав, наружные половые органы. Мышцы задней стороны бедра
<b>Подколенная а.</b> 1–4. Латеральные и медиальные верхние и нижние коленные аа. 5. Средняя коленная а.	Коленный сустав, соседние мышцы бедра и голени, кожа области коленного сустава и верхнего отдела голени
<b>Передняя большеберцовая а.</b> 1–2. Задняя и передняя большеберцовые возвратные аа. 3–4. Латеральная и медиальная передние лодыжковые аа.	Кожа и мышцы передней стороны голени, коленный и голеностопный суставы
<b>Тыльная а. стопы</b> 1. Первая тыльная плюсневая а. 2. Глубокая подошвенная а. 3. Дугообразная а.	Кости, суставы стопы, кожа тыла, медиальной и латеральной сторон стопы, мышцы тыла стопы. Пальцы и межкостные мышцы
<b>Задняя большеберцовая а.</b> 1. А. огибающая малоберцовую кость. 2. Малоберцовая а. 3. Медиальные лодыжковые ветви 4. Пяточные ветви	Коленный сустав, большеберцовая и малоберцовая кости, голеностопный сустав, кожа и мышцы задней стороны голени
<b>Медиальная подошвенная а.</b> 1. Поверхностная и глубокая ветви	Кожа медиальной части подошвы и мышцы большого пальца стопы
<b>Латеральная подошвенная а.</b> 1. Подошвенная (артериальная) дуга	Кожа латеральной части подошвы, мышца мизинца и средней группы сустава стопы

суставу: латеральная и медиальная верхние коленные артерии, средняя, а также латеральная и медиальная нижние коленные артерии. Эти артерии вместе с нисходящей артерией колена (из бедренной артерии) образуют *коленную суставную (артериальную) сеть*.

*Передняя большеберцовая артерия* (а. fibialis anterior) отходит от подколенной артерии в подколенной ямке, проходит в переднюю область голени через отверстие в ее межкостной перепонке. Передняя большеберцовая артерия отдает *переднюю и заднюю большеберцовые возвратные артерии* к коленному суставу, *мышечные ветви*, а также *латеральную и медиальную передние лодыжковые артерии* к голеностопному суставу. Конечной ветвью передней большеберцовой артерии является *тыльная артерия стопы*. Эта артерия направляется к первому межплюсневому промежутку, где переходит в *дугообразную артерию*, отдающую *тыльные плюсневые артерии*, которые разделяются на *тыльные пальцевые артерии* (рис. 129).

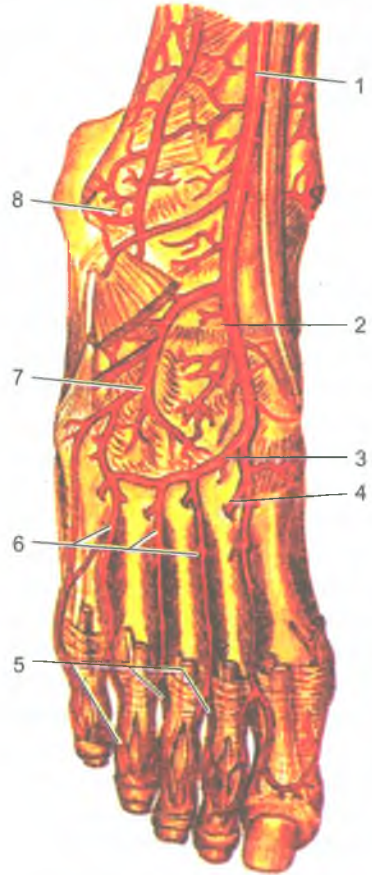


Рис. 129. Артерии тыла стопы:

1 — передняя большеберцовая артерия; 2 — тыльная артерия стопы; 3 — дугообразная артерия; 4 — глубокая подошвенная ветвь; 5 — тыльные пальцевые артерии; 6 — тыльные плюсневые артерии; 7 — латеральная предплюсневая артерия; 8 — латеральная лодыжковая сеть

*Задняя большеберцовая артерия* (a. fibialis posterior) является второй конечной ветвью подколенной артерии, она проходит в голено-подколенном канале, который покидает под медиальным краем камбаловидной мышцы. Затем эта артерия направляется к медиальной лодыжке, позади которой проходит на подошву. На задней поверхности голени задняя большеберцовая артерия отдает *мышечные ветви*, *малоберцовую артерию*, направляющуюся к одноименным мышцам, а также *медиальные лодыжковые ветви*. От малоберцовой артерии отходят *латеральные лодыжковые ветви*. Задняя большеберцовая артерия огибает сзади и снизу медиальную лодыжку и выходит на подошву стопы, где разделяется на медиальную и латеральную подошвенные артерии.

*Медиальная подошвенная артерия* проходит в одноименной борозде, отдает *мышечные ветви* и *собственные пальцевые артерии* к первому и второму пальцам стопы. *Латеральная подошвенная артерия* проходит в латеральной

подошвенной борозде, затем изгибается в медиальном направлении и образует *подошвенную дугу*. От подошвенной дуги отходят *мышечные и кожные ветви, подошвенные плюсневые и подошвенные пальцевые артерии* ко II–V пальцам стопы.

### Возрастные особенности артерий

*После рождения ребенка* по мере увеличения возраста окружность, диаметр, толщина стенок артерий и их длина увеличиваются. Изменяется также уровень отхождения артериальных ветвей от магистральной артерий и даже тип их ветвления. Диаметр левой венечной артерии больше диаметра правой венечной артерии у людей всех возрастных групп. Наиболее существенные различия в диаметре этих артерий отмечаются у новорожденных и детей 10–14 лет. Диаметр общей сонной артерии у детей раннего возраста равен 3–6 мм, а у взрослых составляет 9–14 мм. Диаметр подключичной артерии наиболее интенсивно увеличивается от момента рождения ребенка до 4 лет. В раннем детском возрасте артерии кишечника почти все одинакового размера. Разница между диаметром магистральных артерий и диаметром их ветвей 2-го и 3-го порядков вначале невелика, однако по мере увеличения возраста ребенка эта разница также увеличивается. Диаметр магистральных артерий растет быстрее, чем диаметр их ветвей. В течение первых 5 лет жизни ребенка диаметр локтевой артерии увеличивается более интенсивно, чем лучевой. Толщина стенок восходящей части аорты увеличивается до 13 лет, а общей сонной артерии стабилизируется после 7 лет.

Длина артерий возрастает пропорционально росту тела и конечностей. Например, длина нисходящей части аорты к 50 годам увеличивается в 4 раза, при этом длина грудной части нарастает быстрее, чем брюшной. Артерии, кровоснабжающие мозг, наиболее интенсивно развиваются до 3–4-летнего возраста, по темпам роста превосходя другие сосуды. Наиболее быстро растет в длину передняя мозговая артерия. С возрастом удлиняются также артерии, кровоснабжающие внутренние органы, и артерии верхних и нижних конечностей. Так, у новорожденных детей и детей грудного возраста нижняя брыжеечная артерия имеет длину 5–6 см, а у взрослых — 16–17 см.

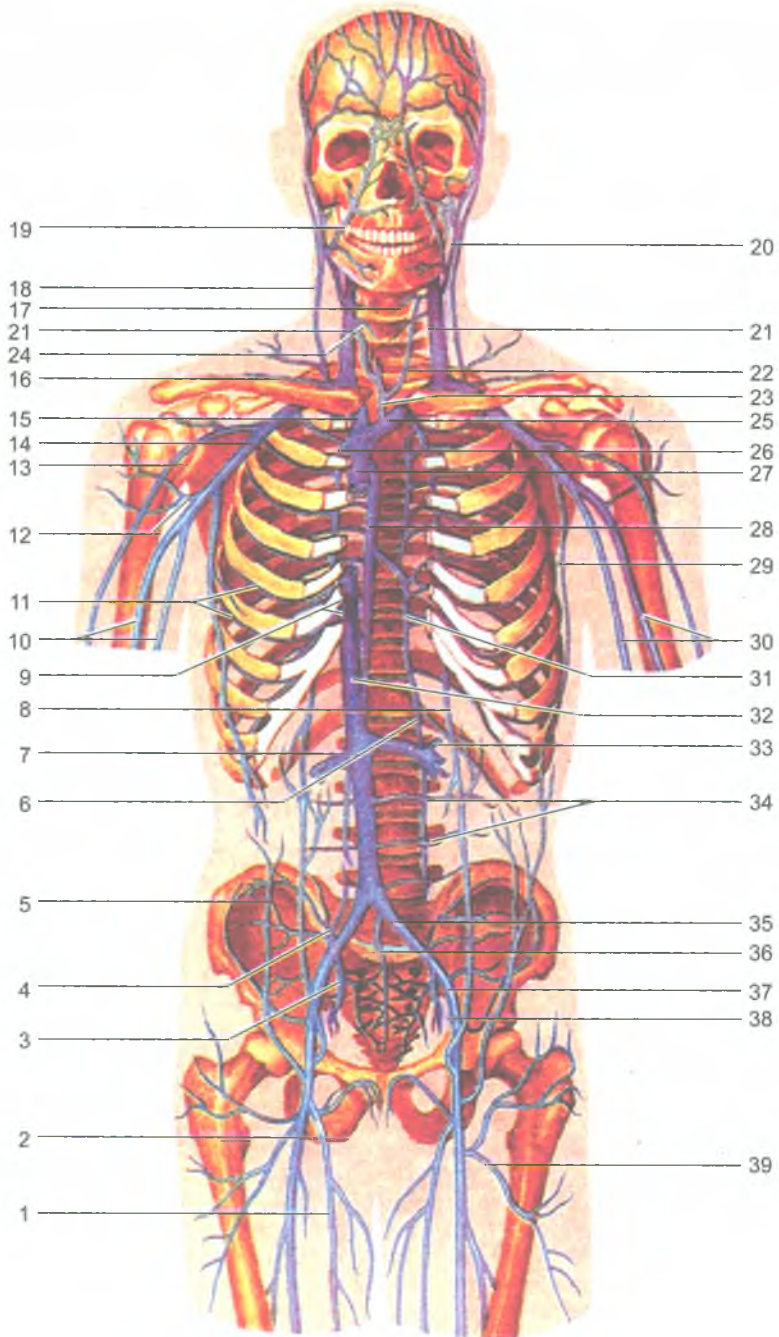
Пропорционально росту тела и конечностей и соответственно увеличению длины артерий происходит частичное изменение топографии этих сосудов. Чем старше человек, тем относительно ниже располагается дуга аорты. У новорожденных детей дуга аорты выше уровня I грудного позвонка, в 17–20 лет — на уровне II, в 25–30 лет — на уровне III, в 40–45 лет — на высоте IV грудного позвонка, у пожилых и старых людей — на уровне межпозвоночного диска между IV и V грудными позвонками. Изменяется также топография артерий конечностей. Например, у новорожденного ребенка

проекция локтевой артерии соответствует передне-медиальному краю локтевой кости, а лучевой — передне-медиальному краю лучевой кости. С возрастом локтевая и лучевая артерии немного смещаются в латеральном направлении. У детей старше 10 лет эти артерии располагаются и проецируются так же, как и у взрослых. Бедренная и подколенная артерии в первые годы жизни ребенка также смещаются в латеральном направлении от срединной линии бедра. При этом проекция бедренной артерии приближается к медиальному краю бедренной кости, а проекция подколенной артерии — к срединной линии подколенной ямки. Наблюдается изменение топографии ладонных дуг. Поверхностная ладонная дуга у новорожденных и детей младшего возраста располагается проксимальнее середины II и III пястных костей, у взрослых проецируется на уровне середины III пястной кости.

По мере увеличения возраста происходит также изменение типа ветвления артерий. Так, у новорожденных тип ветвления венечных артерий рассыпной, к 6–10 годам формируется магистральный тип, который сохраняется на протяжении всей жизни человека.

#### Вопросы для повторения и самоконтроля

1. Перечислите кровеносные сосуды, образующие малый (легочный) круг кровообращения, и назовите функции этих сосудов.
2. Назовите ветви дуги аорты. К каким частям тела направляются крупные ветви аорты?
3. Назовите ветви наружной и внутренней сонных артерий. Какие органы эти ветви кровоснабжают?
4. Назовите артерии, образующие артериальный (Виллизиев) круг на основании мозга.
5. Назовите артерии верхней конечности и области их ветвления. Какие артерии участвуют в образовании ладонных артериальных дуг?
6. Перечислите ветви грудной и брюшной частей аорты. К каким органам эти артерии направляются?
7. Назовите ветви внутренней и наружной подвздошных артерий и органы, которые эти артерии кровоснабжают.
8. Перечислите артерии нижней конечности и области, которые эти артерии кровоснабжают.
9. Назовите артерии, располагающиеся на тыльной и подошвенной сторонах стопы. Какие ветви эти артерии отдают?



## Вены большого круга кровообращения

От всех органов и тканей тела человека венозная кровь оттекает в верхнюю и нижнюю полые вены, впадающие в правое предсердие (рис. 130). Вены подразделяют на поверхностные и глубокие. При этом глубокие вены прилежат, как правило, к артериям.

### Верхняя полая вена и ее притоки

Верхняя полая вена (*vēna cava superior*) — это толстый короткий ствол, длина которого составляет 5–6 см, диаметр 2–2,5 см, не имеет клапанов. Она образуется при слиянии правой и левой плечеголовных вен позади соединения хряща I правого ребра с грудиной. Затем вена опускается вниз справа и кзади от восходящей части аорты и впадает в правое предсердие. Верхняя полая вена собирает кровь из стенок и органов грудной полости головы, шеи, верхних конечностей.

### Вены головы и шеи

От головы и шеи кровь оттекает по наружной и внутренней яремным венам (табл. 18). *Наружная яремная вена* (*v. jugularis externa*) собирает кровь от затылочной и позадиушной областей. Эта вена спускается вниз в подкожной клетчатке по наружной поверхности грудинно-ключично-сосцевидной мышцы и впадает в подключичную или внутреннюю яремную вену. По пути она принимает боковые притоки — *переднюю яремную вену*, формирующуюся в передних отделах шеи, *поперечные вены шеи и надлопаточную вену*.

*Внутренняя яремная вена* (*v. jugularis interna*) выносит кровь из полости черепа (от мозга) через яремное отверстие, являясь продолжением сигмовидного синуса твердой оболочки головного мозга. На шее внутренняя яремная

Рис. 130. Верхняя и нижняя полые вены и их притоки:

1 — большая подкожная вена ноги; 2 — бедренная вена; 3 — внутренняя подвздошная вена; 4 — подвздошно-поясничная вена; 5 — поверхностная надчревная вена; 6 — восходящая поясничная вена; 7 — правая почечная вена; 8 — верхняя надчревная вена; 9 — печеночные вены; 10 — плечевые вены; 11 — межреберные вены; 12 — вена, окружающая плечевую кость; 13 — латеральная подкожная вена руки; 14 — подмышечная вена; 15 — правая плечеголовная вена; 16 — поперечная вена лопатки; 17 — верхняя щитовидная вена; 18 — наружная яремная вена; 19 — лицевая вена; 20 — занижнечелюстная вена; 21 — внутренняя яремная вена; 22 — передняя яремная вена; 23 — нижняя щитовидная вена; 24 — поперечная вена шеи; 25 — левая плечеголовная вена; 26 — внутренняя грудная вена; 27 — верхняя полая вена; 28 — непарная вена; 29 — латеральная грудная вена; 30 — плечевые вены; 31 — полунепарная вена; 32 — нижняя полая вена; 33 — левая почечная вена; 34 — поясничные вены; 35 — общая подвздошная вена; 36 — срединная крестцовая вена; 37 — наружная подвздошная вена; 38 — нижняя надчревная вена; 39 — вена, окружающая бедренную кость



## Вены головы и шеи и их притоки

Вены	Основные боковые притоки
<p><i>Поверхностные вены</i></p> <p>Наружная яремная вена впадает в угол, образованный при слиянии подключичной и внутренней яремной вен (венозный угол)</p>	<p>Передняя яремная вена.</p> <p>Яремная венозная дуга.</p> <p>Надлопаточная вена.</p> <p>Поперечные вены шеи</p>
<p><i>Глубокие вены</i></p> <p>Внутренняя яремная вена сливается с подключичной веной позади грудиноключичного сустава, образуя плечеголовную вену</p>	<p>Занижнечелюстная вена.</p> <p>Менингеальные вены.</p> <p>Лицевая вена.</p> <p>Язычная вена.</p> <p>Глоточные вены.</p> <p>Верхняя и средние щитовидные вены</p>

вена располагается рядом с общей сонной артерией и блуждающим нервом. Во внутреннюю яремную вену оттекает кровь из синусов твердой оболочки головного мозга, диплоических вен (от костей крыши черепа), эмиссарных вен (анастомозов с венами кожных покровов мозгового черепа), верхней и нижней глазничных вен. Во внутреннюю яремную вену впадают также *внечерепные ее притоки: глоточные, язычная, верхняя и средняя щитовидные, лицевая вены*, а также *занижнечелюстная вена*, собирающая кровь от ушной раковины и наружного слухового прохода, височно-нижнечелюстного сустава и от стенок барабанной полости. Внутренняя яремная вена, соединяясь с подключичной веной, образует плечеголовную вену.

Плечеголовная вена (*v. brachiocephalica*), правая и левая, собирают кровь от головы, шеи и верхних конечностей. Притоками плечеголовных вен являются *нижние щитовидные, тимусные, перикардальные, бронхиальные, пищеводные, средостенные, позвоночные и другие вены*.

*Подключичная вена (v. subclavia)*, являющаяся продолжением подмышечной вены, проходит спереди от подключичной артерии и впереди передней лестничной мышцы.

### Вены верхней конечности

Вены верхней конечности имеют клапаны и делятся на *глубокие и поверхностные вены*, в которые оттекает кровь от органов и тканей кисти, предплечья, плеча и плечевого пояса (табл. 19). *Глубокие вены* кисти и предплечья обычно по две вены-спутницы прилежат к одноименным артериям и собирают кровь от костей, суставов и мышц. На плече обе глубокие плечевые вены сливаются в непарную *подмышечную вену*. *Поверхностные вены* верхней конечности анастомозируют между собой, на кисти образуют сеть, из которой формируются две основные подкожные вены — латеральная и медиальная (рис. 131). *Медиальная подкожная вена* руки, расположенная вдоль локтевой стороны предплечья, впадает в плечевую вену. *Латеральная подкожная вена* руки

Таблица 19

## Вены верхней конечности и их притоки

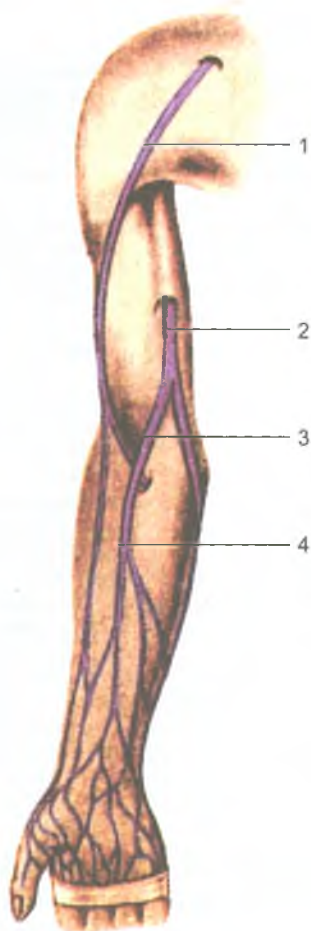
Вены	Основные боковые притоки	Область, орган, из которых собирает кровь
<i>Поверхностные вены</i> Латеральная подкожная вена руки (впадает в подмышечную вену)	Подкожные вены латеральных отделов руки. Первая дорсальная пястная вена. Промежуточная вена локтя	Кожа, подкожная клетчатка латеральных отделов верхней конечности
Медиальная подкожная вена руки (впадает в плечевую вену)	Подкожные вены медиальных отделов руки. Промежуточная вена локтя	Кожа, подкожная клетчатка медиальных отделов верхней конечности
Лучевая вена (парная). Сливается с локтевыми венами, образуя плечевую вену	Мышечные вены	Мышцы, связки, кости латеральной стороны кисти и предплечья
Локтевая вена (парная). Сливается с лучевыми венами, образуя плечевую вену	Мышечные вены	Мышцы, связки, кости медиальной стороны кисти и предплечья
Плечевая вена. Продолжается в подмышечную вену	Глубокая вена плеча. Мышечные вены	Свободная часть верхней конечности (кожа, связки, мышцы, кости кисти, предплечья)
Подмышечная вена. (Продолжается в подключичную вену)	Латеральная грудная вена. Грудонадчревные вены. Подлопаточная вена	Свободная часть верхней конечности (кожа, подкожная клетчатка боковых отделов грудной стенки)
Подключичная вена. (Сливается с внутренней яремной веной, образуя плечеголовную вену)	Грудные ветви. Дорсальная лопаточная вена. Грудоакромиальная вена	Верхняя конечность, верхние отделы передней и боковой отделов грудной стенки

проходит вдоль латерального края передней поверхности предплечья, затем по наружной поверхности плеча и впадает в подмышечную вену. В области локтевого сгиба обе эти вены соединяются при помощи короткой *промежуточной (срединной) вены локтя*.

*Подмышечная вена* (v. axillaris) переходит в подключичную вену на уровне первого ребра. Подмышечная вена собирает кровь от свободной части верхней конечности, в нее также впадают *латеральная грудная, грудонадчревная* и другие вены от плечевого пояса и грудной стенки.

## Вены груди

К венам грудной полости относятся непарная (справа) и полунепарная (слева) вены, собирающие кровь от грудных стенок и органов грудной полости. Полунепарная вена на уровне VII грудного позвонка поворачивает вправо и впадает в непарную вену (табл. 20).



**Рис. 131.** Поверхностные (подкожные) вены верхней конечности. Вид спереди:  
1 — латеральная подкожная вена руки; 2 — медиальная подкожная вена руки; 3 — промежуточная вена локтя; 4 — промежуточная вена предплечья

*Непарная вена (v. ázigos)* располагается в заднем средостении на телах грудных позвонков, правее срединной линии, и является продолжением *правой восходящей поясничной вены*. На уровне IV–V грудных позвонков непарная вена огибает сзади корень правого легкого, направляется вперед и впадает в *верхнюю полую вену*. В *непарную вену* впадают *правые задние межреберные вены, пищеводные, бронхиальные, перикардальные, задние средостенные, верхние диафрагмальные* и другие вены, а также вены внутреннего и наружного позвоночных сплетений.

*Полунепарная вена (v. hemiázygos)* располагается в заднем средостении, прилежит к левой стороне позвоночника и является продолжением *левой восходящей поясничной вены*. Притоками полунепарной вены являются *задние*

Таблица 20

## Вены груди и их притоки

Вены	Основные боковые притоки	Области, органы, из которых собирает кровь
Непарная вена (впадает в верхнюю полую вену)	Правая верхняя межреберная вена. Правые задние межреберные вены (с 4-й по 11-ю). Пищеводные вены. Бронхиальные вены. Перикардиальные вены. Медиастинальные вены. Полунепарная вена	Задняя стенка живота и грудной полости, органы средостения
Полунепарная вена (впадает в непарную вену)	Добавочная полунепарная вена. Шесть-семь верхних левых задних межреберных вен. Пищеводные вены. Медиастинальные вены	Задняя стенка живота и левой половины грудной полости, органы средостения
Плечеголовная вена (сливается с одноименной веной противоположной стороны с образованием верхней полой вены)	Внутренняя грудная вена. Подвздошная вена. Нижние щитовидные вены. Нижняя гортанная вена. Тимусные вены. Бронхиальные вены. Медиастинальные вены	Передняя стенка живота и грудной полости, органы средостения соответствующей стороны, щитовидная железа, тимус, гортань, шейный отдел спинного мозга и его оболочки, глубокие мышцы шеи, а также голова, шея, верхняя конечность
Верхняя полая вена (впадает в правое предсердие)	Непарная вена. Средостенные вены. Перикардиальные вены	Голова, шея, верхние конечности, верхняя половина туловища

*межреберные вены* левой стороны, *пищеводные и задние средостенные вены*, а также вены позвоночных сплетений, в которые оттекает кровь не только от позвоночника, но и от спинного мозга и его оболочек.

От передней стенки грудной полости кровь оттекает по *внутренним грудным венам*. Каждая внутренняя грудная вена является продолжением верхней надчревной вены, собирающей кровь из верхних отделов передней брюшной стенки. Во внутреннюю грудную вену впадают *мышечно-диафрагмальные вены*, а также *передние межреберные вены*, анастомозирующие с задними межреберными венами. *Левая внутренняя грудная вена* впадает в левую плечеголовную вену, а *правая* — в правую плечеголовную вену или непосредственно в верхнюю полую вену.

**Нижняя полая вена и ее притоки**

*Нижняя полая вена* (v. cava inferior) — это самый крупный венозный сосуд, ее диаметр у места впадения в правое предсердие достигает 3–3,5 см. Нижняя полая вена образуется на уровне межпозвоночного диска между IV и V поясничными позвонками из соединения правой и левой общих подвздошных вен.

## Нижняя полая вена и ее притоки

Вены	Основные боковые притоки	Область, орган, из которых собирает кровь
Наружная подвздошная вена (сливаясь с внутренней подвздошной веной, образует общую подвздошную вену)	Нижняя надчревная вена. Глубокая вена, огибающая подвздошную кость	Свободная часть нижней конечности, передняя стенка живота, наружные половые органы
Внутренняя подвздошная вена (сливаясь с наружной подвздошной веной, образует общую подвздошную вену)	Верхние и нижние ягодичные вены. Запирательные вены. Боковые крестцовые вены. Подвздошно-поясничная вена. Средняя и нижняя прямокишечные вены. Маточная вена (у женщин). Предстательная вена (у мужчин). Мочепузырные вены	Стенки и органы таза, наружные и внутренние половые органы
Общая подвздошная вена (при слиянии правой и левой общих подвздошных вен образуется нижняя полая вена)	Срединная крестцовая вена. Подвздошно-поясничная вена	Стенки и органы таза, наружные и внутренние половые органы, нижние конечности
Нижняя полая вена (впадает в правое предсердие)	Правая яичниковая вена (у женщин). Правая яичковая вена (у мужчин). Почечные вены. Правая надпочечниковая вена. Поясничные вены. Печеночные вены. Нижние диафрагмальные вены	Нижние конечности, стенки и органы таза, диафрагма (частично), задняя, боковые стенки и часть передней стенки брюшной полости, парные органы брюшной полости

Нижняя полая вена лежит забрюшинно справа от аорты, проходит через одноименное отверстие диафрагмы в грудную полость и впадает в правое предсердие. Нижняя полая вена собирает кровь из поясничных вен, нижних вен диафрагмы, а также от вен парных органов: почечных, надпочечниковых, вен яичка (или яичника); печеночных вен (табл. 21).

## Воротная вена и ее притоки

*Воротная вена* (v. portae) входит в ворота печени вместе с печеночной артерией. Она несет кровь от непарных органов брюшной полости в печень и формируется из трех вен — селезеночной, верхней и нижней брыжеечных (табл. 22). *Селезеночная вена* выходит из ворот селезенки, в нее впадают также мелкие вены желудка и поджелудочной железы. *Верхняя брыжеечная вена* собирает кровь из вен тонкой кишки, слепой кишки, восходящей и правой половины поперечной ободочной кишки. В верхнюю брыжеечную вену впадают *правая желудочно-сальниковая, поджелудочно-двенадцатиперстная* и другие вены.

Таблица 22

## Воротная вена и ее притоки

Вены	Основные боковые притоки	Область, орган, из которых собирает кровь
Селезеночная вена	Левая желудочно-сальниковая вена. Короткие желудочные вены. Панкреатические вены	Селезенка, область дна и задней стенки тела желудка, тело и хвост поджелудочной железы, левая половина большого сальника
Верхняя брыжеечная вена	Подвздошно-ободочнокишечная вена. Правая и средняя ободочные вены. Правая желудочно-сальниковая вена. Панкреатодуоденальные вены. Панкреатические вены	Тонкая кишка и ее брыжейка, слепая, восходящая и правая половина поперечной ободочной кишки, червеобразный отросток, головка и часть тела поджелудочной железы, правая половина тела желудка и большого сальника
Нижняя брыжеечная вена	Левая ободочная вена	Верхняя часть прямой кишки, сигмовидная ободочная кишка, нисходящая ободочная и левая половина поперечной ободочной кишки
Воротная вена (печени) (входит в ворота печени, в которой распадается до капилляров)	Желчепузырная вена. Околопупочные вены. Левая и правая желудочные вены. Предпривратниковая вена	Непарные органы брюшной полости (желудок, тонкая и толстая кишки, поджелудочная железа, селезенка)

Нижняя брыжеечная вена собирает кровь из левой половины поперечной, нисходящей и сигмовидной ободочной кишок и верхнего отдела прямой кишки.

Воротная вена в воротах печени разделяется на правую и левую долевые ветви, распадающиеся на сегментарные вены, а затем — на мелкие вены и капилляры, впадающие в центральные вены долек печени. Из центральных вен затем образуются более крупные печеночные вены, впадающие в нижнюю полую вену.

## Вены таза

В полости таза располагаются правая и левая общие подвздошные вены, которые образуются слиянием наружной и внутренней подвздошных вен на уровне подвздошно-крестцового сочленения (см. табл. 21).

*Внутренняя подвздошная вена* (v. iliaca interna) принимает *пристеночные* (париетальные) и *внутренностные* (висцеральные) вены.

*Пристеночными притоками* внутренней подвздошной вены являются парные *верхние и нижние ягодичные, запираательные, боковые крестцовые и непарная подвздошно-поясничная вены*.

К *внутренностным притокам* внутренней подвздошной вены относятся *мочепузырные, маточные, средние прямокишечные* (от средних отделов прямой

## Вены нижней конечности и их притоки

Вены	Основные боковые притоки	Область, орган, из которых собирает кровь
<i>Поверхностные вены</i> Большая подкожная вена ноги (впадает в бедренную вену)	Подкожные вены передне-медиальной поверхности ноги. Поверхностная надчревная вена. Наружные половые вены. Вена, огибающая подвздошную кость	Кожа и подкожная клетчатка передне-медиальных отделов стопы, голени и бедра, наружных половых органов, передней стенки живота
Малая подкожная вена ноги (впадает в подколенную вену)	Подкожные вены заднелатеральной поверхности голени	Кожа и подкожная клетчатка заднелатеральных отделов стопы и голени
<i>Глубокие вены</i> Передняя большеберцовая вена (парная)	Мышечные вены	Мышцы, связки кости тыла стопы и передней области голени
Задняя большеберцовая вена (парная).	Малоберцовые вены. Мышечные вены	Мышцы, связки, кости подошвы стопы и задних отделов голени
Подколенная вена (продолжается в бедренную вену)	Вены колена. Малая подкожная вена ноги	Кожа, связки, мышцы кисти, стопы, голени и коленный сустав
Бедренная вена (продолжается в наружную подошвенную вену)	Глубокая вена бедра. Большая подкожная вена ноги	Кожа, связки, мышцы, кости стопы, голени, бедра, кожа и подкожная клетчатка наружных половых органов, передней стенки живота

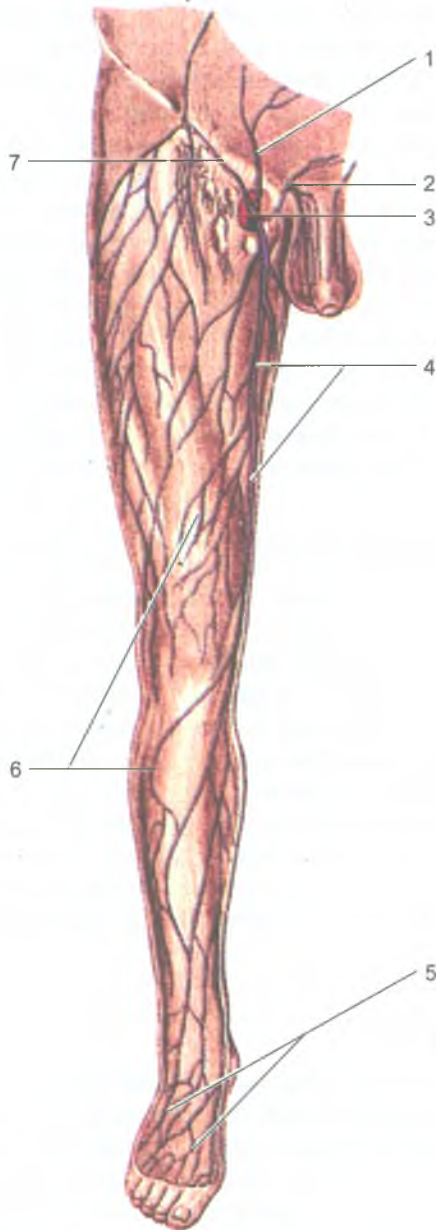
кишки), *внутренняя половая вены*, а также *нижние прямокишечные вены*. Во внутреннюю подвздошную вену впадают вены и от наружных половых органов — *вены полового члена (клитора), мошонки (половых губ)*.

Следует отметить, что в полости таза вокруг внутренних органов и в их стенках имеются прямокишечное, мочепузырное, предстательное, маточное и влагалищное венозные сплетения, обеспечивающие свободный отток венозной крови от этих органов.

*Наружная подвздошная вена (v. iliaca externa)* принимает кровь из всех вен нижней конечности. Над паховой связкой в нее впадает *нижняя надчревная вена*, отводящая кровь от органов и тканей нижних отделов передней брюшной стенки и *глубокая вена*, окружающая *подвздошную кость*.

### Вены нижней конечности

*Вены нижней конечности* разделяются на глубокие и поверхностные (подкожные) (табл. 23). Поверхностные вены нижней конечности располагаются в подкожной клетчатке, по ним оттекает кровь от кожи и подлежащих тканей (рис. 132). Вены начинаются на подошве и на тыле стопы. Из медиально расположенных вен стопы возле медиальной лодыжки формируется *большая подкожная вена ноги (v. saphena magna)*. Эта вена поднимается вверх по медиальной



**Рис. 132.** Поверхностные (подкожные) вены нижней конечности:  
 1 — поверхностная надчревная вена; 2 — наружные половые вены; 3 — бедренная вена; 4 — большая подкожная вена ноги; 5 — вены тыла стопы; 6 — поверхностные вены нижней конечности; 7 — поверхностная вена, огибающая подвздошную кость



стороне голени, бедра и впадает в бедренную вену ниже паховой связки. *Малая подкожная вена ноги* (v. saphena parva) начинается из вен наружного края стопы, переходит на заднюю поверхность голени, поднимается вверх до подколенной ямки, где впадает в подколенную вену.

*Глубокие вены нижней конечности* в числе двух прилежат к одноименным артериям стопы и голени. По этим венам кровь оттекает от костей, суставов, мышц и фасций. Эти вены продолжают на голень и переходят в большеберцовые вены. *Большеберцовые вены*, сливаясь, образуют непарную подколенную вену. *Подколенная вена* поднимается вверх и продолжается в бедренную вену, лежащую с внутренней стороны от бедренной артерии.

*Бедренная вена* (v. femoralis), пройдя под паховой связкой через сосудистую лауну в полость таза, переходит в наружную подвздошную вену, которая на уровне крестцово-подвздошного сустава сливается с *внутренней подвздошной веной*, в результате чего формируется *общая подвздошная вена*. Правая и левая общие подвздошные вены, сливаясь, образуют *нижнюю полую вену*.

### Возрастные особенности вен большого круга кровообращения

С возрастом увеличиваются не только длина, но и диаметр вен, а также площадь их поперечного сечения. Нижняя полая вена у новорожденного короткая и относительно широкая (диаметр около 6 мм). У взрослых диаметр нижней полой вены на уровне впадения почечных вен равен 25–28 мм. Формирование нижней полой вены у новорожденных происходит на уровне III–IV поясничных позвонков, а к периоду полового созревания (13–16 лет) — на уровне IV–VI поясничных позвонков.

Воротная вена у новорожденных располагается на уровне нижнего края XII грудного или I поясничного позвонков. Длина воротной вены у новорожденных составляет от 16 до 44 мм, у взрослых увеличивается в 5 раз. В подростковом возрасте эти показатели увеличиваются в 5 раз по сравнению с таковыми у новорожденных.

### Кровообращение плода

Обмен веществ между кровью плода и материнской кровью происходит в плаценте. Поэтому кровообращение плода называется *плацентарным кровообращением*. Кровеносная система плода сообщается с плацентой посредством двух пупочных артерий и одной пупочной вены.

Правая и левая пупочные артерии отходят от соответствующих внутренних подвздошных артерий плода и несут в плаценту венозную кровь в составе пупочного канатика. Эта кровь содержит большое количество продуктов распада (белков, жиров, углеводов), а также углекислый газ. Пупочная вена, отходящая от плаценты, несет к плоду артериальную кровь, насыщенную питательными

веществами и кислородом. Пупочная вена направляется к печени, где делится на две ветви: одна из них входит в печень, а вторая (венозный проток) впадает в нижнюю полую вену, принося в нее артериальную кровь из плаценты. По этой причине венозная кровь в нижней полую вену становится смешанной. По нижней полую вену смешанная кровь попадает в правое предсердие, а из него через овальное отверстие межпредсердной перегородки — в левое предсердие. Из левого предсердия кровь попадает в левый желудочек, а затем по аорте и отходящим от нее артериям направляется к органам и тканям тела плода.

Венозная кровь от верхней части тела плода поступает в правое предсердие по верхней полую вену. Через правое предсердно-желудочковое отверстие эта кровь проходит в правый желудочек. Из него в легочный ствол, а далее по крупному артериальному (боталлову) протоку, соединяющему легочный ствол и аорту, поступает непосредственно в аорту. В аорте к смешанной крови, поступающей из левого желудочка, прибавляются новые порции венозной крови. Эта смешанная кровь оттекает по ветвям аорты ко всем органам и стенкам тела плода.

Таким образом, верхняя половина тела плода, которая кровоснабжается по ветвям дуги аорты, отходящими от нее еще до впадения артериального протока, получает кровь, более богатую кислородом и питательными веществами, чем нижняя половина тела.

После рождения пупочный канатик перевязывают и перерезают, связь кровеносной системы новорожденного с плацентой матери прекращается. Одновременно легкие начинают функционировать как орган газообмена. Постепенно зарастает овальное отверстие, соединяющее правое и левое предсердия, застывает пупочная вена, которая превращается в круглую связку печени, а затем зарастают венозный и артериальный (боталлов) протоки.

### Вопросы для повторения и самоконтроля

1. Назовите притоки внутренней и наружной яремных вен.
2. Назовите поверхностные вены руки и места впадения их в более крупные вены.
3. Перечислите притоки непарной и полунепарной вен.
4. Из каких вен и в каком месте тела образуется верхняя полая вена?
5. Назовите пристеночные (париетальные) и внутренностные (висцеральные) притоки нижней полую вены.
6. Расскажите о притоках воротной вены.
7. Перечислите пристеночные и внутренностные притоки внутренней подвздошной вены.
8. Назовите поверхностные и глубокие вены ноги, места их впадения в более крупные вены.

*Нервная система* обеспечивает связь организма с внешней средой. Структурной анатомо-физиологической единицей нервной системы является *нервная клетка* (нейрон), включающая в себя тело, дендриты (несколько коротких отростков) и один аксон.

Нервные клетки, образуя *контакты (синапсы)* с другими нервными клетками, складываются в *цепи нейронов*. По таким цепям нейронов нервные импульсы проводятся от чувствительных нервных окончаний, расположенных в органах и тканях, в центры нервной системы — в спинной и головной мозг.

Из мозга к рабочим органам (мышцам, железам и другим) нервные импульсы также следуют по выносящим (эфферентным) цепям нейронов. Ответная реакция организма на воздействия внешней среды или изменения его внутреннего состояния, выполняемая с участием нервной системы, называют *рефлексом* (от лат. *reflĕxus* — отражение, ответная реакция). Путь, состоящий из цепей нейронов, по которым нервный импульс проходит от чувствительных нервных клеток до рабочего органа, называют *рефлекторной дугой*. Вся деятельность нервной системы строится на основе рефлекторных дуг, которые могут быть простыми или сложными.

*Простая рефлекторная дуга* состоит из трех нейронов (рис. 133). Тело первого нейрона (чувствительного, приносящего) располагается в спинномозговом узле (или в чувствительном узле черепного нерва). Периферические отростки этих чувствительных клеток (дендриты) проходят в составе соответствующих спинномозговых (или черепных) нервов на периферию, где заканчиваются чувствительными нервными окончаниями (рецепторами), воспринимающими различные воздействия. Возникший в рецепторе нервный импульс по нервному волокну передается к телу нервной клетки, а затем по ее аксону в составе чувствительного корешка спинномозгового (или черепного) нерва поступает в спинной или головной мозг. В спинном мозге или в стволе головного мозга нервный импульс передается следующему, второму (вставочному) нейрону, который проводит импульс к третьему, выносящему (двигательному или секреторному) нейрону. Аксон (нейрит) третьего нейрона выходит из спинного (головного) мозга в составе переднего (двигательного) корешка спинномозгового или соответствующего черепного нерва и направляется к рабочему органу.

Сложные рефлекторные дуги состоят из многих нейронов. У таких рефлекторных дуг между приносящим (афферентным) и выносящим (эфферентным) нейронами располагается несколько вставочных нейронов, передающих нервный импульс от одной нервной клетки к следующей клетке.

### Классификация нервной системы

Нервная система состоит из головного мозга, спинного мозга, нервов, нервных узлов и нервных окончаний. Топографически нервную систему человека подразделяют на центральную и периферическую.

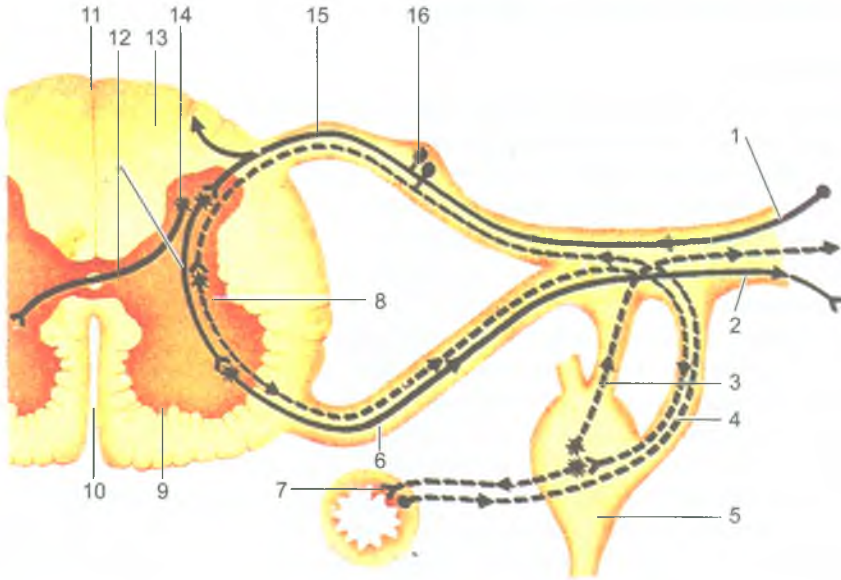


Рис. 133. Схема строения рефлекторной дуги:

1 — афферентное нервное волокно; 2 — эфферентное нервное волокно; 3 — серая (соединительная) ветвь; 4 — белая (соединительная) ветвь; 5 — узел симпатического ствола; 6 — передний корешок спинномозгового нерва; 7 — нервные окончания; 8 — латеральный (боковой) рог; 9 — передний рог спинного мозга; 10 — передняя срединная щель; 11 — задняя срединная борозда; 12 — вставочный нейрон; 13 — белое вещество; 14 — задний рог; 15 — задний корешок спинномозгового нерва; 16 — спинномозговой узел; сплошной линией показана рефлекторная дуга соматической нервной системы, пунктирной — вегетативной нервной системы

К центральной нервной системе относят спинной и головной мозг.

Периферическую нервную систему составляют спинномозговые и черепные нервы и их корешки, ветви этих нервов, нервные окончания, сплетения и узлы, лежащие во всех отделах тела человека.

По анатомо-функциональной классификации единую нервную систему также условно подразделяют на две части: *соматическую* и *вегетативную (автономную)*. *Соматическая нервная система* обеспечивает иннервацию главным образом собственно тела — кожи, мышц. *Вегетативная (автономная) нервная система* иннервирует все внутренние органы (пищеварения, дыхания, мочеполового аппарата), железы, в том числе эндокринные, гладкую мускулатуру органов, в том числе и сосудов, сердце и сосуды, регулирует обменные процессы во всех органах и тканях, а также рост и размножение.

## Центральная нервная система

### Спинальный мозг

*Спинальный мозг* (*medulla spinalis*) представляет собой длинный тяж цилиндрической формы, уплощенный спереди назад. Снаружи он имеет три оболочки — твердую, паутинную и мягкую. Спинальный мозг располагается в позвоночном канале и на уровне нижнего края большого затылочного отверстия переходит в головной мозг, а внизу он заканчивается на уровне I–II поясничных позвонков сужением — *мозговым конусом*. От мозгового конуса тянется вниз *концевая (терминальная) нить*, которая в своих верхних отделах еще содержит нервную ткань, а ниже уровня II крестцового позвонка — это соединительнотканное образование, представляющее собой продолжение всех трех оболочек спинного мозга. Заканчивается терминальная нить на уровне тела II копчикового позвонка, срастаясь с его надкостницей. Терминальная нить окружена длинными корешками нижних спинномозговых нервов, которые образуют в позвоночном канале пучок, получивший название *конский хвост*.

Длина спинного мозга у взрослого человека в среднем 43 см (у мужчин — 45, у женщин — 41–42 см), масса — около 34–38 г, что составляет примерно 2% от массы головного мозга.

В шейном и пояснично-крестцовом отделах спинного мозга обнаруживаются *шейное и пояснично-крестцовое утолщения*, которые соответствуют местам выхода из них нервов, идущих к верхней и нижней конечностям.

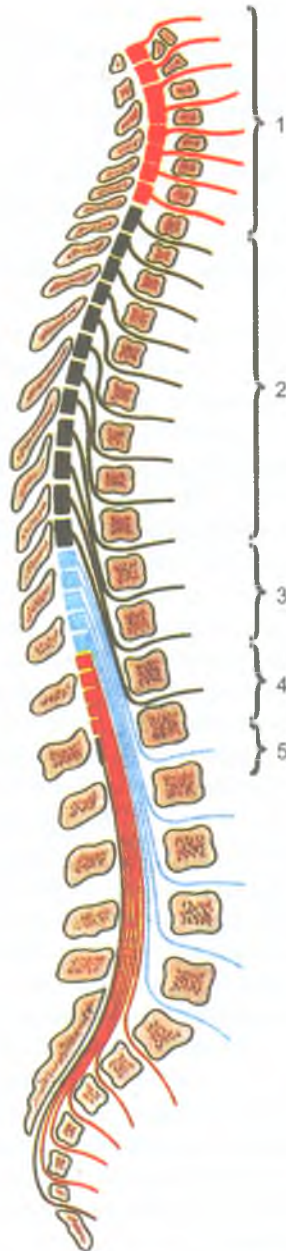
На передней поверхности спинного мозга определяется *передняя срединная щель*, а на задней — *задняя срединная борозда*. Передняя щель и задняя борозда являются границами, разделяющими спинной мозг на правую и левую симметричные половины.

На передней поверхности спинного мозга с каждой стороны от срединной щели проходит *передняя латеральная борозда*, которая является местом выхода из спинного мозга переднего (двигательного) корешка. Эта борозда служит также границей на поверхности спинного мозга между передним и боковым канатиками. На задней поверхности спинного мозга, на каждой его половине, имеется *задняя латеральная борозда*, соответствующая месту вхождения в спинной мозг заднего (чувствительного) корешка. Эта борозда служит границей между боковым и задним канатиками спинного мозга.

У места соединения заднего корешка с передним в спинномозговой нерв расположен спинномозговой узел.

Спинальный мозг человека состоит из 31 сегмента. Различают 8 шейных, 12 грудных, 5 поясничных, 5 крестцовых и 1 копчиковый сегменты спинного мозга (рис. 134). На всем протяжении с каждой его стороны отходит 31 пара корешков спинномозговых нервов.

Спинальный мозг состоит из серого и белого вещества. *Серое вещество* представлено телами нервных клеток и нервными волокнами — отростками нервных



**Рис. 134.** Топография сегментов спинного мозга в позвоночном канале:  
 1 — шейные сегменты; 2 — грудные сегменты; 3 — поясничные сегменты;  
 4 — крестцовые сегменты; 5 — копчиковые сегменты

клеток. *Белое вещество* образовано только нервными волокнами — отростками нервных клеток как самого спинного мозга, так и головного мозга. Серое вещество в спинном мозге занимает центральное положение. В центре серого вещества проходит *центральный канал*. Снаружи от серого вещества располагается *белое вещество спинного мозга*.

В каждой половине спинного мозга серое вещество образует *серые столбы*. Правый и левый серые столбы соединены поперечной пластинкой — *серой спайкой*, в центре которой видно отверстие центрального канала. Кпереди от центрального канала находится *передняя спайка спинного мозга*, кзади — *задняя спайка*.

На поперечном разрезе спинного мозга серое вещество имеет форму буквы «Н». Образованные в стороны выступы серого вещества получили название рогов. Выделяют парные, более широкие *передние рога* и узкие, также парные *задние рога*. В передних рогах спинного мозга расположены *двигательные нейроны*, образующие **пять ядер**: два медиальных, два латеральных и одно центральное. Отростки клеток этих ядер направляются к скелетным мышцам. В задних рогах располагаются чувствительные нейроны, формирующие собственное ядро, студенистое вещество, губчатую зону (рис. 135).

*Промежуточная зона серого вещества* спинного мозга расположена между передними и задними рогами. В этой зоне на протяжении от VIII шейного по II поясничные сегменты имеются выступы серого вещества — *боковые рога*. В боковых рогах находятся центры симпатической части вегетативной нервной системы в виде групп нервных клеток, объединенных в *латеральное промежуточное вещество* (ядро). Аксоны этих клеток проходят через передний рог и выходят из спинного мозга в составе передних корешков спинномозговых нервов.

*Белое вещество спинного мозга*. В белом веществе выделяют три парных канатика. *Передний канатик* расположен между срединной щелью и передней латеральной бороздой — с латеральной стороны. *Задний канатик* находится между задней срединной и задней латеральной бороздами, *боковой канатик* — между передней и задней латеральными бороздами. В глубине всех канатиков, в непосредственной близости от серого вещества, лежат короткие *межсегментарные нервные волокна*, соединяющие соседние сегменты спинного мозга. По этим волокнам устанавливается связь между различными сегментами спинного мозга, поэтому эти пучки выделяются в *собственный аппарат спинного мозга*. Волокна, проникающие в спинной мозг в составе задних корешков, не только вступают в задний рог со своей стороны, но и некоторые волокна оканчиваются на вставочных нейронах задних рогов противоположной стороны или на нейронах автономной нервной системы боковых рогов. Другие волокна входят в состав задних канатиков и поднимаются вверх к головному мозгу. Эти волокна относятся к восходящим проводящим путям спинного мозга.

*Проводящие пути спинного мозга* расположены кнаружи от его межсегментарных (собственных) пучков. По проводящим путям в восходящем направлении

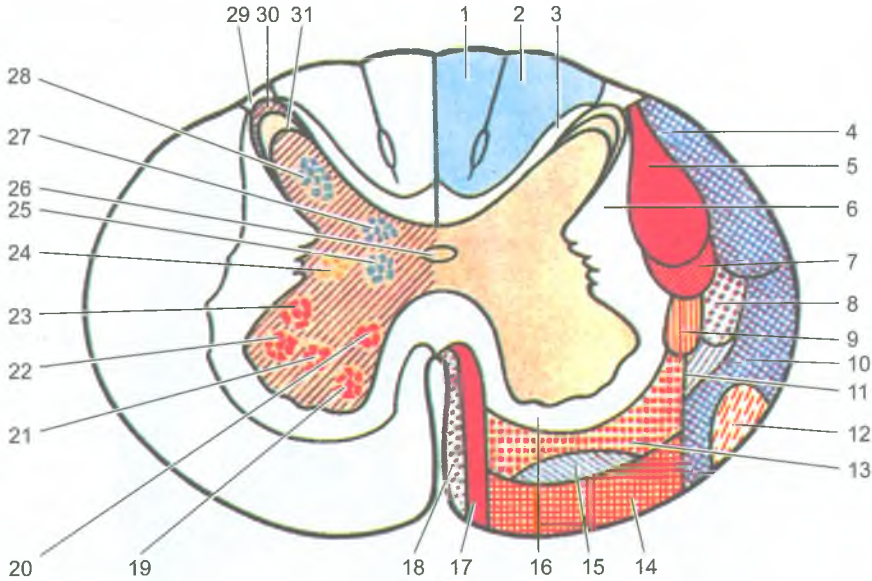


Рис. 135. Топография ядер и проводящих путей на поперечном разрезе спинного мозга:

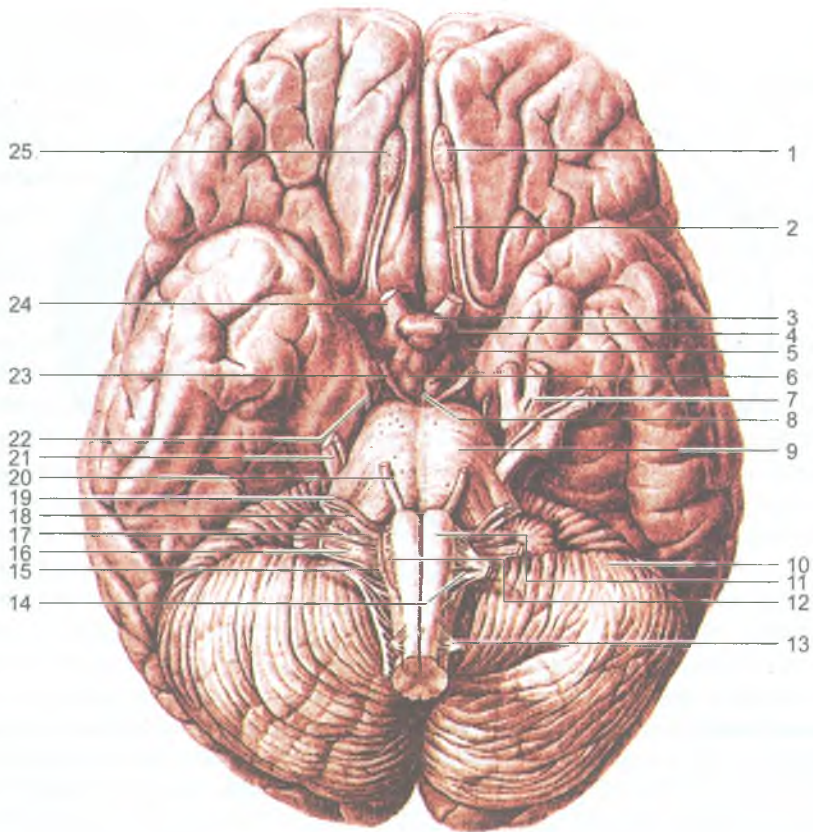
1, 2 — тонкий и клиновидный пучки; 3 — собственный (задний) пучок; 4 — задний спинозадничковый путь; 5 — латеральный пирамидный (корково-спинномозговой) путь; 6 — собственный пучок (латеральный); 7 — красноядерно-спинномозговой путь; 8 — латеральный спиноталамический путь; 9 — задний предверно-спинномозговой путь; 10 — передний спинозадничковый путь; 11 — спинно-покрышечный путь; 12 — оливо-спинномозговой путь; 13 — ретикуло-спинномозговой путь; 14 — предверно-спинномозговой путь; 15 — передний спиноталамический путь; 16 — собственный пучок (передний); 17 — передний пирамидный (корково-спинномозговой) путь; 18 — покрышечно-спинномозговой путь; 19 — переднемедиальное ядро; 20 — заднемедиальное ядро; 21 — центральное ядро; 22 — переднелатеральное ядро; 23 — заднелатеральное ядро; 24 — промежуточно-латеральное ядро; 25 — промежуточно-медиальное ядро; 26 — центральный канал; 27 — грудное ядро; 28 — собственное ядро (BNA); 29 — пограничная зона (BNA); 30 — губчатый слой; 31 — студенистое вещество

проходят импульсы от чувствительных и вставочных нейронов спинного мозга. В нисходящем направлении импульсы следуют от нервных клеток головного мозга к двигательным нейронам спинного мозга.

### Головной мозг

Головной мозг (encephalon) располагается в полости черепа. У головного мозга выделяют верхне-латеральную, медиальную и нижнюю (базальную) поверхности. Строение и функции мозга связаны с особенностями его развития.





**Рис. 136.** Основание головного мозга и места выхода корешков черепных нервов: 1 — обонятельная луковица; 2 — обонятельный тракт; 3 — переднее продырявленное вещество; 4 — серый бугор; 5 — зрительный тракт; 6 — сосцевидные тела; 7 — тройничный узел; 8 — заднее продырявленное вещество; 9 — мост; 10 — мозжечок; 11 — пирамида; 12 — олива; 13 — спинномозговой нерв; 14 — подъязычный нерв; 15 — добавочный нерв; 16 — блуждающий нерв; 17 — языкоглоточный нерв; 18 — преддверно-улитковый нерв; 19 — лицевой нерв; 20 — отводящий нерв; 21 — тройничный нерв; 22 — блоковый нерв; 23 — глазодвигательный нерв; 24 — зрительный нерв; 25 — обонятельная борозда

Масса головного мозга у взрослого человека колеблется от 1100 до 2000 г. В среднем она равна у мужчин 1394 г, у женщин — 1245 г. У головного мозга выделяются *мозговой ствол с мозжечком и полушария большого мозга*, которые накрывают остальные части мозга спереди, сверху и с боков. Полушария отделены друг от друга *продольной щелью большого мозга*. В глубине этой щели находится *мозолистое тело*, которое соединяет оба полушария. Затылочные доли отделены от мозжечка *поперечной щелью большого мозга*.

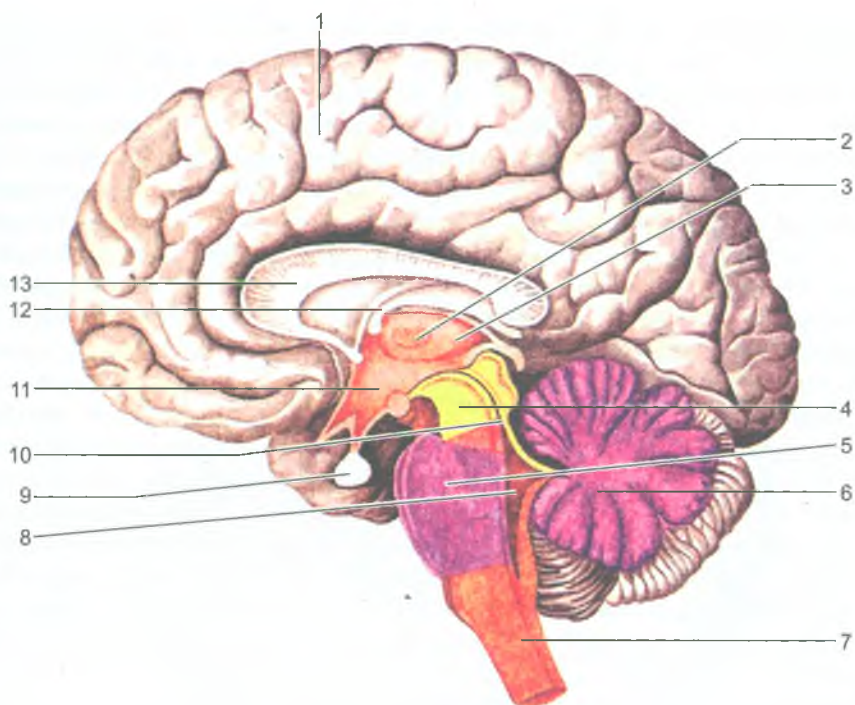
На нижней поверхности головного мозга располагаются обонятельные луковицы, которые кзади переходят в обонятельные тракты и обонятельные треугольники (рис. 136). К обонятельным луковицам подходят 15–20 обонятельных нитей — I пара черепных нервов. Кзади от обонятельных треугольников с обеих сторон видно переднее продырявленное вещество, через которое в глубь мозга проходят кровеносные сосуды. Между обоими участками продырявленного вещества расположен перекрест зрительных нервов — II пары черепных нервов. Кзади от зрительного перекреста находится серый бугор, переходящий в воронку, соединенную с гипофизом. Позади серого бугра видны два сосцевидных тела, за которыми находятся ножки среднего мозга, а затем в виде поперечного валика мост мозга. Ножки мозга соединяют мост с полушариями большого мозга. Между ножками мозга находится межножковая ямка, на дне которой имеется заднее продырявленное вещество. На внутренней поверхности каждой ножки мозга возле переднего края моста выходит глазодвигательный нерв (III пара), а сбоку от ножки мозга — блоковый нерв (IV пара черепных нервов). От моста кзади и латерально расходятся толстые средние ножки мозжечка. Тройничный нерв (V пара) выходит из толщи средней ножки мозжечка. Кзади от моста расположен продолговатый мозг. Из поперечной борозды, отделяющей продолговатый мозг от моста, медиально выходит отводящий нерв (VI пара), а латеральнее — лицевой нерв (VII пара) и преддверно-улитковый нерв (VIII пара черепных нервов). По бокам от срединной борозды продолговатого мозга видны продольные утолщения — пирамиды, а сбоку от каждой из них находится олива. Из борозды позади оливы продолговатого мозга выходят последовательно черепные нервы: языкоглоточный (IX пара), блуждающий (X пара), добавочный (XI пара), а из борозды между пирамидой и оливой — подъязычный нерв (XII пара черепных нервов).

У головного мозга выделяют 5 отделов, развивающихся из пяти эмбриональных мозговых пузырей. Это конечный мозг, промежуточный мозг, средний мозг, задний мозг и продолговатый мозг, который на уровне большого затылочного отверстия переходит в спинной мозг (рис. 137).

### Конечный мозг

*Конечный мозг* (telencephalon) состоит из правого и левого полушарий большого мозга и соединяющих их волокон, образующих мозолистое тело и другие спайки. Под мозолистым телом располагается свод в виде двух изогнутых тяжей, соединенных между собой *спайкой* в их средней части. Передняя часть свода, направленная вниз, образует *столбы свода*. Задняя часть, уплощенная и расходящаяся в стороны, получила название *ножек свода*. Кпереди от стволов свода находится поперечно расположенный пучок волокон — *передняя (белая) спайка*.

Каждое полушарие большого мозга образовано серым и белым веществом. Периферическая часть полушария, формирующая борозды и извилины, образует

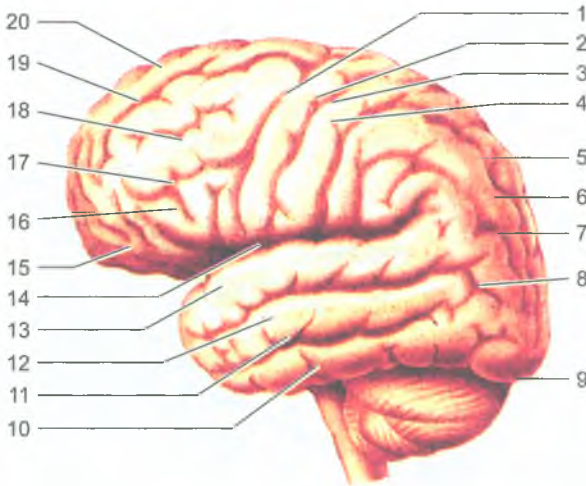


**Рис. 137.** Отделы головного мозга на сагитальном его разрезе:

1 — конечный мозг; 2 — таламус; 3 — промежуточный мозг; 4 — средний мозг; 5 — мост (мозга); 6 — мозжечок; 7 — продолговатый мозг; 8 — четвертый (IV) желудочек; 9 — гипофиз; 10 — водопровод мозга; 11 — гипоталамус; 12 — свод мозга; 13 — мозолистое тело

так называемый плащ, покрытый тонкой пластинкой серого вещества — *корой большого мозга*. Площадь поверхности коры составляет около 220 000 мм<sup>2</sup>. Под корой больших полушарий находится *белое вещество*, в глубине которого имеются крупные скопления серого вещества — *подкорковые ядра (базальные ядра)*. Полостями полушарий большого мозга являются *боковые желудочки*.

В каждом полушарии выделяют *три поверхности* — *верхне-латеральную, медиальную*, обращенную к соседнему полушарию, и *нижнюю*, соответствующую неровностям внутреннего основания черепа. У каждого полушария выделяют *пять долей*: *лобную, теменную, затылочную, височную и островковую (островок)*. Эти доли отделены друг от друга глубокими бороздами. *Центральная борозда* (Роландова) отделяет лобную долю от теменной, *латеральная борозда* (Сильвиева) — височную от лобной и теменной, *теменно-затылочная борозда* разделяет теменную и затылочную доли. В глубине латеральной борозды располагается островковая доля. Более мелкие борозды делят доли на извилины.



**Рис. 138.** Верхнелатеральная поверхность полушария большого мозга:

1 — предцентральная борозда; 2 — предцентральная извилина; 3 — центральная борозда; 4 — постцентральная извилина; 5 — верхняя теменная доля; 6 — внутритеменная борозда; 7 — нижняя теменная доля; 8 — угловая извилина; 9 — затылочный полюс; 10 — нижняя височная извилина; 11 — нижняя височная борозда; 12 — средняя височная извилина; 13 — верхняя височная извилина; 14 — латеральная (боковая) борозда; 15 — глазничная часть; 16 — нижняя лобная извилина; 17 — нижняя лобная борозда; 18 — средняя лобная извилина; 19 — верхняя лобная борозда; 20 — верхняя лобная извилина

*Верхне-латеральная поверхность полушария большого мозга (рис. 138).* В лобной доле впереди и параллельно центральной борозде проходит *предцентральная борозда*, которая отделяет *предцентральную извилину*. От предцентральной борозды более или менее горизонтально проходят вперед две борозды, разделяющие *верхнюю, среднюю и нижнюю лобные извилины*. В теменной доле *постцентральная борозда* отделяет одноименную извилину. Горизонтальная *внутритеменная борозда* разделяет *верхнюю и нижнюю теменные доли*. В затылочной доле имеется несколько извилин и борозд, из которых наиболее постоянной является *поперечная затылочная борозда*. В височной доле *две продольные борозды — верхняя и нижняя височные*, отделяют *три височные извилины — верхнюю, среднюю и нижнюю*. Островковая доля в глубине латеральной борозды отделена глубокой *круговой бороздой островка* от соседних отделов полушария.

*На медиальной поверхности полушария большого мозга определяется борозда мозолистого тела, отделяющая его от поясной извилины (рис. 139).* Над поясной извилиной проходит *поясная борозда*, которая начинается впереди и книзу от клюва мозолистого тела, поднимается вверх, поворачивается назад,

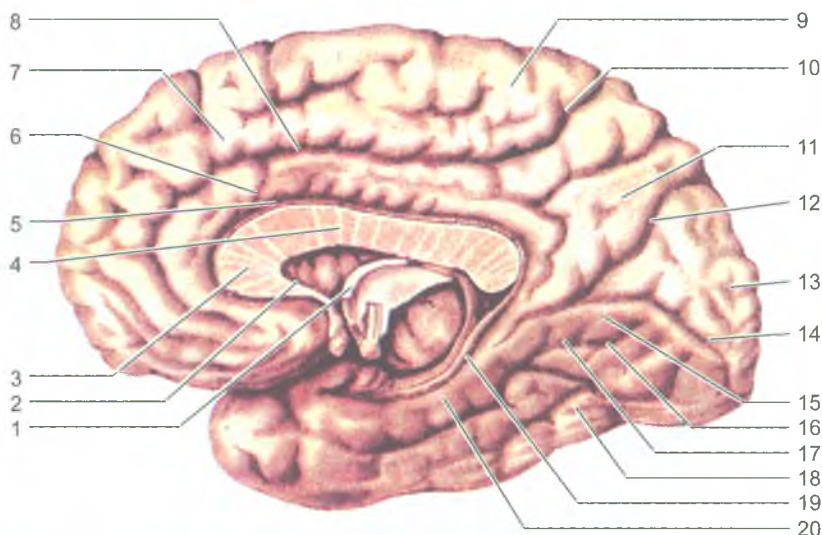


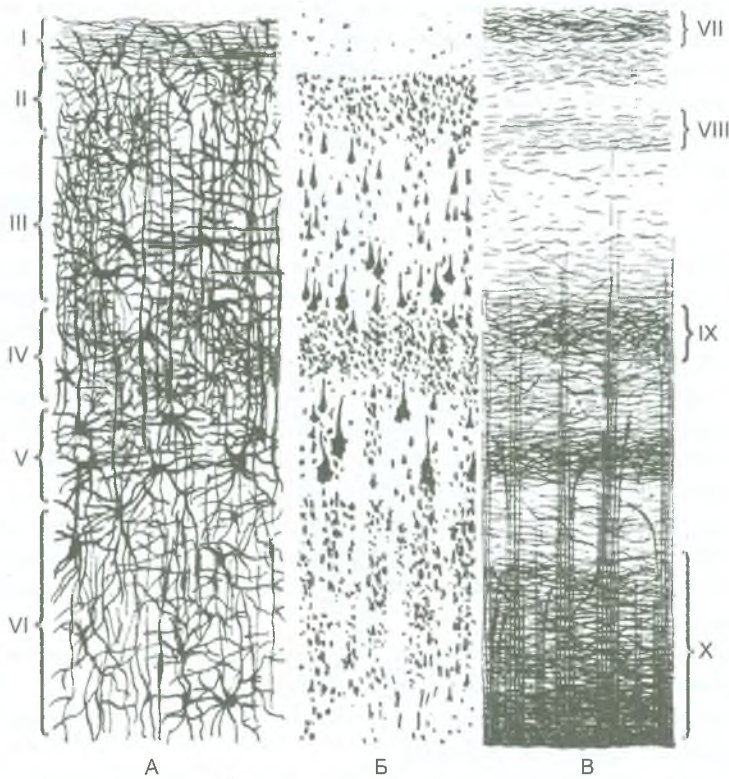
Рис. 139. Борозды и извилины медиальной и нижней поверхностей правого полушария большого мозга:

1 — свод; 2 — клюв мозолистого тела; 3 — колено мозолистого тела; 4 — ствол мозолистого тела; 5 — борозда мозолистого тела; 6 — поясная извилина; 7 — верхняя лобная извилина; 8 — поясная борозда; 9 — парацентральная долька; 10 — поясная борозда; 11 — предклинье; 12 — теменно-затылочная борозда; 13 — клин; 14 — шпорная борозда; 15 — язычная извилина; 16 — медиальная затылочно-височная извилина; 17 — затылочно-височная борозда; 18 — латеральная затылочно-височная извилина; 19 — борозда гиппокампа; 20 — парагиппокампаальная извилина

вдоль борозды мозолистого тела. Кзади и книзу поясная извилина переходит в *парагиппокампаальную извилину*, которая уходит вниз и заканчивается спереди *крючком*. Сверху парагиппокампаальная извилина ограничена *бороздой гиппокампа*. Поясную извилину, ее перешеек и парагиппокампаальную извилину объединяют под названием *сводчатой извилины*. В глубине борозды гиппокампа расположена *зубчатая извилина*.

Вверху на медиальной поверхности затылочной доли видна *теменно-затылочная борозда*, отделяющая теменную долю от затылочной доли. От заднего полюса полушария до перешейка сводчатой извилины проходит *шпорная борозда*. Между теменно-затылочной бороздой спереди и шпорной бороздой снизу располагается *клин*, обращенный острым углом кпереди.

*Нижняя поверхность полушария большого мозга.* На нижней поверхности лобной доли параллельно продольной щели проходит *обонятельная борозда*, к которой снизу прилежат *обонятельная луковица* и *обонятельный тракт* (см. рис. 136). Между продольной щелью и обонятельной бороздой расположена *прямая извилина*. Латеральнее от обонятельной борозды лежат *глазничные*



**Рис. 140.** Строение коры большого мозга:

А — слои (пластинки) клеток; Б — типы клеток; В — слои волокон.

I — молекулярная пластинка; II — наружная зернистая пластинка; III — наружная пирамидная пластинка; IV — внутренняя зернистая пластинка; V — внутренняя пирамидная пластинка; VI — мультиформная пластинка; VII — полоска молекулярной пластинки; VIII — полоска наружной зернистой пластинки; IX — полоска внутренней зернистой пластинки; X — полоска внутренней пирамидной пластинки

*извилины.* На нижней поверхности височной доли *коллатеральная борозда* отделяет *медиальную затылочно-височную извилину* от парагиппокампальной. *Затылочно-височная борозда* отделяет *латеральную затылочно-височную извилину* от *медиальной затылочно-височной извилины*.

На медиальной и нижней поверхностях выделяют ряд образований, относящихся к *лимбической системе*. Это обонятельная луковица, обонятельный тракт, обонятельный треугольник, переднее продырявленное вещество, расположенные на нижней поверхности лобной доли, и относящиеся к периферическому отделу обонятельного мозга поясная, парагиппокампальная (вместе с крючком) и зубчатая извилины.

**Строение коры большого мозга.** Кора образована серым веществом, которое лежит по периферии (на поверхности) полушарий большого мозга. Толщина коры в различных участках полушарий колеблется от 1,3 до 5 мм. Строение и взаиморасположение нейронов в различных участках коры неодинаково, что определяет *цитоархитектонику коры*. В коре полушарий большого мозга тела нейронов образуют шесть слоев (рис. 140). Снаружи расположен *молекулярный слой*, в нем залегают мелкие мультиполярные ассоциативные нейроны и множество волокон — отростков нейронов нижележащих слоев. Второй слой — *наружный зернистый* — образован множеством мелких мультиполярных нейронов. Третий слой — самый широкий, *пирамидный слой*. Четвертый слой — *внутренний зернистый*, образован мелкими нейронами звездчатой формы. Пятый слой — *внутренний пирамидный*, который наиболее хорошо развит в предцентральной извилине. В шестом слое — *полиморфном* расположены нейроны различной формы и размеров. Количество нейронов в коре достигает 12–18 млрд.

В коре большого мозга располагаются центры высшей нервной деятельности, которые рассматриваются в качестве корковых концов различных анализаторов. В этих ядрах происходит высший анализ и синтез различных функций.

*Ядро общей (и проприоцептивной) чувствительности* локализуется в коре постцентральной извилины, находящейся в передней части теменной доли, позади центральной борозды.

*Ядро двигательного анализатора* располагается в коре предцентральной извилины, находящейся в задней части лобной доли.

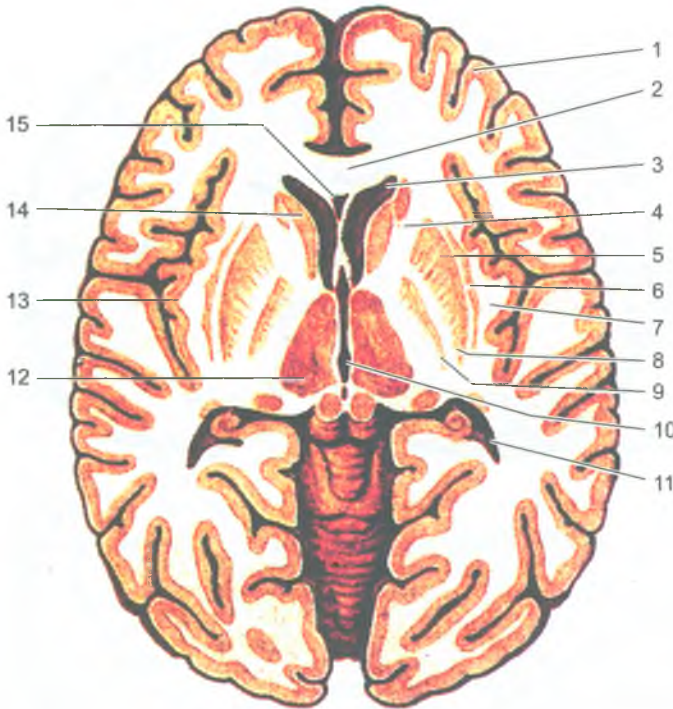
*Ядро зрительного анализатора* находится в затылочной доле, в коре по обеим сторонам от шпорной борозды.

*Ядро слухового анализатора* расположено в коре верхней височной извилины.

*Ядро обонятельного анализатора* находится в передней части парагиппокампальной извилины, в области крючка.

*Центры анализаторов речи* (устной, письменной) находятся рядом с ядрами соответствующих анализаторов. *Ядро двигательного анализатора письменной речи* (написание букв, слов и других знаков) находится в задней части средней лобной извилины, в том месте, где она граничит с предцентральной извилиной. *Ядро двигательного анализатора устной речи* (произнесение слов, букв) находится в задних отделах нижней лобной извилины. *Ядро зрительного анализатора письменной речи* (восприятия написанного текста) находится в нижней теменной доле, рядом с ядром зрительного анализатора. *Ядро слухового анализатора устной речи* (понимание произнесенных слов, их значения) располагается в задних отделах верхней височной извилины, возле ядра слухового анализатора.

*Базальные ядра и белое вещество конечного мозга.* В толще белого вещества каждого полушария большого мозга, ближе к его основанию, располагаются скопления серого вещества, образующего отдельно лежащие *базальные ядра* (подкорковые) (рис. 141). К базальным ядрам, или узлам относятся полосатое



**Рис. 141.** Базальные ядра (подкорковые), внутренняя капсула на горизонтальном разрезе головного мозга:

1 — кора большого мозга (плащ); 2 — колено мозолистого тела; 3 — передний рог бокового желудочка; 4 — внутренняя капсула; 5 — наружная капсула; 6 — ограда; 7 — самая наружная капсула; 8 — скорлупа; 9 — бледный шар; 10 — III желудочек; 11 — задний рог бокового желудочка; 12 — зрительный бугор; 13 — корковое вещество (кора) островка; 14 — головка хвостатого ядра; 15 — полость прозрачной перегородки

тело, состоящее из хвостатого и чечевицеобразного ядер, ограда и миндалевидное тело.

*Хвостатое тело* имеет *головку, тело и хвост*. Чечевицеобразное ядро расположено латеральнее хвостатого ядра. У чечевицеобразного ядра выделяют внутреннюю его часть — *бледный шар* и наружную — *скорлупу*. Эти ядра являются подкорковыми двигательными центрами. Между хвостатым ядром и таламусом медиально и чечевицеобразным ядром латерально располагается прослойка белого вещества — *внутренняя капсула*. Эта капсула образована восходящими и нисходящими проводящими путями головного мозга, соединяющими кору полушарий большого мозга со стволом и спинным мозгом. Латеральнее от чечевицеобразного ядра находится узкая полоска белого вещества — *наружная капсула*, а за нею лежит тонкое ядро — *ограда*. От коры островка



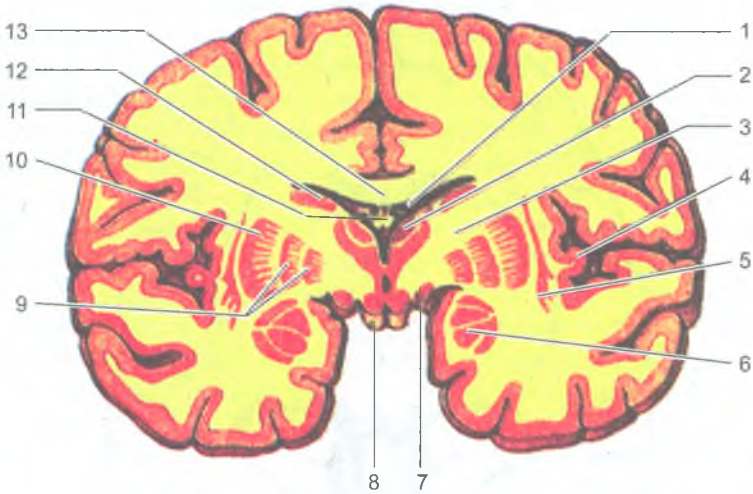


Рис. 142. Миндалевидные тела и другие базальные ядра на фронтальном разрезе головного мозга:

- 1 — сосудистое сплетение бокового желудочка (центральная часть); 2 — таламус; 3 — внутренняя капсула; 4 — кора островка; 5 — ограда; 6 — миндалевидное тело; 7 — зрительный тракт; 8 — сосцевидное тело; 9 — бледный шар; 10 — скорлупа; 11 — свод мозга; 12 — хвостатое ядро; 13 — мозолистое тело

ограда отделена прослойкой белого вещества, получившей название *самой наружной капсулы*. Миндалевидное тело залегает в белом веществе передней части височной доли полушария, на 1,5–2 см кзади от ее височного полюса (рис. 142).

*Белое вещество полушарий большого мозга.* К белому веществу полушарий большого мозга относятся наружная и самая наружная капсулы, а также мозолистое тело, передняя спайка, свод и спайка свода. В этих структурах проходят пучки нервных волокон, соединяющих участки коры и подкорковые центры как в пределах одной половины мозга, так и центры правого и левого полушарий большого мозга.

*Мозолистое тело* образовано поперечно ориентированными волокнами (комиссуральными), соединяющими правое и левое полушария. Мозолистое тело состоит из колена, переходящего в клюв, а затем в терминальную (пограничную) пластинку, и валика, расположенного сзади (см. рис. 139). Под мозолистым телом располагается свод мозга. Передняя часть свода продолжается в округлые валики — столбы свода, которые заканчиваются в сосцевидных телах. Сзади свод переходит в ножки свода, которые расходятся в стороны и опускаются вниз. Каждая ножка продолжается в бахромку, достигает нижнего рога бокового желудочка, где присоединяется к гиппокампу.

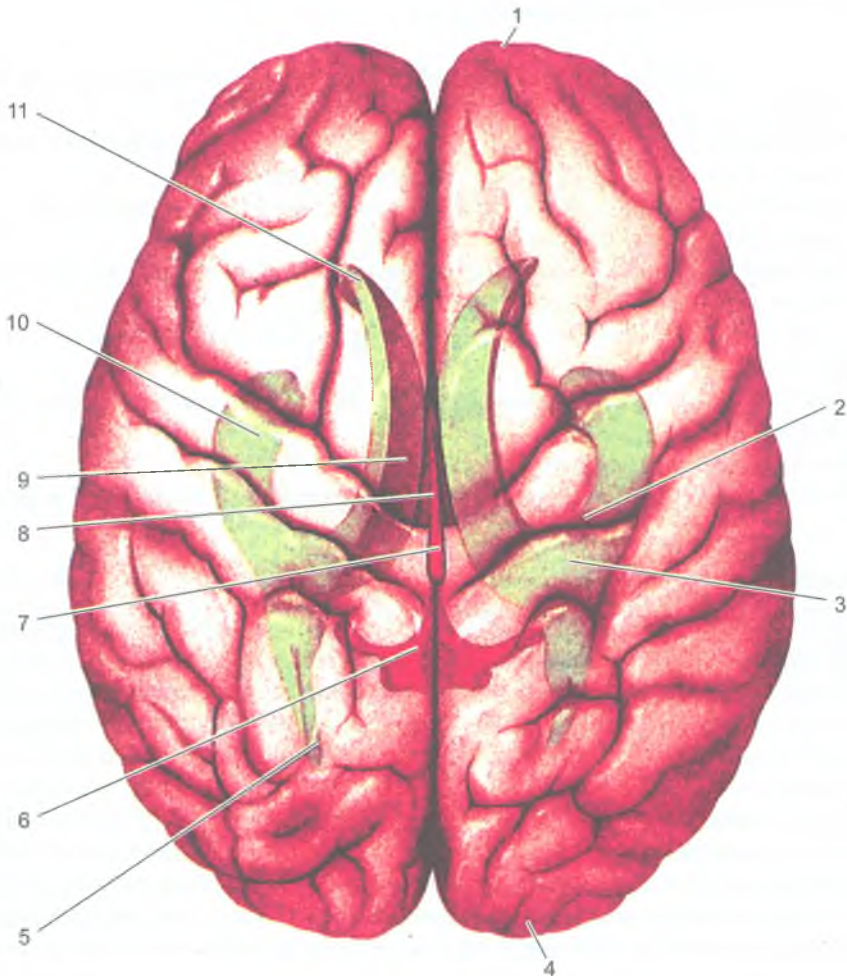


Рис. 143. Проекция желудочков на поверхность большого мозга:

1 — лобная доля; 2 — центральная борозда; 3 — боковой желудочек; 4 — затылочная доля; 5 — задний рог бокового желудочка; 6 — IV желудочек; 7 — водопровод мозга; 8 — III желудочек; 9 — центральная часть бокового желудочка. 10 — нижний рог бокового желудочка; 11 — передний рог бокового желудочка

*Боковые желудочки.* Полостями полушарий большого мозга являются боковые желудочки (первый и второй), расположенные в толще белого вещества под мозолистым телом. Каждый желудочек состоит из *четырёх частей*: *переднего рога*, залегающего в лобной доле, *центральной части* — в теменной, *заднего рога* — в затылочной и *нижнего рога* — в височной доле (рис. 143).

### Вопросы для повторения и самоконтроля

1. Назовите функции, которые выполняет нервная система в организме человека.
2. Расскажите о классификации нервной системы на основании топографических и анатомо-функциональных признаков.
3. Какие борозды и щели имеются на поверхности спинного мозга, какие структуры они разделяют?
4. Опишите структуры (ядра, проводящие пути), которые видны на поперечном разрезе спинного мозга.
5. Назовите доли конечного мозга (полушарий большого мозга) и границы между этими долями.
6. Какие борозды и извилины видны по верхне-латеральной стороне полушария большого мозга?
7. Какие слои выделяют в коре большого мозга?
8. Назовите ядра, расположенные в белом веществе конечного мозга.

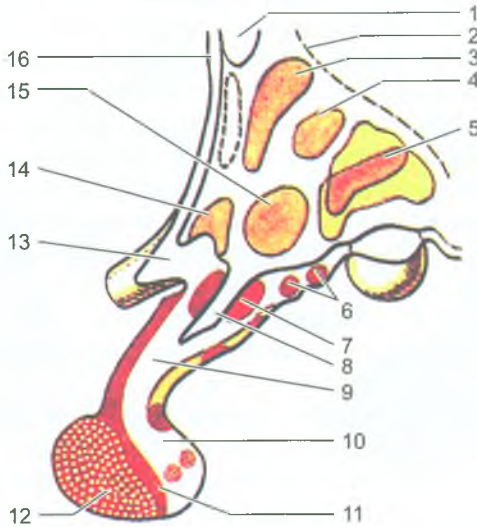
### Промежуточный мозг

*Промежуточный мозг* (diencephalon) располагается под мозолистым телом и сводом. Он состоит из *таламуса, эпиталамуса, метаталамуса и гипоталамуса*. Полостью промежуточного мозга является III желудочек (см. рис. 137).

*Таламус (зрительный бугор)* — парный, яйцевидной формы, образован серым веществом, покрытым слоем белого вещества. Таламус является подкорковым центром всех видов общей чувствительности (болевой, температурной, тактильной, проприоцептивной). Передняя (нижняя) поверхность таламуса сращена с гипоталамусом, латеральная — прилежит к внутренней капсуле. Передний конец (*передний бугорок*) таламуса заострен, задний (*подушка*) закруглен. Медиальная поверхность правого и левого таламусов, обращенные друг к другу, образуют боковые стенки III желудочка, эти стенки соединены между собой *межталамическим сращением*.

*Эпиталамус* включает *шишковидное тело, поводки и треугольники поводков*. Шишковидное тело, или эпифиз, является железой внутренней секреции. Он как бы подвешен на двух поводках, соединенных между собой спайкой, и связан с таламусом посредством треугольников поводков. В треугольниках поводков заложены ядра, относящиеся к обонятельному анализатору.

*Метаталамус* образован парными *медиальными и латеральными коленчатыми телами*, лежащими позади каждого таламуса. *Медиальное коленчатое тело* является подкорковым центром слухового анализатора, а *латеральное коленчатое тело* является подкорковым центром зрительного анализатора. Ядра коленчатых тел связаны проводящими путями с корковыми центрами зрительного и слухового анализаторов.



**Рис. 144.** Схема расположения ядер в гипоталамусе (сагиттальный разрез):

1 — передняя спайка; 2 — гипоталамическая борозда; 3 — околожелудочковое ядро; 4 — верхнемедиальное ядро; 5 — заднее ядро; 6 — серобугорные ядра; 7 — ядро воронки; 8 — углубление воронки; 9 — воронка гипофиза; 10 — задняя доля гипофиза (нейрогипофиз); 11 — промежуточная часть гипофиза; 12 — передняя доля гипофиза (аденогипофиз); 13 — зрительный перекрест; 14 — надзрительное ядро; 15 — нижнемедиальное ядро; 16 — терминальная пластинка

*Гипоталамус* располагается вентральнее зрительных бугров и включает в себя *зрительный перекрест*, *зрительный тракт*, *серый бугор с воронкой*, а также *сосцевидные тела*. *Зрительный перекрест*, находящийся впереди серого бугра, продолжается кпереди в зрительные нервы, кзади и латерально — в *зрительные тракты*. Эти тракты достигают правого и левого латеральных колленчатых тел.

*Сосцевидные тела*, шаровидные, располагаются кпереди от заднего продырявленного вещества среднего мозга. Ядра сосцевидных тел являются подкорковыми центрами обонятельного анализатора. Между сосцевидными телами сзади и зрительным перекрестом спереди находится *серый бугор*, который по бокам ограничен *зрительными трактами*. Серый бугор представляет собой тонкую пластинку серого вещества гипоталамуса, которая вытянута книзу и кпереди и образует *воронку*. Конец воронки переходит в гипофиз — железу внутренней секреции, расположенную в гипофизарной ямке турецкого седла. В сером веществе гипоталамуса располагаются ядра, которые имеют сложную систему приносящих и выносящих связей с другими отделами мозга и с гипофизом, через которые гипоталамус влияет на многие вегетативные функции организма (рис. 144).

Гипоталамус, содержащий 30 ядер, образует с гипофизом единый функциональный комплекс — *гипоталамо-гипофизарную систему*, в которой гипоталамус играет регулирующую роль, а гипофиз — эффекторную.

Третий желудочек является полостью промежуточного мозга и представляет собой узкое щелевидное пространство, ограниченное с боков медиальной поверхностью таламусов. Нижнюю стенку III желудочка образует дорсальная сторона гипоталамуса, спереди находятся столбы свода, передняя белая спайка, сзади — эпиталамическая (задняя) спайка. Верхнюю стенку желудочка составляет сосудистая основа III желудочка, в которой залегает его *сосудистое сплетение*. Над сосудистой основой располагается свод мозга, а над ним лежит мозолистое тело. Полость III желудочка кзади переходит в водопровод среднего мозга, а впереди через правое и левое межжелудочковые отверстия он сообщается с боковыми желудочками.

**Функции промежуточного мозга.** К таламусу и далее через него к коре большого мозга идут все чувствительные проводящие пути, кроме обонятельных. Таламус оказывает влияние на эмоциональное поведение, что выражается в своеобразных жестах, мимике, изменениях функций внутренних органов. В гипоталамусе расположены центры, обеспечивающие постоянство внутренней среды организма, регуляции белкового, углеводного, жирового и водно-солевого обмена, терморегуляции (теплового режима). В передних отделах гипоталамуса расположены центры, раздражение которых вызывает усиление моторики кишки, секрецию желез органов пищеварения, замедление сокращений сердца. В задних отделах гипоталамуса находятся центры, при активации которых учащается и усиливается сердцебиение, суживаются кровеносные сосуды, повышается температура тела. Кроме того, в промежуточном мозге и других отделах ствола мозга выделяют *ретикулярную формацию (сетевидное образование)*, которая влияет на многие центры головного и спинного мозга, усиливая или ослабляя их функции. На кору полушарий большого мозга ретикулярная формация оказывает активирующее действие, поддерживая ее в состоянии бодрствования. Кора, в свою очередь, регулирует функции, активность ретикулярной формации.

### Средний мозг

К *среднему мозгу (mesencephalon)* относятся *ножки мозга и крыша среднего мозга*. Полостью среднего мозга является водопровод (рис. 145). *Ножки мозга* — это белые, довольно толстые тяжи, выходящие из моста и направляющиеся вперед и вверх к полушариям большого мозга. Каждая ножка состоит из *покрышки и основания*, границей между ними является *черное вещество*. Цвет этого вещества зависит от наличия пигмента меланина в его нервных клетках. *Основание ножки мозга* образовано нервными волокнами двигательных пирамидных путей, идущими от коры большого мозга к двигательным ядрам моста, продолговатого и спинного мозга. *Покрывка ножек мозга* содержит восходящие

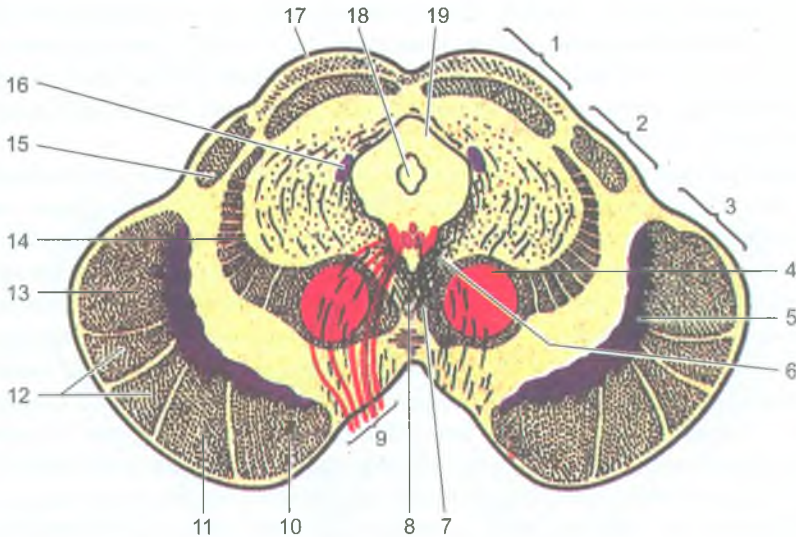


Рис. 145. Средний мозг (поперечный разрез):

1 — крыша среднего мозга; 2 — покрывка среднего мозга; 3 — основание ножки мозга; 4 — красное ядро; 5 — черное вещество; 6 — ядро глазодвигательного нерва; 7 — добавочное ядро глазодвигательного нерва; 8 — перекрест покрывки; 9 — глазодвигательный нерв; 10 — лобно-мостовой путь; 11 — корково-ядерный путь; 12 — корково-спинномозговой путь; 13 — затылочно-височно-теменно-мостовой путь; 14 — медиальная петля; 15 — ручка нижнего холмика; 16 — ядро среднемозгового пути тройничного нерва; 17 — верхний холмик; 18 — водопровод среднего мозга; 19 — центральное серое вещество

(чувствительные) проводящие пути, направляющиеся к таламусу, а также скопления серого вещества в виде крупных и мелких ядер. Самыми крупными являются *красные ядра*, от которых начинается двигательный красноядерно-спинномозговой путь. Кроме того, в покрывке располагаются *ретикулярная формация* и *ядро дорсального продольного пучка (промежуточное ядро)*.

Крыша среднего мозга состоит из пластинки крыши (четверохолмия), имеющей четыре возвышения — *холмика*. *Верхние (передние) холмики* являются подкорковыми центрами зрительного анализатора, а два *нижних (задних) холмика* являются подкорковыми центрами слухового анализатора. В углублении между верхними холмиками лежит шишковидное тело, являющееся железой внутренней секреции. От каждого холмика в сторону промежуточного мозга отходят ручки. *Ручка верхнего холмика* направляется к латеральному коленчатому телу, а *ручка нижнего холмика* — к медиальному коленчатому телу.

*Водопровод мозга* соединяет III и IV желудочки мозга. Сверху над водопроводом лежит пластинка крыши среднего мозга, под водопроводом находится

покрышка ножек мозга. Длина водопровода около 2 см. Вокруг водопровода располагается **центральное серое вещество**, в котором расположены двигательные ядра III и IV пар черепных нервов, парное добавочное вегетативное ядро (Якубовича), ретикулярная формация, непарное срединное ядро и ядро среднемозгового пути тройничного нерва.

**Функции среднего мозга.** Чувствительные, двигательные и вегетативные ядра среднего мозга участвуют в важнейших рефлекторных актах. Ядра верхних и нижних холмиков являются подкорковыми центрами зрения и слуха. От ядер этих холмиков берет начало проводящий путь (покрышечно-спинномозговой), заканчивающийся на клетках передних рогов спинного мозга. Красные ядра обеспечивают тонус скелетных мышц и функции привычных повторяющихся (автоматических) движений. К красным ядрам приходят импульсы из мозжечка. В красных ядрах берет начало красноядерно-спинномозговой путь, по которому идут импульсы к спинному мозгу. На границе между средним мозгом спереди и задним мозгом (мостом и мозжечком) сзади находится перешеек ромбовидного мозга.

*Перешеек ромбовидного мозга* образован *верхними мозжечковыми ножками, верхним мозговым парусом и треугольником петли*. Верхний мозговой парус представляет собой тонкую пластинку, расположенную между мозжечком сверху и верхними мозжечковыми ножками по бокам. Эти мозжечковые ножки вместе с парусом формируют передне-верхнюю часть крыши IV желудочка мозга. Треугольник петли ограничен спереди ручкой нижнего холмика, сверху и сзади — верхней мозжечковой ножкой, сбоку — латеральной бороздкой, имеющейся на наружной поверхности ножки мозга. В толще треугольника петли проходит проводящий путь органа слуха.

### Мост

*Мост* (pons, *Варолиев мост*) снизу (сзади) граничит с продолговатым мозгом, сверху (впереди) со средним мозгом. Боковые отделы моста переходят в *средние мозжечковые ножки*, соединяющие мост с мозжечком. На передней (нижней) поверхности моста по срединной линии расположена продольная *базиллярная борозда*, в которой лежит одноименная артерия. На фронтальном разрезе через мост видны две его части: передняя или нижняя (основание моста) и задняя, или верхняя (*покрышка моста*). Границей между обеими частями моста является *трапецевидное тело*, образованное поперечно идущими волокнами проводящего пути слухового анализатора (рис. 146).

В задней части моста (покрышке) располагается ретикулярная формация, залегают ядра V, VI, VII, VIII пар черепных нервов, проходят восходящие проводящие пути. Передняя часть (основания моста) состоит из нервных волокон, образующих проводящие пути, среди которых находятся клеточные скопления — ядра. Проводящие пути передней (базиллярной) части моста связывают кору большого мозга со спинным мозгом, с двигательными ядрами черепных нервов. Между нервными волокнами проводящих путей залегают *собственные ядра моста*.

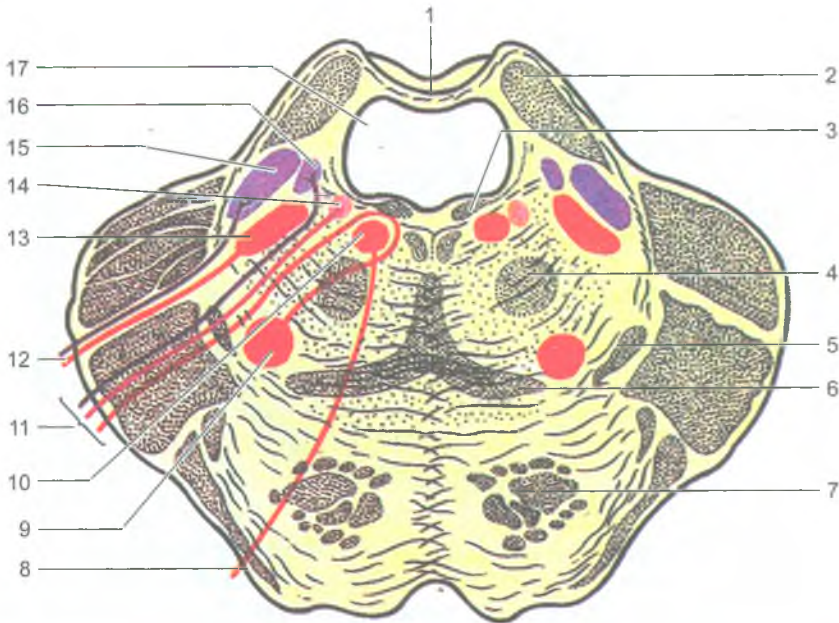


Рис. 146. Мост мозга. Поперечный разрез паруса:

1 — верхний мозговой парус; 2 — верхняя мозжечковая ножка; 3 — задний продольный пучок; 4 — центральный покрывчатый путь; 5 — латеральная петля; 6 — медиальная петля; 7 — пирамидный путь; 8 — отводящий нерв; 9 — ядро лицевого нерва; 10 — ядро отводящего нерва; 11 — лицевой нерв; 12 — тройничный нерв; 13 — двигательное ядро тройничного нерва; 14 — верхнее слюноотделительное ядро; 15 — верхнее чувствительное ядро тройничного нерва; 16 — ядро одиночного пути; 17 — IV желудочек

### Мозжечок (малый мозг)

Мозжечок (*cerebellum*) состоит из двух полушарий и средней части — червя. У мозжечка различают *верхнюю и нижнюю поверхности*, между которыми по заднему краю проходит глубокая *горизонтальная щель*.

Поверхности полушарий и червя разделяются *поперечными* параллельными глубокими *бороздами (щелями)*, между которыми расположены узкие и длинные *листки мозжечка*. Группы листков, разделенные глубокими бороздами, образуют *дольки мозжечка* (рис. 147). На разрезе мозжечок состоит из серого и белого вещества. *Серое вещество (кора мозжечка)* тонким слоем (1–2,5 мм) покрывает белое вещество. В коре мозжечка выделяют 3 клеточных слоя (рис. 148). Наружный слой *молекулярный*, внутренний слой *зернистый*, оба слоя образованы мелким многоростчатыми нейронами. Средний слой образован крупными клетками грушевидной формы, чьи аксоны уходят к ядрам мозжечка и к вестибулярным ядрам. *Белое вещество* находится внутри мозжечка. В толще белого вещества мозжечка располагаются: *зубчатое ядро, пробковидное и шаровидное ядра и ядро шатра*.



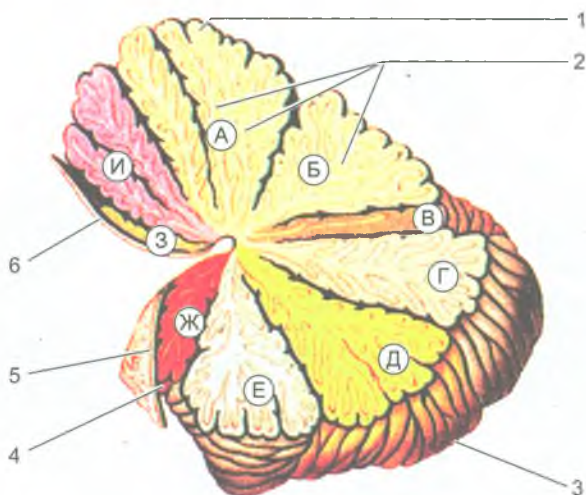


Рис. 147. Дольки мозжечка. Срединный разрез через червь:

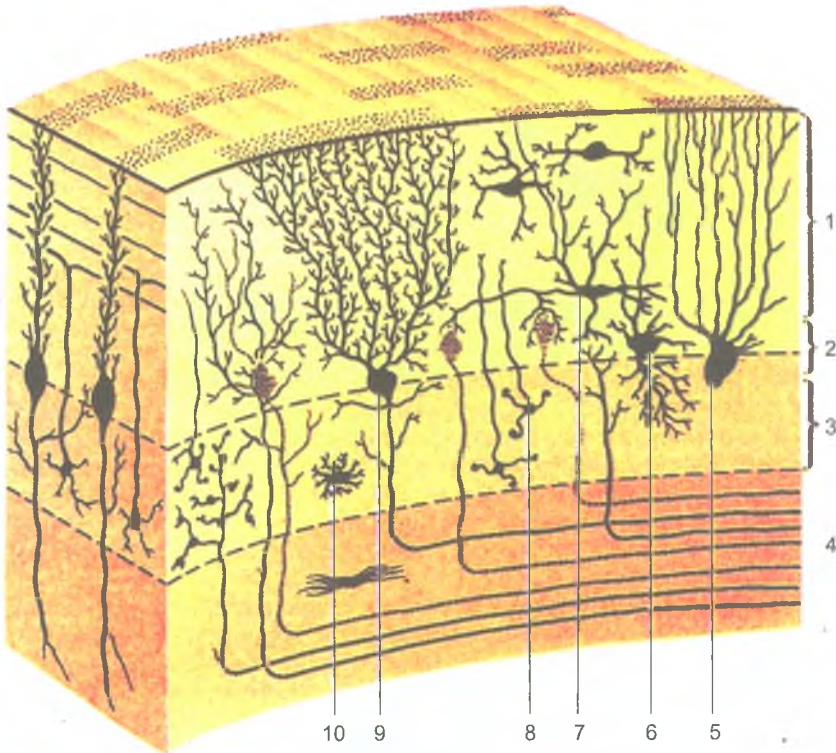
А — вершина; Б — скат; В — листок червя; Г — бугор; Д — пирамида червя; Е — язычок червя; Ж — узелок; З — язычок мозжечка; И — центральная долька.  
 1 — червь; 2 — белые пластинки; 3 — полушарие мозжечка; 4 — сосудистая основа IV желудочка; 5 — нижний мозговой парус; 6 — верхний мозговой парус

Афферентные и эфферентные волокна, связывающие мозжечок с другими отделами мозга, образуют три пары мозжечковых ножек. Нижние ножки соединяют мозжечок с продолговатым мозгом, средние — с мостом, верхние — с четверохолмием среднего мозга. Мозжечок выполняет функции координации быстрых целенаправленных произвольных движений, регуляции позы и мышечного тонуса в поддержании равновесия тела.

### Продолговатый мозг

*Продолговатый мозг* (*medulla oblongata*) находится позади моста. Границей между продолговатым и спинным мозгом является место выхода корешков I шейного спинномозгового нерва. Верхней границей является задний край моста. На передней поверхности продолговатого мозга видны два продольных валика — *пирамиды* и лежащие кнаружи от них *оливы*. Между пирамидами проходит передняя срединная щель. Каждая пирамида образована нервными волокнами одного из важнейших нисходящих проводящих путей — пирамидного проводящего пути.

На задней поверхности продолговатого мозга по бокам от задней продольной борозды находятся *клиновидный* (латеральный) и *тонкий* (медиальный) пучки, на которых видны бугорки, содержащие *клиновидное* (латеральное) и *тонкое* (медиальное) ядра. Эти пучки (клиновидный и тонкий) на каждой



**Рис. 148.** Схема строения коры мозжечка:

1 — молекулярный слой; 2 — слой грушевидных нейронов; 3 — зернистый слой; 4 — белое вещество; 5 — глиальная клетка с султаном (бергмановское волокно); 6 — большая нервная клетка — зерно (клетка Гольджи); 7 — корзинчатая нервная клетка; 8 — малые нейроны-зерна; 9 — ганглиозные нервные клетки (клетки Пуркинье); 10 — астроцит

стороне продолговатого мозга отклоняются в латеральную сторону и продолжают в нижнюю ножку мозжечка. Участок дорсальной поверхности продолговатого мозга, ограниченный снизу расходящимися в стороны нижними ножками мозжечка, представляет собой нижнюю часть ромбовидной ямки, являющуюся дном четвертого желудочка.

Продолговатый мозг состоит из белого и серого вещества. Серое вещество представлено ядрами IX, X, XI, XII пар черепных нервов, ядрами олив, ретикулярной формации, центрами дыхания и кровообращения. Белое вещество образовано нервными волокнами, составляющими соответствующие проводящие пути. Двигательные проводящие пути (нисходящие) располагаются в передних отделах продолговатого мозга. Чувствительные (восходящие) проводящие пути лежат более дорсально (рис. 149).

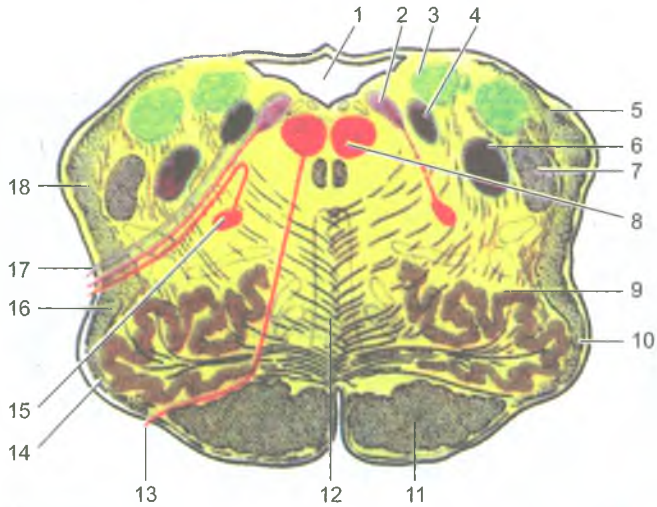


Рис. 149. Продолговатый мозг. Поперечный разрез:

1 — четвертый желудочек; 2 — дорсальное ядро блуждающего нерва; 3 — ядро вестибулярного нерва; 4 — ядро одиночного пути; 5 — задний (дорсальный) спинномозжечковый путь; 6 — спинномозговое ядро тройничного нерва; 7 — спинномозговой путь тройничного нерва; 8 — ядро подъязычного нерва; 9 — оливное ядро; 10 — олива; 11 — корково-спинномозговой путь (пирамидный); 12 — медиальная петля; 13 — подъязычный нерв; 14 — передние наружные дуговые волокна; 15 — двойное ядро; 16 — спинно-таламический и спинно-покрышечный пути; 17 — блуждающий нерв; 18 — вентральный (передний) спинно-мозжечковый путь

**Функции продолговатого мозга.** В продолговатом мозге расположены центры дыхания, сердечной деятельности (сосудодвигательный центр), центры безусловных пищеварительных рефлексов (слюноотделения, глотания, образования пищеварительных соков), безусловных рефлексов (кашель, чиханье, рвота) и др.

*Ретикулярная формация* представляет собой совокупность клеток, клеточных скоплений и нервных волокон, образующих сеть, расположенную в стволе мозга (продолговатый мозг, мост, средний, промежуточный мозг). Ретикулярная формация связана со всеми органами чувств, двигательными и чувствительными областями коры большого мозга, таламусом и гипоталамусом, спинным мозгом. Она регулирует уровень возбудимости и тонуса различных отделов нервной системы, включая кору полушарий большого мозга, участвует в регуляции уровня сознания, эмоций, сна и бодрствования, вегетативных функций, целенаправленных движений.

#### Четвертый (IV) желудочек и ромбовидная ямка

*Четвертый желудочек* является полостью ромбовидного мозга (моста, мозжечка и продолговатого мозга). В четвертый желудочек спереди (сверху)

открывается водопровод мозга. Сзади (внизу) этот желудочек сообщается с подпаутинным (подоболочечным) пространством головного мозга. У четвертого желудочка выделяют крышу и дно, получившее название ромбовидной ямки.

*Крыша IV желудочка* вверху образована верхним мозговым парусом, натянутым между верхними мозжечковыми ножками. Задне-нижнюю часть крыши образует нижний мозговой парус, который прикрепляется к ножкам клочка (дольке мозжечка), а также сосудистой основой IV желудочка, к которой прилежит сосудистое сплетение IV желудочка, продуцирующее спинномозговую жидкость. В крыше IV желудочка имеется три отверстия (срединное и два боковых), соединяющих IV желудочек с подпаутинным пространством головного мозга. Через эти отверстия (апертуры) спинномозговая жидкость оттекает из IV желудочка в подпаутинное (подоболочечное) пространство головного мозга.

Задняя (дорсальная) поверхность продолговатого мозга и моста образуют дно IV желудочка, который по своему происхождению является полостью ромбовидного мозга. Дно IV желудочка благодаря своей форме называется *ромбовидной ямкой* (рис. 150). Верхние (передние) стороны ямки ограничены верхними мозжечковыми ножками, а нижние стороны образованы нижними мозжечковыми ножками. *Срединная борозда* делит дно ромбовидной ямки на две симметричные половины, правую и левую. По бокам от срединной борозды видны продольные (медиальные) возвышения, ограниченные с латеральной стороны пограничными бороздами. В верхней части каждого возвышения находится лицевой бугорок, в толще которого расположено ядро отводящего (VI) черепного нерва, а под ним — ядро лицевого (VII) нерва. Боковой отдел ромбовидной ямки с каждой стороны называют вестибулярным (преддверным) полем, в глубине которого лежат ядра преддверно-улиткового нерва.

В толще ромбовидной ямки залегают ядра V, VI, VII, VIII, IX, X, XI и XII пар черепных нервов. Чувствительные ядра черепных нервов располагаются латерально. Медиальнее их лежат вегетативные ядра, а наиболее медиально — двигательные.

*Тройничный нерв* (V) имеет четыре ядра. Из них одно двигательное и три чувствительных (мостовое, спинномозговое и среднемозговое). *Отводящий нерв* (VI пара) имеет одно двигательное ядро. У *лицевого нерва* (VII пара) три ядра: двигательное ядро, чувствительное ядро одиночного пути (общее для VII, IX и X пар) и парасимпатическое — верхнее слюноотделительное ядро. *Преддверно-улитковый нерв* (VIII пара) имеет две группы ядер — два слуховых улитковых (переднее и заднее) и четыре вестибулярных — медиальное, латеральное, верхнее и нижнее. *Языкоглоточный нерв* (IX пара) имеет три ядра: двигательное двойное (общее для IX и X пар), чувствительное — ядро одиночного пути (общее для VII, IX, X пар) и парасимпатическое — нижнее слюноотделительное. У *блуждающего нерва* (X пара) три ядра: двигательное двойное (общее с IX парой) и чувствительное — ядро одиночного пути, а также парасимпатическое — заднее ядро блуждающего нерва. *Добавочный* (XI пара) и *подъязычный* (XII пара) нервы имеют по одному двигательному ядру.

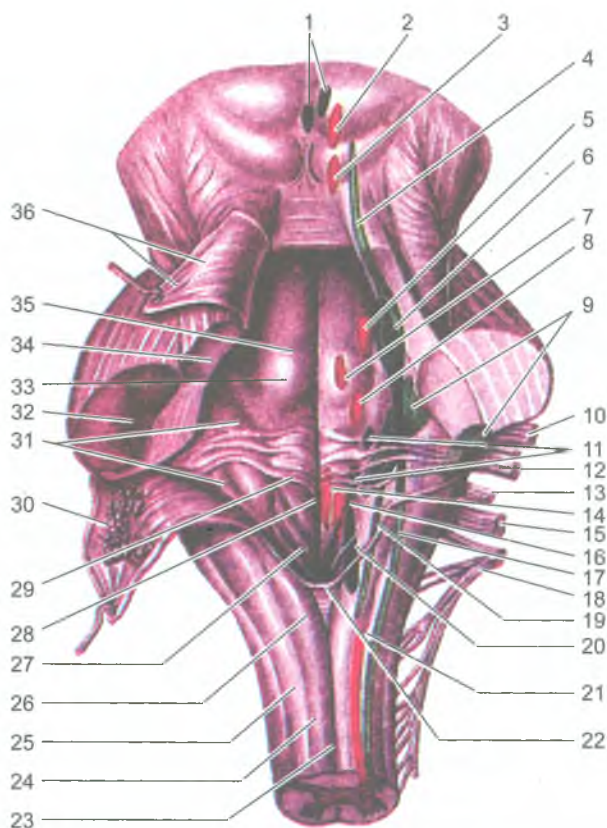


Рис. 150. Ромбовидная ямка и проекция на нее ядер черепных нервов:

1 — добавочные (парасимпатические) ядра глазодвигательного нерва; 2 — ядро глазодвигательного нерва; 3 — ядро блокового нерва; 4 — ядро среднемозгового пути тройничного нерва; 5 — двигательное ядро тройничного нерва; 6 — мостовое ядро тройничного нерва; 7 — ядро отводящего нерва; 8 — ядро лицевого нерва; 9 — ядра преддверно-улиткового нерва; 10 — корешок лицевого нерва (VII пара); 11 — верхнее и нижнее слюноотделительные ядра; 12 — преддверно-улитковый нерв (VIII пара); 13 — языкоглоточный нерв (IX пара); 14 — ядро подъязычного нерва; 15 — блуждающий нерв (X пара); 16 — двойное ядро; 17 — ядро спинномозгового пути тройничного нерва; 18 — добавочный нерв (XI пара); 19 — ядро одиночного пути; 20 — дорсальное ядро блуждающего нерва; 21 — спинномозговое ядро добавочного нерва; 22 — задвижка; 23 — задняя срединная борозда; 24 — тонкий пучок; 25 — клиновидный пучок; 26 — бугорок тонкого ядра; 27 — треугольник блуждающего нерва; 28 — срединная борозда ромбовидной ямки; 29 — мозговые полоски; 30 — нижний мозговой парус (отвернут); 31 — преддверное поле; 32 — средняя ножка мозжечка; 33 — лицевой бугорок; 34 — верхняя ножка мозжечка; 35 — срединное возвышение; 36 — верхний парус мозга (отвернут)

## Развитие и возрастные особенности спинного и головного мозга

И головной, и спинной мозг развиваются из дорсальной части наружного зародышевого листка — *эктодермы*. В этом месте из эктодермы образуется *нервная трубка*, расширяющаяся и утолщающаяся в головном отделе зародыша. Вначале это расширение представлено тремя *мозговыми пузырями* (*передним, средним и задним — ромбовидным*). Затем передний и задний пузыри разделяются, в результате образуется пять *мозговых пузырей*: *конечный, промежуточный, средний, задний и продолговатый*. В дальнейшем стенки мозговых пузырей в одних местах утолщаются, в других остаются тонкими и втягиваются внутрь пузырей вместе с прилежащими сосудами. В таких местах образуются *сосудистые сплетения* желудочков мозга, продуцирующие спинномозговую жидкость. Полости мозговых пузырей преобразуются в *желудочки мозга*, а просвет нервной трубки — в *центральный канал спинного мозга*. В процессе дальнейшего развития мозга из каждого из пяти мозговых пузырей образуется соответствующий отдел мозга — *продолговатый, задний, средний, промежуточный и конечный мозг*.

Спинной мозг новорожденного имеет длину 14 см, нижняя его граница находится на уровне нижнего края второго поясничного позвонка. К двум годам длина мозга достигает 20 см, к 10 годам, по сравнению с периодом новорожденности, удваивается. Наиболее быстро растут грудные сегменты спинного мозга. Масса спинного мозга у новорожденных составляет около 5,0 г, у детей 1 года — около 10 г, к 14 годам — в среднем 22 г. У новорожденного центральный канал шире, чем у взрослого. Объем серого вещества спинного мозга увеличивается быстро, особенно за счет собственных пучков сегментарного аппарата, формирование которого происходит в более ранние сроки по сравнению с длинными проводящими путями, образующими связи спинного мозга с головным мозгом.

У новорожденного головной мозг относительно большой, масса его в среднем 390 г у мальчиков и 355 г у девочек. Масса мозга по отношению к массе тела у новорожденного определяется отношением 1:8 (у взрослого это отношение — 1:40). К концу 1-го года жизни масса головного мозга удваивается, а к 3–4 годам утраивается. В дальнейшем (после 7 лет) масса головного мозга увеличивается медленно и к 20–29 годам достигает максимального значения (1355 г у мужчин и 1220 г у женщин). В последующие возрастные периоды, вплоть до 60 лет у мужчин и 55 лет у женщин, масса мозга существенно не изменяется, а после 55–60 лет отмечается некоторое ее уменьшение.

На поверхности полушарий большого мозга у новорожденного уже имеются некоторые борозды и извилины. Основные борозды (центральная, латеральная и др.) выражены хорошо, а ветви основных борозд и мелкие извилины обозначены слабо. В дальнейшем, по мере увеличения возраста ребенка, борозды становятся глубже, извилины между ними рельефнее. Взаимоотношения

борозд и извилин с костями и швами крыши черепа у новорожденных несколько иные, чем у взрослых. Центральная борозда у полушария большого мозга расположена на уровне теменной кости. Нижне-латеральная часть этой борозды находится на 1,0–1,5 см краниальнее чешуйчатого шва. Теменно-затылочная борозда лежит на 12 мм впереди от лямбдовидного шва. Соотношения борозд, извилин мозга и швов, характерные для взрослого человека, устанавливаются у детей в 6–8-летнем возрасте.

### Проводящие пути головного и спинного мозга

В нервной системе нервные клетки образуют контакты с соседними нервными клетками. В результате формируются цепи нейронов, по которым распространяются нервные импульсы. От чувствительных нейронов нервные импульсы следуют к эффекторным нейронам. В местах контакта нервных клеток друг с другом нервные импульсы проводятся только в одном направлении — от чувствительного нейрона к следующей нервной клетке. По одним цепям нервные импульсы распространяются от места его возникновения в коже, в слизистых оболочках, органах движения, в стенках сосудов, в тканях и органах к спинному или головному мозгу.

По другим цепям нервные импульсы проводятся из мозга на периферию, к рабочим органам (мышцам, железам, тканям). Отростки нейронов (нервные волокна), проводящие импульсы из спинного мозга в головной мозг или из головного мозга в спинной, образуют пучки, представляющие собой проводящие пути. Проводящие пути — это пучки нервных волокон, соединяющие различные нервные центры, занимающие определенное место в белом веществе спинного и головного мозга и проводящие одинаковые нервные импульсы.

В спинном и головном мозге выделяют три группы проводящих путей: ассоциативные, комиссуральные и проекционные.

*Ассоциативные проводящие пути* соединяют нервные центры, расположенные в одной половине мозга. Короткие проводящие пути соединяют близлежащие участки серого вещества и располагаются в пределах одной доли мозга или соседних сегментов спинного мозга. Длинные ассоциативные пути соединяют между собой участки серого вещества, расположенные в различных долях головного мозга или отделах спинного мозга. К длинным ассоциативным путям относятся *верхний продольный пучок*, соединяющий кору лобной доли с теменной и затылочной, *нижний продольный пучок*, соединяющий серое вещество височной доли с затылочной, *крючковидный пучок*, соединяющий кору лобного полюса с передней частью височной доли. В спинном мозге ассоциативные проводящие пути образуют *собственные пучки спинного мозга (межсегментарные пучки)*, которые располагаются возле серого вещества.

*Комиссуральные проводящие пути* соединяют одинаковые нервные центры правого и левого полушарий большого мозга. Эти пути из одного полушария в другое проходят через мозолистое тело, спайку свода, переднюю спайку. Мозолистое тело соединяет кору большого мозга правого и левого полушарий. В передней спайке проходят волокна, соединяющие участки коры височных долей, принадлежащие обонятельному мозгу.

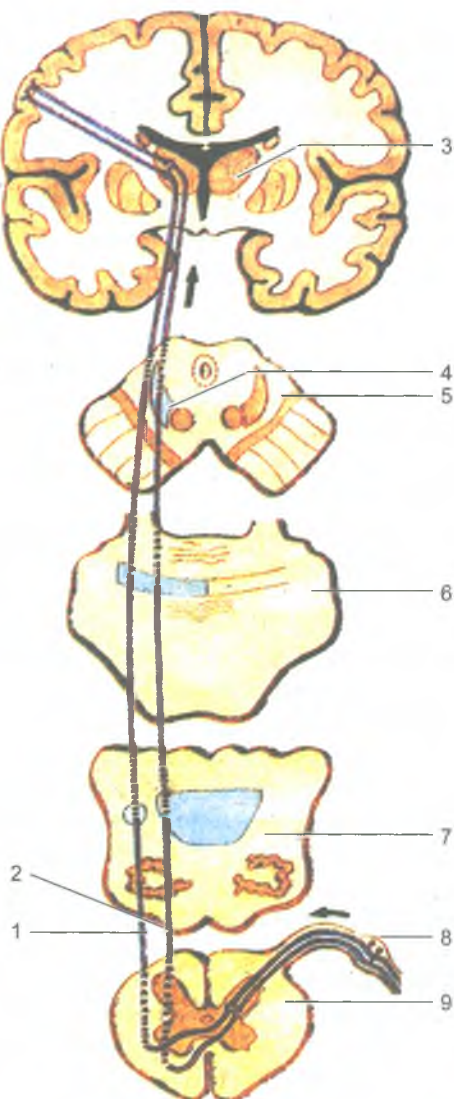
*Проекционные проводящие пути* соединяют спинной мозг с головным, с ядрами мозгового ствола и корой большого мозга, а также головной мозг со спинным. В связи с этим различают восходящие и нисходящие проекционные проводящие пути.

*Восходящие проводящие пути* афферентные, чувствительные, проводят нервные импульсы, возникающие в результате воздействия на организм факторов внешней среды, а также импульсы, идущие от органов чувств, опорно-двигательного аппарата, внутренних органов и сосудов. В зависимости от этого восходящие проекционные пути делятся на три группы: экстероцептивные, проприоцептивные, интероцептивные.

*Экстероцептивные проводящие пути* несут болевые, температурные, тактильные импульсы от кожного покрова, а также от органов чувств (зрения, слуха, вкуса, обоняния). *Проводящий путь болевой и температурной чувствительности* (латеральный спинно-таламический путь) состоит из трех нейронов (рис. 151). Рецепторы первого (чувствительного) нейрона, воспринимающие различные воздействия, располагаются в коже и слизистых оболочках, а его тело лежит в спинномозговом узле. Центральный отросток чувствительного нейрона в составе заднего корешка направляется в задний рог спинного мозга и заканчивается синапсами на клетках второго нейрона. Аксоны вторых нейронов, тела которых лежат в заднем роге, через переднюю спайку переходят на противоположную сторону спинного мозга, входят в боковой канатик. Волокна этого пути поднимаются в продолговатый мозг, проходят в покрывке моста, покрывке среднего мозга и заканчиваются в таламусе. Аксоны клеток таламуса (III нейрон) направляются в постцентральную извилину, к ее IV слою, где находится корковый конец анализатора общей чувствительности.

*Проприоцептивные проводящие пути* проводят импульсы от органов опорно-двигательного аппарата (от мышц, сухожилий, суставных капсул, связок) к коре постцентральной извилины. Этот проводящий путь несет информацию о положении частей тела, мышечном тоне, натяжении сухожилий. Тела первого нейрона этого пути также лежат в спинно-мозговом узле. Их аксоны в составе задних корешков спинномозговых нервов, не входя в задний рог, направляются в задний канатик и следуют вверх в продолговатый мозг к *тонкому и клиновидному ядрам*. Аксоны вторых нейронов, выходящие из этих ядер, переходят на противоположную сторону, образуя медиальную петлю. Затем волокна проходят через покрывку моста и покрывку среднего мозга и заканчиваются в таламусе синапсами на телах третьих нейронов. Аксоны нейронов





**Рис. 151.** Схема проводящих путей болевой и температурной чувствительности, осязания и давления:

1 — латеральный спиноталамический путь (болевой и температурной чувствительности); 2 — передний спиноталамический путь (осязания и давления); 3 — таламус; 4 — медиальная петля; 5 — поперечный разрез среднего мозга; 6 — поперечный разрез моста; 7 — поперечный разрез продолговатого мозга; 8 — спинномозговой узел; 9 — поперечный разрез спинного мозга. Стрелками показано направление движения нервных импульсов

таламуса направляются в кору постцентральной извилины, к нейронам IV слоя коры. Часть волокон вторых нейронов по выходе из тонкого и клиновидного ядер направляется через нижнюю мозжечковую ножку в кору червя своей стороны. Другая часть волокон переходит на противоположную сторону и также через нижнюю мозжечковую ножку направляется к коре червя противоположной стороны. Эти волокна несут проприоцептивные импульсы к мозжечку для коррекции подсознательных движений опорно-двигательного аппарата. Имеются также *проприоцептивные передний и задний спинно-мозжечковые проводящие пути*, которые несут в мозжечок информацию о состоянии опорно-двигательного аппарата и двигательных центров спинного мозга.

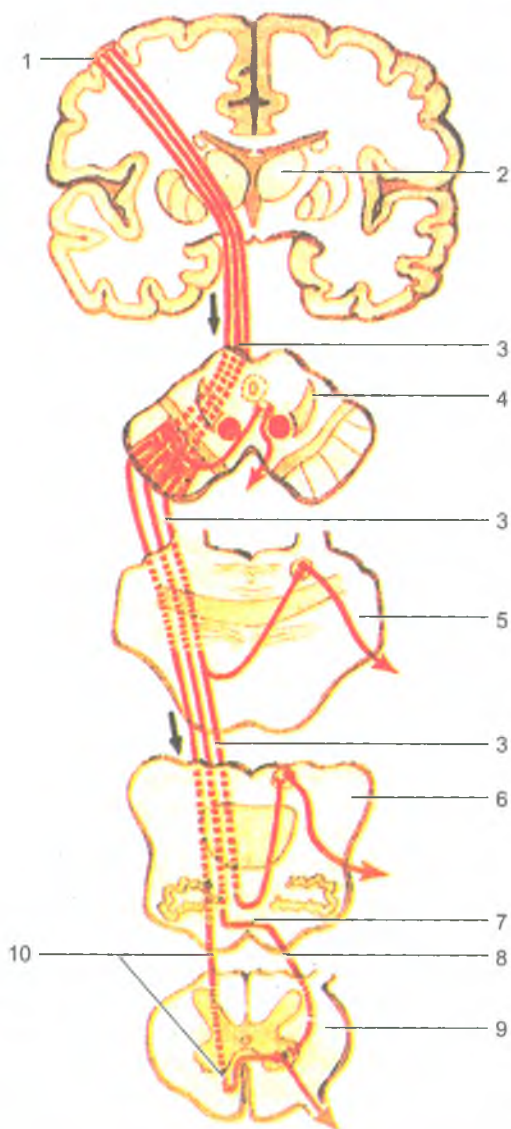
*Интероцептивные проводящие пути* проводят импульсы от внутренних органов и сосудов. Расположенные в них рецепторы (механо-, баро-, хемо-) воспринимают информацию об интенсивности обменных процессов, химическом составе тканевой жидкости, крови, давлении в сосудах и т. д.

*Нисходящие проводящие пути* несут импульсы от коры большого мозга и подкорковых центров к ядрам мозгового ствола и к двигательным ядрам передних рогов спинного мозга. Выделяют пирамидный, или главный двигательный путь, и экстрапирамидные проводящие пути. *Пирамидные проводящие пути* несут импульсы из коры большого мозга к скелетным мышцам головы, шеи, туловища, конечностей. *Экстрапирамидные пути* проводят импульсы от подкорковых центров и различных отделов коры к двигательным ядрам черепных и спинно-мозговых нервов, а затем к мышцам, а также другим нервным центрам ствола головного и спинного мозга.

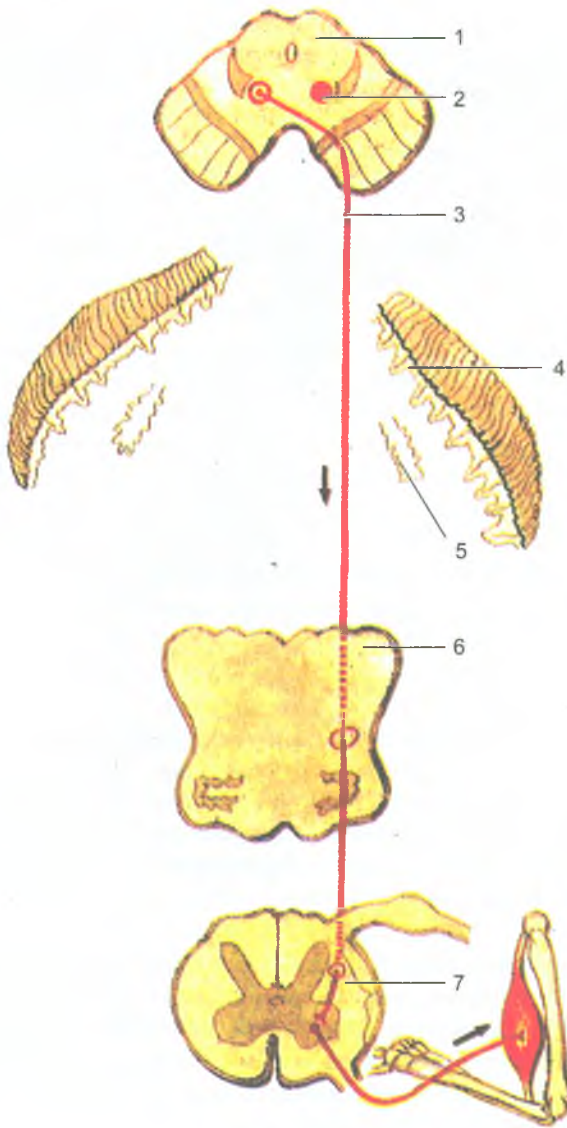
*Главный двигательный, или пирамидный, путь* проводит произвольные двигательные импульсы от гигантопирамидальных нейроцитов (пирамидных клеток Беца), расположенных в коре предцентральной извилины (V слой). Аксоны клеток Беца направляются к двигательным ядрам черепных нервов и передним рогам спинного мозга, а от них — к скелетным мышцам. В зависимости от расположения волокон выделяют *корково-ядерный путь*, идущий к ядрам черепных нервов, *латеральный и передний корково-спинномозговые пути*, идущие к ядрам передних рогов спинного мозга (рис. 152).

*Корково-ядерный путь* образован аксонами гигантопирамидальных клеток предцентральной извилины, которые проходят через колено внутренней капсулы, основание ножки мозга. В среднем мозге, мосту, продолговатом мозге волокна корково-ядерного пути переходят на противоположную сторону к двигательным ядрам черепных нервов, где заканчиваются синапсами на их нейронах. Аксоны нейронов двигательных ядер выходят из мозга в составе соответствующих черепных нервов и направляются к скелетным мышцам головы и шеи.

*Латеральный и передний корково-спинномозговые пути* также состоят из аксонов гигантопирамидальных нейроцитов предцентральной извилины. Волокна этих путей проходят через переднюю часть задней ножки внутренней капсулы, затем через основание ножки мозга и моста, переходят в продолговатый мозг,



**Рис. 152.** Схема головных двигательных (пирамидных) проводящих путей: 1 — предцентральная извилина; 2 — таламус; 3 — корково-ядерный путь; 4 — поперечный разрез среднего мозга; 5 — поперечный разрез моста; 6 — поперечный разрез продолговатого мозга; 7 — перекрест пирамид; 8 — латеральный корково-спинномозговой путь; 9 — поперечный разрез спинного мозга; 10 — передний корково-спинномозговой путь. Стрелками показано направление движения нервных импульсов



**Рис. 153.** Красное ядро-спинномозговой путь:

1 — разрез среднего мозга; 2 — красное ядро; 3 — красное ядро-спинномозговой путь; 4 — кора мозжечка; 5 — зубчатое ядро; 6 — разрез продолговатого мозга; 7 — разрез спинного мозга. Стрелками показано направление движения нервных импульсов

где образуют его пирамиды. На границе продолговатого мозга со спинным мозгом часть волокон этого пути переходит на противоположную сторону в боковой канатик спинного мозга и постепенно заканчивается в передних рогах спинного мозга синапсами на двигательных клетках передних рогов. Этот проводящий путь получил название *латерального корково-спинномозгового пути*. Другие волокна коркового спинномозгового пути, не переходящие на противоположную сторону на границе продолговатого мозга со спинным, спускаются вниз в составе переднего канатика спинного мозга. Этот пучок волокон образует передний корково-спинномозговой путь. Его волокна посегментно переходят на противоположную сторону через белую спайку и также заканчиваются синапсами на двигательных нейронах передних рогов противоположной стороны спинного мозга. Аксоны двигательных клеток передних рогов выходят из спинного мозга в составе передних корешков и иннервируют скелетные мышцы.

*Экстрапирамидные проводящие пути* берут начало в разных отделах коры полушарий большого мозга и ствола мозга, а заканчиваются на клетках двигательных ядер мозгового ствола и передних рогов спинного мозга. К группе экстрапирамидных проводящих путей относятся красное ядро-спинномозговой, преддверно-спинномозговой, кортико-мостомозжечковый и другие проводящие пути. От красных ядер нервные импульсы направляются к двигательным ядрам передних рогов спинного мозга по *красное ядро-спинномозговому проводящему пути* (рис. 153). При участии красное ядро-спинномозгового проводящего пути красные ядра поддерживают тонус скелетных мышц, управляют привычными, повторяющимися движениями тела.

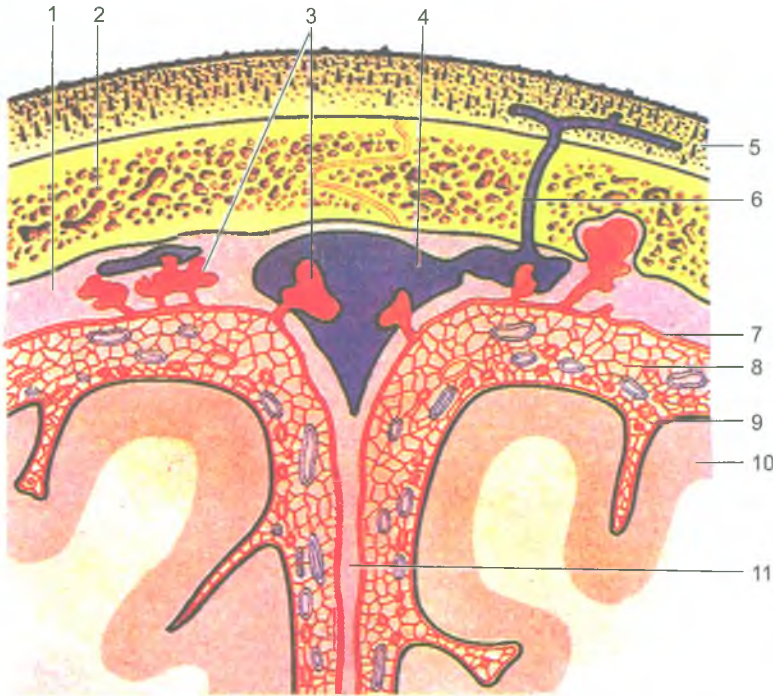
В осуществлении координации движений тела человека при нарушении равновесия важную роль играет *преддверно-спинномозговой путь*, который соединяет вестибулярные ядра с передними рогами спинного мозга. Аксоны первых нейронов преддверно-спинномозгового пути идут в составе переднего канатика спинного мозга и заканчиваются синапсами на двигательных клетках передних рогов спинного мозга.

Кора большого мозга управляет функциями мозжечка, участвующего в координации движений, через мост по *кортико-мосто-мозжечковому пути*.

Таким образом, проводящие пути головного и спинного мозга устанавливают связи между афферентными и эфферентными (эффекторными) центрами, замыкают сложные рефлекторные дуги в теле человека, функционально объединяют организм в единое целое, обеспечивают согласованность его действий.

## Оболочки головного и спинного мозга

Спинной и головной мозг покрыты тремя оболочками, которые в области большого затылочного отверстия продолжают в одноименные оболочки головного мозга. Это наружная твердая оболочка мозга, средняя — паутинная и внутренняя — мягкая оболочка мозга.



**Рис. 154.** Взаимоотношения оболочек головного мозга и верхнего сагиттального синуса со сводом черепа и поверхностью головного мозга. Фронтальный разрез:

1 — твердая оболочка головного мозга; 2 — свод черепа; 3 — грануляции паутинной оболочки; 4 — верхний сагиттальный синус; 5 — кожа; 6 — эмиссарная вена; 7 — паутинная оболочка головного мозга; 8 — подпаутинное пространство; 9 — мягкая оболочка головного мозга; 10 — головной мозг; 11 — серп большого мозга

Непосредственно к наружной поверхности спинного и головного мозга прилежит *мягкая (сосудистая) оболочка*. Эта оболочка повторяет все неровности поверхностей мозга, заходит в его борозды, ямки, щели. Кнаружи от сосудистой оболочки располагается *паутинная оболочка*, которая перекидывается через борозды и щели. Между мягкой и паутинной оболочками находится *подпаутинное (субарахноидальное) пространство*, заполненное *спинно-мозговой жидкостью*, количество которой составляет 120–140 мл. Над крупными щелями и бороздами подпаутинное пространство образует вместилища, получившие названия *цистерн*. Наиболее обширными цистернами являются *мозжечково-мозговая*, лежащая между мозжечком и продолговатым мозгом, *цистерна латеральной ямки* — располагается в области одноименной борозды. На боковой стороне головного мозга *цистерна зрительного перекреста* находится

кпереди от этого перекреста. *Межножковая* цистерна расположена между ножками мозга. Подпаутинные пространства головного и спинного мозга сообщаются между собой в месте перехода спинного мозга в головной. В подпаутинное пространство оттекает *спинномозговая жидкость*, образуемая сосудистыми сплетениями в желудочках головного мозга.

*Твердая оболочка головного мозга*, выстилая изнутри полость черепа, является одновременно надкостницей внутренней поверхности костей мозгового отдела черепа. Твердая оболочка головного мозга образует отростки, которые заходят между полушариями большого мозга (серповидный отросток), между затылочными долями большого мозга и мозжечком (намет мозжечка). В некоторых местах твердая оболочка головного мозга расщепляется и образует синусы твердой мозговой оболочки (рис. 154). В эти синусы происходит отток венозной крови от головного мозга. Самым крупным отростком твердой оболочки головного мозга является серп большого мозга, расположенный между правым и левым полушариями; намет мозжечка отделяет затылочные доли от полушарий мозжечка; серп мозжечка проникает между полушариями мозжечка; диафрагма (турецкого) седла и другие более мелкие.

#### Вопросы для повторения и самоконтроля

1. Какие части выделяют у промежуточного мозга?
2. Какое образование головного мозга называют гипоталамусом? Где гипоталамус находится и из каких частей он состоит?
3. Какие части выделяют у среднего мозга?
4. Назовите ядра, которые располагаются в покрывке моста.
5. Назовите ядра мозжечка.
6. Назовите ядра, расположенные в толще продолговатого мозга.
7. Какие структуры образуют стенки (крышу, дно) четвертого желудочка?
8. Расскажите о классификации проводящих путей головного и спинного мозга.
9. Нарисуйте схему пирамидного проводящего пути.
10. Какие оболочки имеются у головного и спинного мозга?

### Периферическая нервная система

*Периферическая нервная система* образована спинно-мозговыми и черепными нервами, а также нервными узлами, нервными окончаниями, рецепторами (чувствительными) и эффекторами.

В зависимости от расположения, происхождения нервов и связанных с ними нервных узлов, выделяют черепные и спинномозговые нервы.

## Черепные нервы

От ствола головного мозга отходят 12 пар *черепных нервов*. Каждая пара черепных нервов имеет собственное название и порядковый номер, обозначаемый римскими цифрами. Выделяют три группы черепных нервов: чувствительные, двигательные и смешанные. К *чувствительным нервам* относятся обонятельный (I пара черепных нервов), зрительный (II пара), и преддверно-улитковый (VIII пара) черепные нервы.

*Двигательными черепными нервами* являются глазодвигательный нерв (III пара), блоковый (IV пара), отводящий (VI пара), добавочный (XI пара), подъязычный (XII пара) нервы.

*Смешанными черепными нервами* являются тройничный, лицевой, языкоглоточный и блуждающий нервы.

*Обонятельные нервы* (nervi olfactorii) состоят из центральных отростков чувствительных (рецепторных) клеток, располагающихся в слизистой оболочке обонятельной области полости носа. Обонятельные нервы в количестве 15–20 нитей (нервов) входят в полость черепа через решетчатую пластинку верхней стенки полости носа и заканчиваются у второго нейрона в обонятельных луковицах. Отсюда обонятельные импульсы передаются по обонятельному тракту и другим образованиям обонятельного мозга к полушариям большого мозга.

*Зрительный нерв* (nervus opticus) образован отростками нервных клеток сетчатой оболочки глаза. Нерв выходит из глазницы в полость черепа через зрительный канал и впереди турецкого седла образует перекрест (неполный) зрительных нервов. Перекрещиваются (переходят на другую сторону) нервные волокна, идущие от медиальной («носовой») части сетчатки глаза. Таким образом, в составе зрительных трактов, отходящих от зрительного перекреста, идут волокна от латеральной части сетчатки глаза своей стороны и от медиальной части сетчатки противоположной стороны. Каждый *зрительный тракт* направляется к латеральному колленчатому телу, а затем к верхнему бугорку пластинки четверохолмия, которые являются подкорковыми зрительными центрами.

*Глазодвигательный нерв* (n. oculomotorius) состоит из двигательных и парасимпатических волокон, выходящих из двигательного и вегетативного (добавочного) ядер, расположенных в среднем мозге под водопроводом мозга, на уровне верхних (передних) холмиков. Этот нерв проходит в глазницу через верхнюю глазничную щель. Двигательные волокна иннервируют мышцы глазного яблока: верхнюю, нижнюю и медиальную, прямые, нижнюю косую, а также мышцу, поднимающую верхнее веко. Парасимпатические волокна заканчиваются на клетках ресничного узла, отростки (волокна) которых следуют к мышце, суживающей зрачок, и к ресничной мышце глазного яблока.

*Блоковый нерв* (n. trochlearis) начинается от двигательного ядра, лежащего также в среднем мозге под водопроводом мозга, на уровне нижних (задних) холмиков. Нерв проходит в глазницу через верхнюю глазничную щель и иннервирует верхнюю косую мышцу глаза.



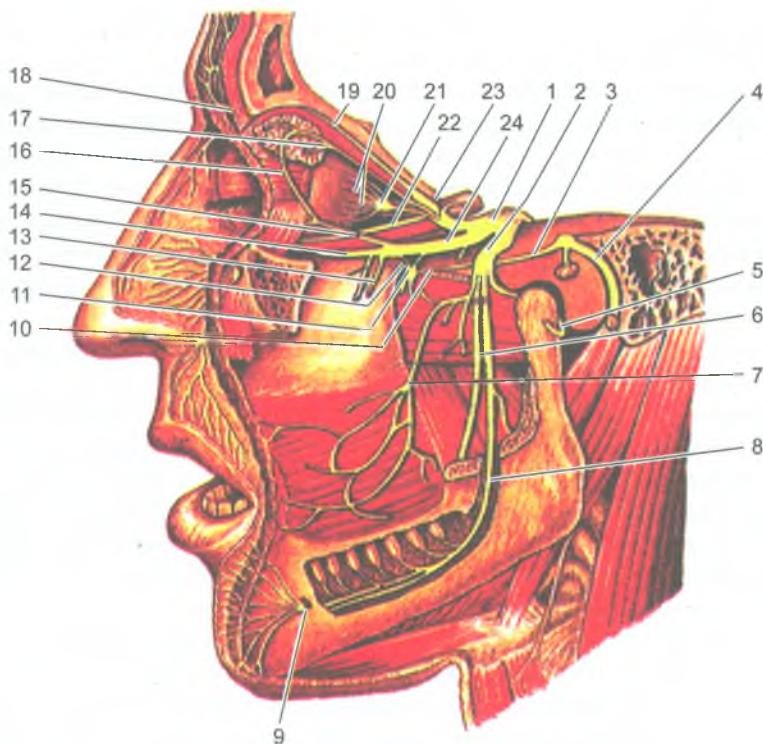


Рис. 155. Тройничный нерв и его ветви:

1 — тройничный узел; 2 — нижнечелюстной нерв; 3 — большой каменистый нерв; 4 — лицевой нерв; 5 — ушно-височный нерв; 6 — язычный нерв; 7 — щечный нерв; 8 — нижний альвеолярный нерв; 9 — подбородочный нерв; 10 — нерв крыловидного канала; 11 — крыловидно-небный узел; 12 — узловые ветви; 13 — верхние альвеолярные нервы; 14 — подглазничный нерв; 15 — скуловой нерв; 16 — соединительная (со скуловым нервом) ветвь; 17 — слезный нерв; 18 — надглазничный нерв; 19 — лобный нерв; 20 — короткие ресничные нервы; 21 — ресничный узел; 22 — носоресничный корешок; 23 — глазной нерв; 24 — верхнечелюстной нерв

*Тройничный нерв* (n. trigeminus) выходит из моста двумя корешками: чувствительным (большим) и двигательным (меньшим). В составе *двигательного корешка* идут отростки клеток двигательного ядра тройничного нерва. *Чувствительные волокна* являются центральными отростками клеток, находящихся в узле тройничного нерва, расположенного у вершины пирамиды височной кости. В составе двигательных волокон идут отростки клеток двигательного ядра тройничного нерва.

Периферические отростки этих клеток образуют три ветви тройничного нерва: первую, вторую и третью (рис. 155). Первых две ветви по своему составу

чувствительные, третья ветвь смешанная, так как в ее состав входят чувствительные и двигательные волокна.

*Первая ветвь — глазной нерв* проходит в глазницу через верхнюю глазничную щель, где делится на три ветви — *слезный, лобный и носоресничный нервы*. Ветви этих нервов иннервируют глазное яблоко, верхнее веко, кожу лба, слизистую оболочку передней части полости носа, лобной, клиновидной пазух и ячеек решетчатой кости.

*Вторая ветвь — верхнечелюстной нерв*, проходит через круглое отверстие в крыловидно-небную ямку, где отдает *подглазничный, скуловой нервы*, а также *узловые ветви*, направляющиеся к крылонебному узлу. Ветви подглазничного и скулового нервов иннервируют слизистую оболочку полости носа, твердого и мягкого неба, кожу скуловой области и нижнего века, кожу носа и верхней губы, зубы верхней челюсти, твердую оболочку головного мозга в области средней черепной ямки. В крылонебной ямке к верхнечелюстному нерву прилежит *парасимпатический крылонебный узел*. Отростки клеток этого парасимпатического узла в составе ветвей верхнечелюстного нерва идут к железам слизистой оболочки носовой и ротовой полостей, а также в глазницу к слезной железе.

*Третья ветвь — нижнечелюстной нерв*, выходит из полости черепа через овальное отверстие и делится на ряд ветвей: *ушно-височный, щечный, язычный и нижний альвеолярный нервы*, а также дает ветви к твердой оболочке головного мозга в средней черепной ямке. *Двигательные ветви* нижнечелюстного нерва подходят к жевательной, височной, медиальной и латеральной крыловидным мышцам (жевательным), а также к челюстно-подъязычной, переднему брюшку двубрюшной мышцы, к мышце, напрягающей мягкое небо, и мышце, напрягающей барабанную перепонку. Ушно-височный нерв иннервирует кожу височной области, ушной раковины и наружного слухового прохода. В его составе проходят парасимпатические волокна (из языкоглоточного нерва) к околоушной слюнной железе. Щечный нерв направляется к слизистой оболочке щеки. Язычный нерв иннервирует слизистую оболочку и передней двух третей (2/3) языка. К язычному нерву присоединяется барабанная струна (от лицевого нерва), содержащая вкусовые и парасимпатические волокна. Вкусовые волокна идут к вкусовым сосочкам языка, а парасимпатические волокна к поднижнечелюстному и подъязычному узлам, откуда иннервируются одноименные слюнные железы.

Нижний альвеолярный нерв входит в канал нижней челюсти, иннервирует зубы и десны, а затем выходит из канала через подбородочное отверстие и иннервирует кожу подбородка.

*Отводящий нерв* (n. abducens) начинается от двигательного ядра, расположенного в покрывке моста. Нерв проходит в глазницу через верхнюю глазничную щель и иннервирует латеральную прямую мышцу глаза.

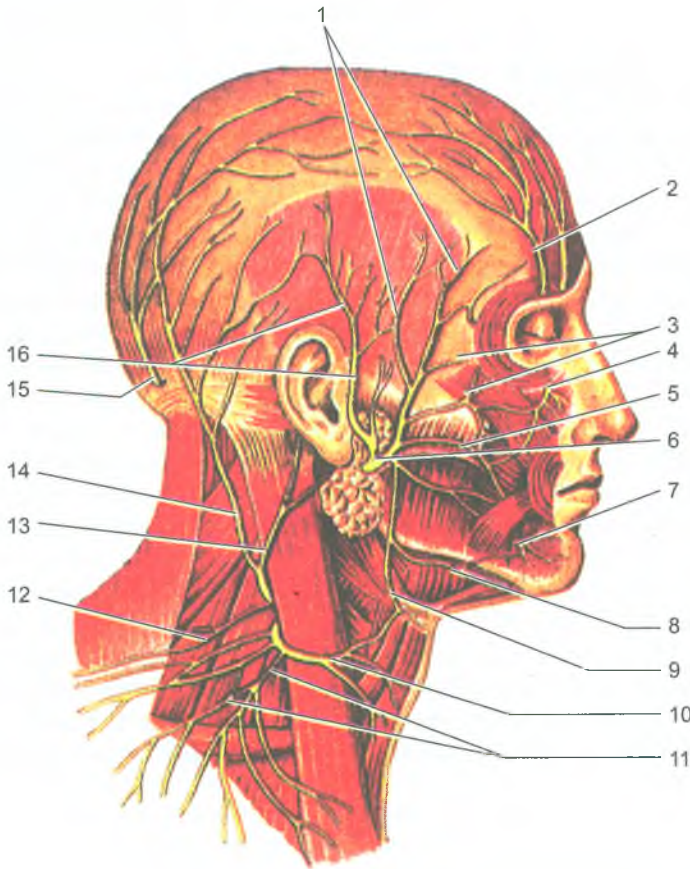
*Лицевой нерв* (n. facialis) содержит двигательные, чувствительные и вегетативные (парасимпатические) волокна.

*Двигательные волокна* являются отростками двигательного ядра лицевого нерва. Чувствительные клетки лицевого нерва находятся в лицевом канале, центральные их отростки идут в мост и заканчиваются на клетках ядра одиночного пути. Периферические отростки участвуют в образовании лицевого нерва и его ветвей. Парасимпатические волокна являются отростками парасимпатического верхнего слюноотделительного ядра. Все ядра лицевого нерва располагаются в мосту мозга. Лицевой нерв входит через внутренний слуховой проход в канал лицевого нерва.

В канале лицевой нерв отдает большой каменистый нерв, несущий парасимпатические волокна к крыловидному узлу, а также стремени нерв и барабанную струну. Большой каменистый нерв выходит из лицевого канала через одноименное отверстие на верхней поверхности пирамиды. *Стремений нерв* идет к одноименной мышце, расположенной в барабанной полости. *Барабанная струна* отходит от лицевого нерва у его выхода из канала, по выходе из барабанной полости барабанная струна присоединяется к язычному нерву. Она несет вкусовые волокна к языку, а парасимпатические — для иннервации подчелюстной и подъязычной слюнных желез. Лицевой нерв выходит из лицевого канала через шило-сосцевидное отверстие, отдает ветви к затылочному брюшку надчерепной мышцы, ушным мышцам, затем прободает околушную слюнную железу и делится на свои конечные ветви, подходящие к мимическим мышцам и подкожной мышце шеи (рис. 156).

*Преддверно-улитковый нерв* (n. vestibulocochlearis) образован *улитковой частью*, проводящей слуховые ощущения от спирального (кортиева) органа улитки, и *преддверной частью*, проводящей ощущения от статического аппарата, заложенного в преддверии и полукружных каналах перепончатого лабиринта внутреннего уха. Обе части состоят из центральных отростков биполярных нейронов, залегающих в преддверном и улитковом узлах. Периферические отростки этих клеток преддверного и улиткового узлов формируют пучки, заканчивающиеся рецепторами, соответственно, в вестибулярной части перепончатого лабиринта внутреннего уха и в спиральном органе улиткового протока. Центральные отростки этих биполярных клеток направляются к ядрам, расположенным в покрывке моста у границы с продолговатым мозгом.

*Языкоглоточный нерв* (n. glossopharyngeus) содержит двигательные, чувствительные и парасимпатические волокна. Его ядра вместе с ядрами блуждающего нерва располагаются в продолговатом мозге. Нерв выходит из полости черепа через яремное отверстие. *Двигательные волокна* языкоглоточного нерва являются отростками клеток двойного ядра (общего с блуждающим нервом) и иннервируют мышцы глотки. Тела *чувствительных клеток* образуют верхний и нижний узлы. Периферические отростки этих клеток направляются к слизистой оболочке глотки и задней трети языка. Парасимпатические волокна языкоглоточного нерва, выходящие из нижнего слюноотделительного ядра, направляются к ушному узлу.



**Рис. 156.** Лицевой нерв и поверхностные нервы шейного сплетения. Вид справа: 1 — височные ветви; 2 — надглазничный нерв; 3 — скуловые ветви; 4 — подглазничный нерв; 5 — щечные ветви; 6 — лицевой нерв; 7 — подбородочный нерв; 8 — краевая ветвь нижней челюсти; 9 — шейная ветвь; 10 — поперечный нерв шеи; 11 — надключичные нервы; 12 — добавочный нерв; 13 — большой ушной нерв; 14 — малый затылочный нерв; 15 — большой затылочный нерв; 16 — ушно-височный нерв

*Блуждающий нерв* — *vagus* (n. *vagus*), самый длинный из черепных нервов. Он содержит двигательные, чувствительные и парасимпатические волокна, выходит из полости черепа через яремное отверстие вместе с языкоглоточным и добавочным нервами и с внутренней яремной веной. Двигательные волокна блуждающих нервов иннервируют мышцы мягкого неба, глотки и гортани. Чувствительные волокна образуют *верхний и нижний узлы блуждающего нерва*. Эти волокна проводят чувствительные импульсы от внутренних органов, наружного уха, твердой оболочки головного мозга в задней черепной ямке.

Парасимпатические волокна, являющиеся отростками заднего (дорсального) ядра блуждающего нерва, иннервируют сердце, органы дыхания, селезенку, печень, поджелудочную железу, почку, большую часть пищеварительной системы до нисходящей ободочной кишки. В области шеи блуждающий нерв располагается рядом с общей сонной артерией и внутренней яремной веной и отдает ветви к гортани, глотке, сердцу, пищеводу и трахее. В грудном отделе ветви блуждающего нерва иннервируют сердце, легкие и пищевод. В брюшной полости блуждающий нерв делится на передний и задний стволы. Передний блуждающий ствол переходит с передней поверхности пищевода на переднюю поверхность желудка и иннервирует переднюю стенку желудка и печень. Задний блуждающий ствол с пищевода переходит на заднюю стенку желудка и иннервирует ее, а также он отдает чревные ветви, идущие на образование чревного сплетения вместе с симпатическими волокнами.

*Добавочный нерв* (n. accessorius) образуется из нескольких двигательных корешков, выходящих из ядер, лежащих в продолговатом мозге и в верхних сегментах спинного мозга. Нерв выходит из черепа через яремное отверстие (вместе с языкоглоточным и блуждающим нервами) и иннервирует грудиноключично-сосцевидную и трапециевидную мышцы.

*Подъязычный нерв* (n. hypoglossus) имеет двигательное ядро, расположенное в продолговатом мозге. Отростки клеток этого ядра образуют нерв, который выходит из полости черепа через канал подъязычного нерва и иннервирует мышцы языка. От подъязычного нерва отходит верхний корешок, который соединяется с нижним корешком от шейного сплетения, в результате образуется шейная петля, иннервирующая мышцы, лежащие ниже подъязычной кости.

#### Вопросы для повторения и самоконтроля

1. Расскажите, на чем основана классификация нервов в теле человека. На какие группы подразделяют периферическую нервную систему?
2. Перечислите и дайте характеристику чувствительным, двигательным и смешанным черепным нервам.
3. Расскажите, какие черепные нервы имеют в своем составе вегетативные (парасимпатические) волокна. Какие органы эти волокна иннервируют?
4. Назовите нервы, приходящие в глазницу и иннервирующие глазное яблоко и вспомогательные аппараты глаза.
5. Какие черепные нервы участвуют в иннервации языка?
6. Из ядер каких черепных нервов иннервируется слезная железа, околоушная, поднижнечелюстная и подъязычная слюнные железы?

## Спинномозговые нервы

*Спинномозговые нервы* (nervi spináles) (31 пара) образуются из слияния переднего и заднего корешков, отходящих от спинного мозга. Выделяют 8 шейных спинномозговых нервов, 12 грудных, 5 поясничных, 5 крестцовых и 1 копчиковый. Спинномозговые нервы соответствуют сегментам спинного мозга.

Каждый спинномозговой нерв формируется из *двух корешков* — *переднего* (выносящего, эфферентного), состоящего из двигательных волокон, и *заднего* (приносящего, афферентного), состоящего из чувствительных волокон. Корешки спинномозговых нервов соединяются друг с другом на уровне межпозвоночного отверстия. У места соединения корешков задний корешок образует чувствительный *спинномозговой узел*, содержащий тела крупных псевдоуниполярных чувствительных нейронов. Отростки (дендриты) этих клеток направляются на периферию, где заканчиваются рецепторами в коже, мышцах и других органах. Нейриты (аксоны) чувствительных клеток в составе заднего корешка входят в соответствующий задний рог спинного мозга.

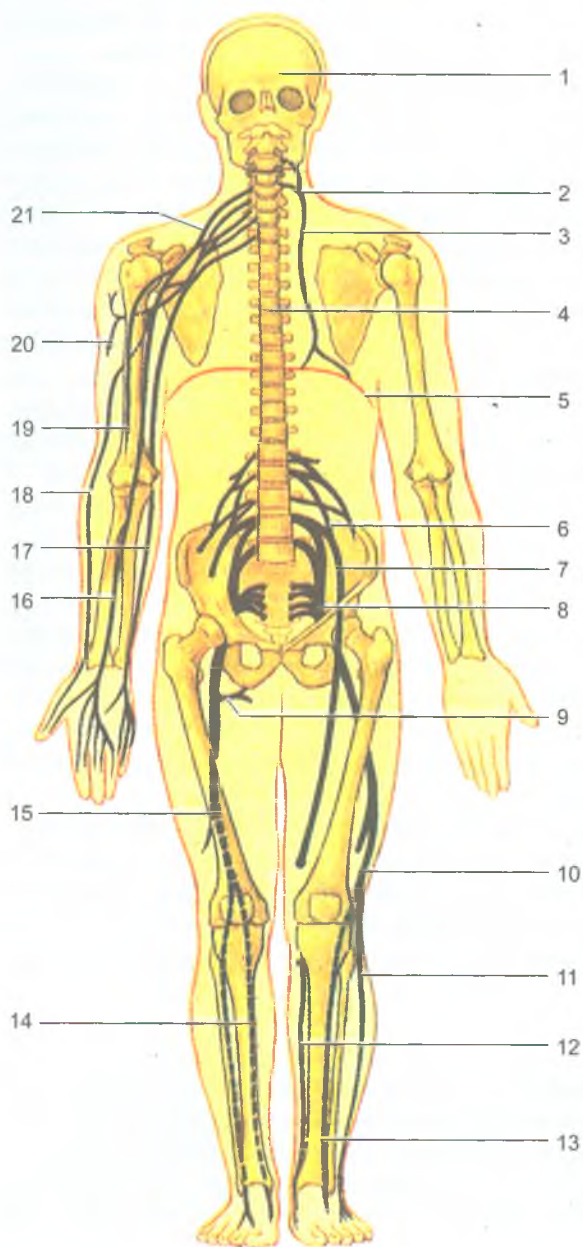
Спинномозговые нервы, образующиеся на уровне всех грудных и двух верхних поясничных сегментов спинного мозга, содержат также вегетативные (симпатические) волокна, являющиеся отростками клеток, расположенных в боковых рогах спинного мозга. Эти волокна выходят из спинного мозга в составе передних корешков.

Каждый спинномозговой нерв по выходе из межпозвоночного отверстия делится на четыре ветви: 1) переднюю, волокна которой направляются к мышцам, суставам и коже передней и боковой стенок туловища и конечностей; 2) заднюю, иннервирующую мышцы и кожу спины; 3) менингеальную, направляющуюся обратно в позвоночный канал для иннервации оболочек спинного мозга; 4) соединительную, идущую на соединение с симпатическим стволом. Соединительные ветви имеются только у всех грудных, двух верхних поясничных спинномозговых нервов.

В шейном, поясничном и крестцовом отделах *передние ветви* обмениваются волокнами и образуют *сплетения*: *шейное, плечевое, поясничное, крестцовое* (рис. 157). От этих сплетений отходят периферические нервы. В грудном отделе передние ветви грудных спинномозговых нервов волокнами не обмениваются, они проходят в стенках груди и верхних отделов живота под названием *межреберных нервов*.

### Шейное сплетение

*Шейное сплетение* (pléxus cervicalis) образовано передними ветвями четырех верхних шейных спинномозговых нервов. Это сплетение расположено между глубокими мышцами шеи, его ветви выходят из-под заднего края грудино-ключично-сосцевидной мышцы (рис. 158). *Мышечные (двигательные) ветви* иннервируют глубокие мышцы шеи и, соединяясь с подъязычным нервом (XII пара



**Рис. 157.** Схема расположения сплетений спинномозговых нервов: 1 — головной мозг в полости черепа; 2 — шейное сплетение; 3 — трифуркационный нерв; 4 — спинной мозг в позвоночном канале; 5 — диафрагма; 6 — поясничное сплетение; 7 — бедренный нерв; 8 — крестцовое сплетение; 9 — мышечные ветви седалищного нерва; 10 — общий малоберцовый нерв; 11 — поверхностный малоберцовый нерв; 12 — подкожный нерв голени; 13 — глубокий малоберцовый нерв; 14 — большеберцовый нерв; 15 — седалищный нерв; 16 — срединный нерв; 17 — локтевой нерв; 18 — лучевой нерв; 19 — мышечно-кожный нерв; 20 — подмышечный нерв; 21 — плечевое сплетение

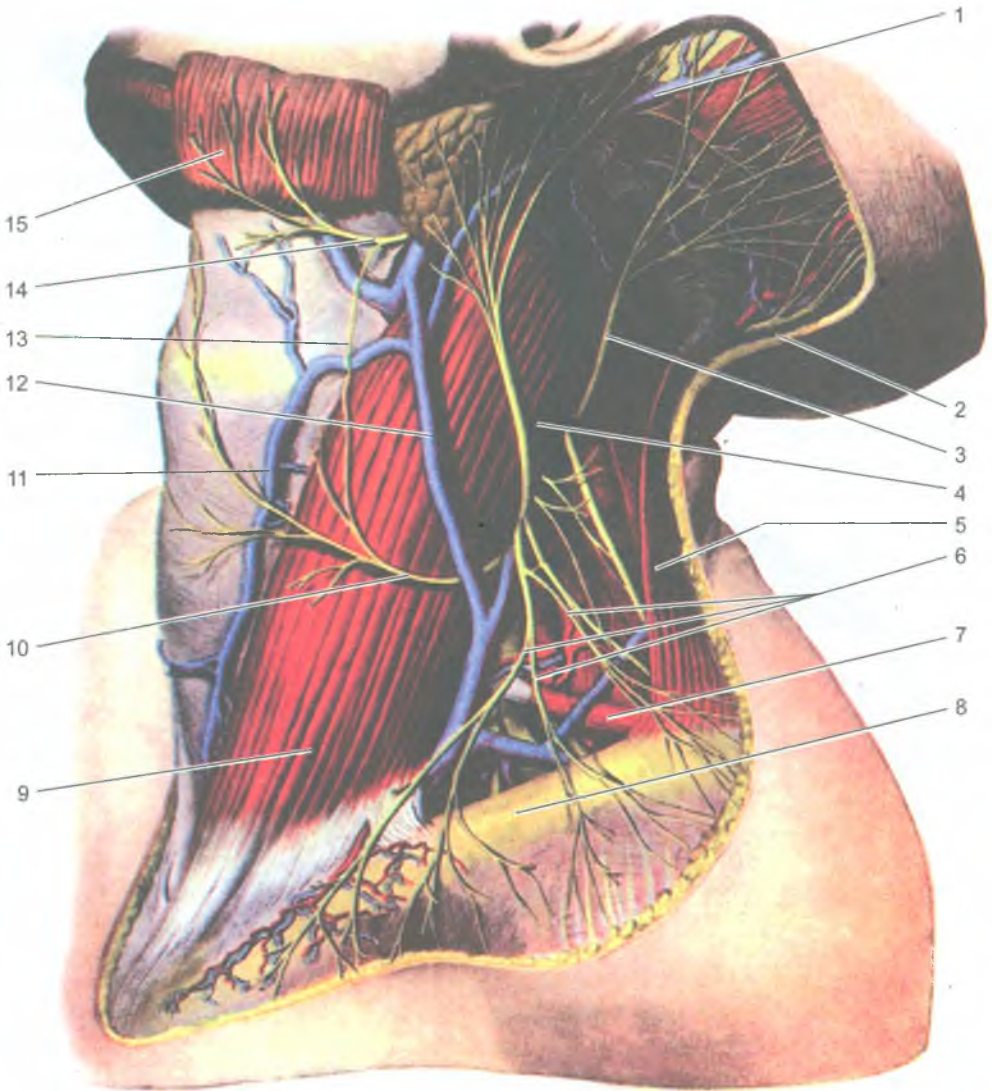
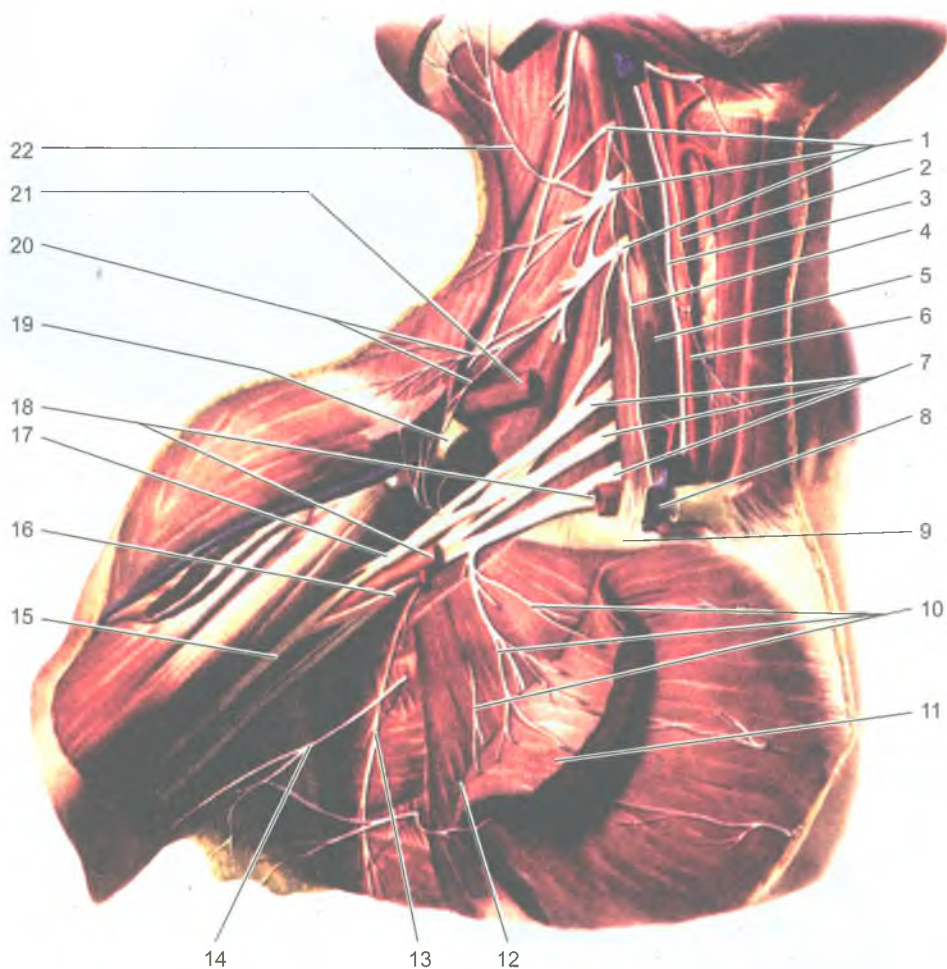


Рис. 158. Нервы шейного сплетения. Вид слева:

1 — задняя ушная вена; 2 — большой затылочный нерв; 3 — малый затылочный нерв;  
 4 — большой ушной нерв; 5 — трапециевидная мышца; 6 — подключичные нервы; 7 —  
 лопаточно-подъязычная мышца; 8 — ключица; 9 — грудино-ключично-сосцевидная мышца;  
 10 — поперечный нерв шеи; 11 — передняя яремная вена; 12 — наружная яремная вена;  
 13 — соединительная ветвь лицевого нерва с поперечным нервом шеи; 14 — шейная ветвь  
 лицевого нерва; 15 — подкожная мышца шеи (отрезана и отвернута кверху)





**Рис. 159.** Плечевое сплетение и его ветви. Вид спереди.  
Ключица и поверхностные мышцы шеи частично удалены.

Большая грудная мышца отрезана и отвернута вниз:

1 — шейное сплетение; 2 — шейная петля; 3 — блуждающий нерв; 4 — диафрагмальный нерв; 5 — передняя лестничная мышца; 6 — общая сонная артерия; 7 — плечевое сплетение; 8 — внутренняя яремная вена; 9 — I ребро; 10 — медиальный и латеральный грудные нервы; 11 — большая грудная мышца; 12 — малая грудная мышца; 13 — длинный грудной нерв; 14 — межреберно-плечевые нервы; 15 — подмышечная артерия; 16 — медиальный пучок плечевого сплетения; 17 — латеральный пучок плечевого сплетения; 18 — подключичная артерия; 19 — ключица; 20 — надключичные нервы; 21 — лопаточно-подъязычная мышца (обрезана); 22 — малый затылочный нерв

черепных нервов), образуют *шейную петлю*, иннервирующую мышцы шеи ниже подъязычной кости. К *кожным (чувствительным) ветвям* относятся: *малый затылочный нерв*, иннервирующий латеральную часть кожи затылка; *большой ушной нерв*, идущий к ушной раковине и наружному слуховому проходу; *поперечный нерв шеи*, иннервирующий кожу шеи; *надключичные нервы*, разветвляющиеся в коже над ключицей, над большой грудной и дельтовидной мышцами. *Смешанной ветвью* шейного сплетения является *диафрагмальный нерв*. Он спускается вниз в грудную полость, проходит между перикардом и средостенной плеврой и разветвляется в грудобрюшной преграде. Диафрагмальный нерв иннервирует диафрагму, перикард, средостенную плевру, а также диафрагмальную брюшину и связки печени.

### Плечевое сплетение

*Плечевое сплетение* (plexus brachialis) образовано передними ветвями четырех нижних шейных и частично первого грудного спинномозговых нервов. Оно расположено между передней и средней лестничными мышцами, откуда позади ключицы спускается в подмышечную полость тремя пучками, окружающими подмышечную артерию (рис. 159). В плечевом сплетении выделяют *надключичную* и *подключичную* части. От надключичной части отходят *короткие ветви плечевого сплетения*, иннервирующие часть мышцы шеи, мышцы и кожу плечевого пояса и плечевой сустав. К надключичным ветвям сплетения относятся *задний (дорсальный) нерв лопатки*, идущий к мышцам спины; *надлопаточный нерв*, направляющийся к надостной и подостной мышцам; *подлопаточный нерв*, разветвляющийся в одноименной мышце; *грудные нервы*, иннервирующие большую и малую грудные мышцы; *длинный грудной нерв*, спускающийся к передней зубчатой мышце; *грудоспинной нерв*, идущий к широчайшей мышце спины; и *подмышечный нерв*, разветвляющийся в дельтовидной мышце и коже над ней, в капсуле плечевого сустава.

От подключичной части плечевого сплетения, представленного тремя толстыми нервными стволами, отходят длинные ветви (нервы), идущие к коже, мышцам и суставам верхней конечности.

*Мышечно-кожный нерв* (n. musculocutaneus) иннервирует двуглавую, клювовидно-плечевую и плечевую мышцы, а также локтевой сустав и кожу латеральной стороны предплечья (латеральный кожный нерв предплечья).

*Срединный нерв* (n. medianus) в сопровождении плечевых артерий и вен направляется на предплечье и кисть. На предплечье этот нерв отдает ветви к передним мышцам предплечья (кроме локтевого сгибателя запястья и части глубокого сгибателя пальцев), к локтевому и лучезапястному суставам, а затем через канал запястья направляется на кисть. На кисти срединный нерв иннервирует мышцы возвышения большого пальца (кроме приводящей мышцы и части глубокого сгибателя большого пальца), две латеральные червеобразные мышцы, а также кожу большого, указательного, среднего и латеральной половины безымянного пальца (рис. 160).

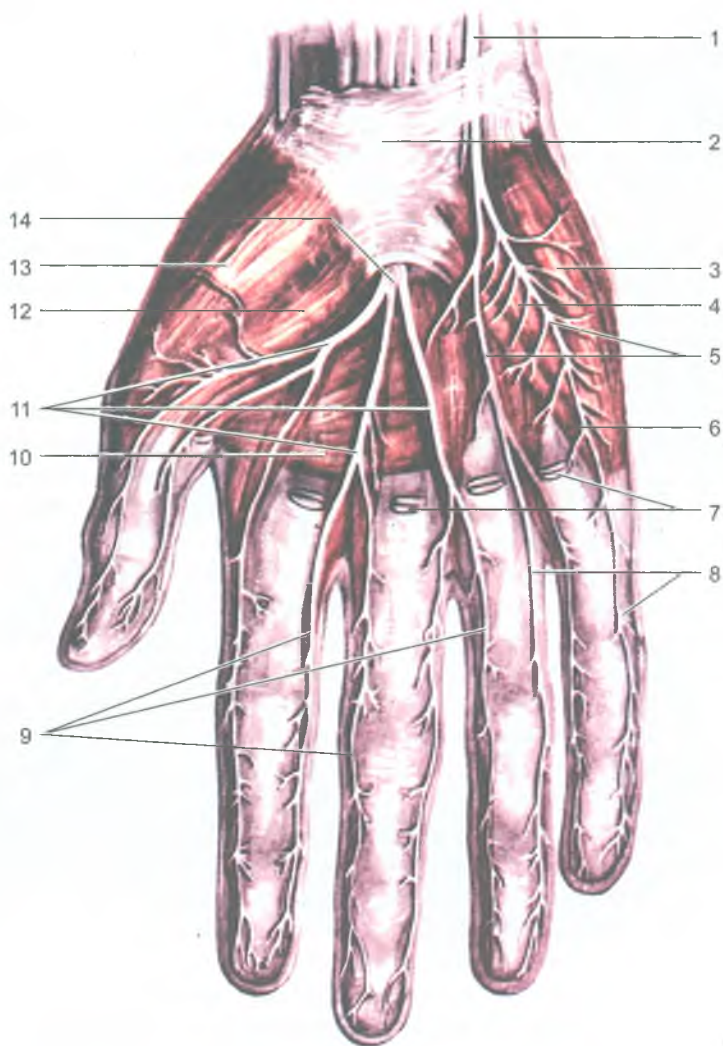


Рис. 160. Нервы кисти. Ладонная сторона. Вид спереди:

1 — локтевой нерв; 2 — удерживатель сухожилий; 3 — мышца, отводящая мизинец; 4 — мышца, сгибающая мизинец; 5 — общие ладонные пальцевые нервы (из локтевого нерва); 6 — мышца, противопоставляющая мизинец; 7 — сухожилия мышц длинных сгибателей пальцев; 8 — собственные ладонные пальцевые нервы (из локтевого нерва); 9 — собственные ладонные пальцевые нервы (из срединного нерва); 10 — мышца, приводящая большой палец кисти (поперечная головка); 11 — общие ладонные пальцевые нервы (из срединного нерва); 12 — короткая мышца, сгибающая большой палец кисти; 13 — короткая мышца, отводящая большой палец кисти; 14 — срединный нерв (ладонная ветвь)

*Локтевой нерв* (n. ulnaris) проходит по медиальной стороне плеча, где он, как и срединный нерв, ветвей не отдает. На предплечье этот нерв прилежит к локтевой артерии и иннервирует локтевой сустав, локтевой сгибатель запястья и часть глубокого сгибателя пальцев и переходит на кисть. На кисти локтевой нерв отдает ветви ко всем межкостным мышцам, двум медиальным червеобразным, а также к приводящей большой палец кисти и глубокой головке короткого сгибателя большого пальца кисти. Локтевой нерв иннервирует также кожу ладонной стороны мизинца и медиальной половины безымянного пальца. На тыльной стороне кисти локтевой нерв снабжает кожу 2–5 пальцев, начиная с мизинца.

*Лучевой нерв* (n. radialis) на плече проходит вместе с глубокой артерией плеча в плечемышечном канале, где отдает ветви к капсуле плечевого сустава, трехглавой мышце плеча, коже задней поверхности плеча и локтевому суставу. Пройдя на предплечье, лучевой нерв иннервирует все мышцы и кожу задней стороны предплечья (разгибатели), а также кожу тыльной стороны 2–5 пальцев, начиная с большого пальца.

*Медиальный кожный нерв плеча* (n. cutaneus brachii medialis) иннервирует кожу медиальной поверхности плеча.

*Медиальный кожный нерв предплечья* (n. cutaneus antebrachii medialis) иннервирует кожу медиальной поверхности предплечья.

### Межреберные нервы

*Передние ветви грудных спинномозговых нервов* сплетения не образуют и уходят в межреберные промежутки в качестве межреберных нервов. *Межреберные нервы* (nn. intercostales) иннервируют кожу и мышцы груди. Шесть нижних межреберных нервов иннервируют кожу и мышцы передней брюшной стенки (рис. 161).

### Поясничное сплетение

*Поясничное сплетение* (pléxus lumbalis) образовано передними ветвями трех верхних поясничных спинномозговых нервов, а также частично XII грудным и IV поясничным нервами. Это сплетение располагается в толще большой поясничной мышцы (рис. 162). Из поясничного сплетения выходят мышечные ветви к большой и малой поясничным мышцам, а также к квадратной мышце поясницы. *Подвздошно-подчревный* (n. ilio-hypogastricus) и *подвздошно-паховый* (n. ilio-inguinalis) нервы иннервируют мышцы и кожу передней стенки живота в его нижних отделах. Кроме того, подвздошно-паховый нерв отдает также ветви к коже наружных половых органов. *Бедренно-половой нерв* (n. genitofemoralis) делится на две ветви. Одна его ветвь иннервирует кожу бедра ниже паховой складки, а другая направляется к семенному канатику и оболочкам яичек (у мужчин), а у женщин — к круглой связке матки и коже наружных половых органов.

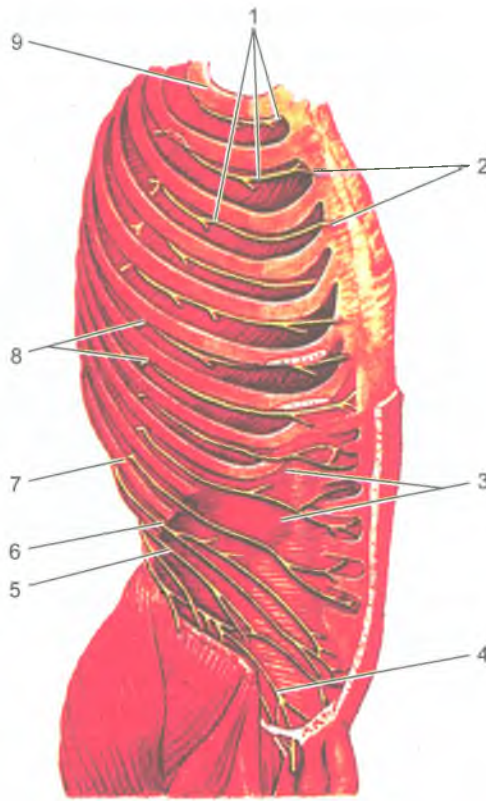


Рис. 161. Межреберные нервы. Вид справа.

Наружные межреберные и косые мышцы живота удалены:

1 — межреберные нервы; 2 — передние кожные ветви межреберных нервов; 3 — поперечная мышца живота; 4 — подвздошно-паховый нерв; 5 — подвздошно-подчревный нерв; 6 — подреберный (XII межреберный) нерв; 7 — XII ребро; 8 — латеральная кожная ветвь межреберного нерва; 9 — I ребро

*Латеральный кожный нерв бедра* (*n. cutaneus femoris lateralis*) выходит из-под латерального края большой поясничной мышцы, спускается на бедро и иннервирует кожу на боковой его стороне.

*Запирательный нерв* (*n. obturatorius*) проходит через запирательный канал, отдавая ветви тазобедренному суставу, иннервирует приводящие мышцы бедра и кожу медиальной поверхности бедра.

*Бедренный нерв* (*n. femoralis*), самый крупный нерв поясничного сплетения, выходит на бедро через мышечную лакуну под паховой связкой. Этот нерв иннервирует четырехглавую и портняжную мышцы, кожу передней поверхности бедра, а также кожу медиальной стороны голени и стопы (подкожный нерв).

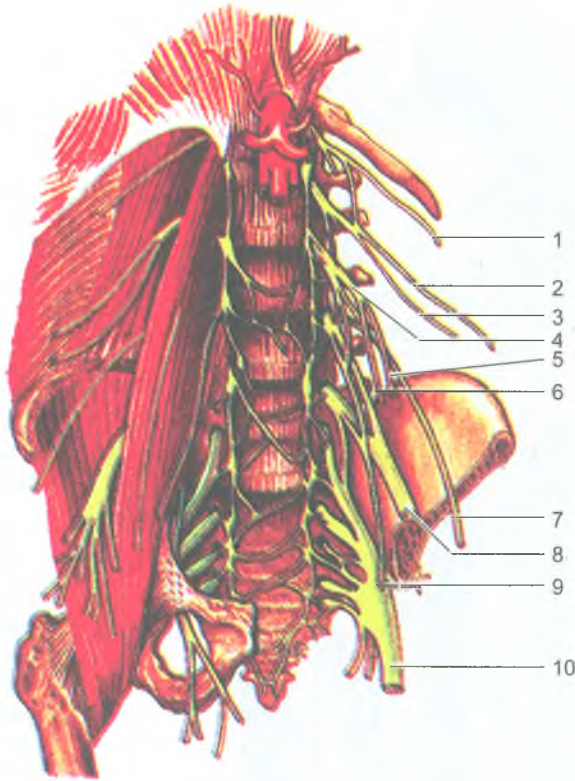


Рис. 162. Поясничное и крестцовое сплетения и их ветви. Вид спереди.

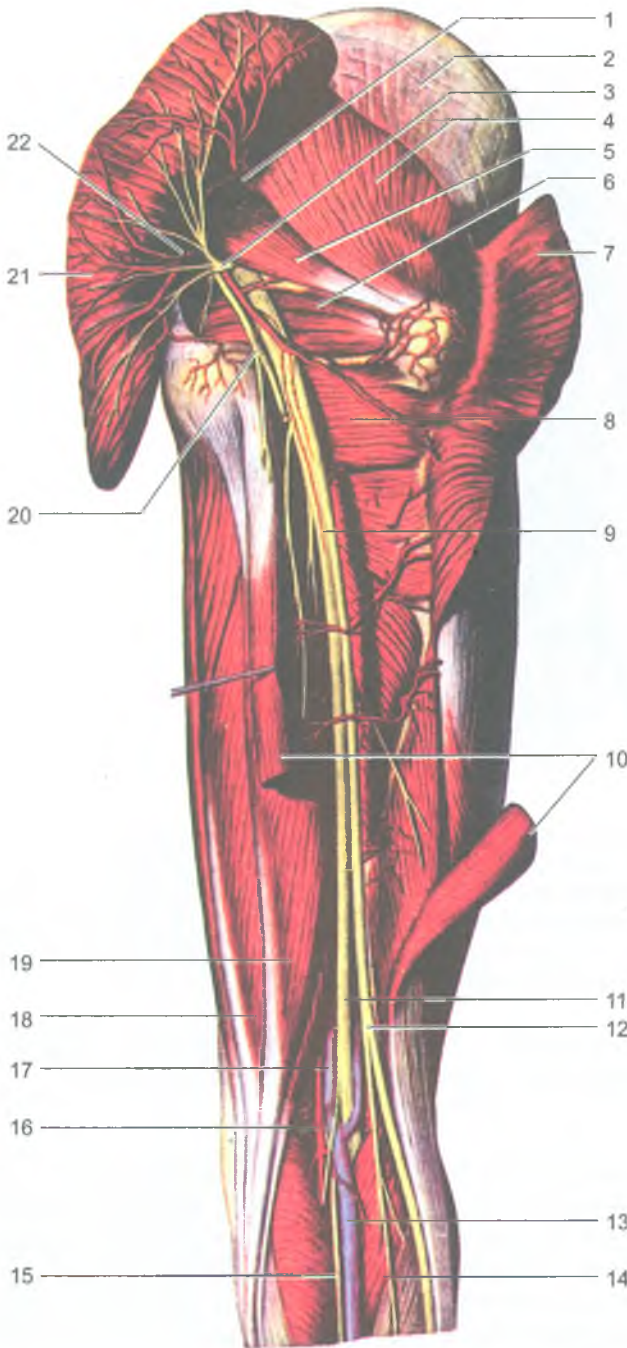
На левой половине препарата удалены мышцы и часть тазовой кости:

1 — подреберный (XII межреберный) нерв; 2 — подвздошно-подчревной нерв; 3 — подвздошно-паховый нерв; 4 — бедренно-половой нерв; 5 — половая ветвь бедренно-полового нерва; 6 — бедренная ветвь бедренно-полового нерва; 7 — латеральный кожный нерв бедра; 8 — бедренный нерв; 9 — запирательный нерв; 10 — седалищный нерв

Самая длинная ветвь бедренного нерва — *подкожный нерв*, проходит вниз рядом с большой подкожной веной ноги вплоть до большого пальца стопы.

### Крестцовое сплетение

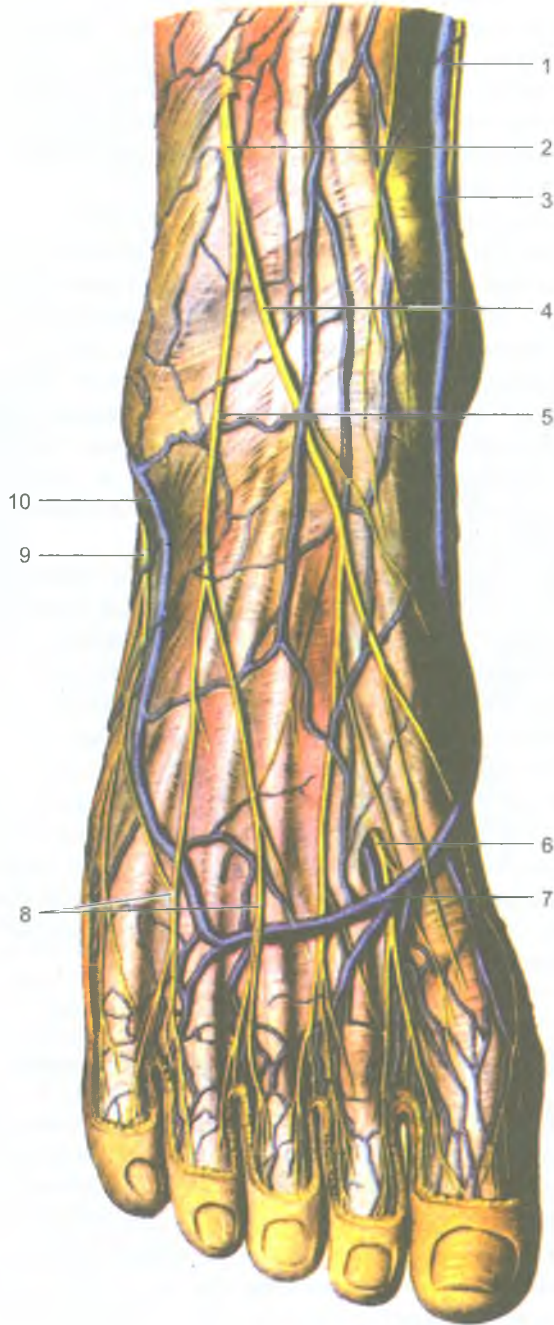
*Крестцовое сплетение* (plexus sacralis) образовано передними ветвями V поясничного, всех крестцовых и копчиковых спинномозговых нервов, а также (частично) волокнами четвертого поясничного спинномозгового нерва. Располагается крестцовое сплетение на передней поверхности крестца. Из крестцового сплетения выходят короткие ветви к грушевидной, близнецовым, внутренней запирательной мышцам, квадратной мышце бедра; верхний и нижний



**Рис. 163.** Седалищный нерв и другие нервы крестцового сплетения. Вид сзади.

Большая ягодичная мышца разрезана и отвернута в сторону:

- 1 — верхняя ягодичная артерия; 2 — ягодичная фасция; 3 — нижний ягодичный нерв; 4 — средняя ягодичная мышца; 5 — грушевидная мышца; 6 — внутренняя запирательная мышца; 7 — большая ягодичная мышца (отрезана и отвернута в сторону); 8 — квадратная мышца бедра; 9 — седалищный нерв; 10 — длинная головка двуглавой мышцы бедра (отрезана); 11 — большеберцовый нерв; 12 — общий малоберцовый нерв; 13 — малая подкожная вена ноги; 14 — латеральный кожный нерв икры; 15 — медиальный кожный нерв икры; 16 — подколенная артерия; 17 — подколенная вена; 18 — полуперепончатая мышца; 19 — полусухожильная мышца; 20 — задний кожный нерв бедра; 21 — большая ягодичная мышца (отрезана и отвернута в сторону); 22 — нижняя ягодичная артерия



**Рис. 164.** Поверхностные нервы тыла стопы. Вид спереди:

1 — подкожный нерв стопы; 2 — поверхностный малоберцовый нерв; 3 — большая подкожная вена ноги; 4 — медиальный тыльный кожный нерв (стопы); 5 — промежуточный тыльный нерв (стопы); 6 — тыльный пальцевый нерв (глубокий малоберцовый нерв); 7 — тыльная венозная дуга стопы; 8 — тыльные пальцевые нервы стопы; 9 — латеральный кожный нерв стопы; 10 — малая подкожная вена стопы



*ягодичные нервы* — к ягодичным мышцам. Из крестцового сплетения выходят также *половой нерв*, идущий к наружным половым органам, к коже и мышцам промежности, и длинные ветви — *задний кожный нерв бедра и седалищный нерв*.

*Задний кожный нерв бедра* (n. cutaneus femoris posterior) выходит из полости таза вместе с седалищным, нижним ягодичным и половым нервами через подгрушевидное отверстие и иннервирует кожу задней поверхности бедра и ягодичной области.

*Седалищный нерв* (n. ischiadicus) является самым крупным нервом в теле человека. Он выходит из ягодичной области на заднюю сторону бедра, где отдает ветви к двуглавой мышце бедра, полусухожильной и полуперепончатой мышцам. В подколенной ямке седалищный нерв разделяется на большеберцовый и общий малоберцовый нервы (рис. 163).

*Большеберцовый нерв* (n. tibiālis), отдав *медиальный кожный нерв икры*, проходит в голеноподколенном канале между поверхностными и глубокими мышцами голени и иннервирует их. Затем большеберцовый нерв огибает медиальную лодыжку сзади и переходит на подошву стопы. На подошве этот нерв разделяется на *медиальный и латеральный подошвенный нервы*, иннервирующие кожу и мышцы стопы.

*Общий малоберцовый нерв* (n. fibulāris communis) из подколенной ямки идет латерально, отдает *латеральный кожный нерв икры* (к коже задне-латеральной поверхности голени) и на уровне головки малоберцовой кости делится на поверхностный и глубокий малоберцовые нервы. *Поверхностный малоберцовый нерв* иннервирует длинную и короткую малоберцовые мышцы и кожу тыла стопы (рис. 164). *Глубокий малоберцовый нерв* проходит вместе с передней большеберцовой артерией между мышцами передней группы голени и иннервирует их. На стопе глубокий малоберцовый нерв иннервирует короткие мышцы тыла стопы и кожу в области первого межпальцевого промежутка.

*Медиальный и латеральный нервы икры* (ветви большеберцового и общего малоберцового нервов) соединяются на задней стороне голени, образуют *икроножный нерв*, который иннервирует кожу задне-латеральной стороны голени и латерального края стопы.

## Вегетативная (автономная) нервная система

*Вегетативную (автономную) нервную систему* (systema nervosum autonomicum) подразделяют на симпатическую и парасимпатическую части (рис. 165).

*Симпатическая часть вегетативной нервной системы* иннервирует все органы и ткани тела человека — кожу, скелетные и гладкие мышцы, внутренние органы, стенки кровеносных и лимфатических сосудов. *Парасимпатическая часть* иннервирует только внутренние органы, которые, таким образом, имеют двойную вегетативную иннервацию — и симпатическую, и парасимпатическую.

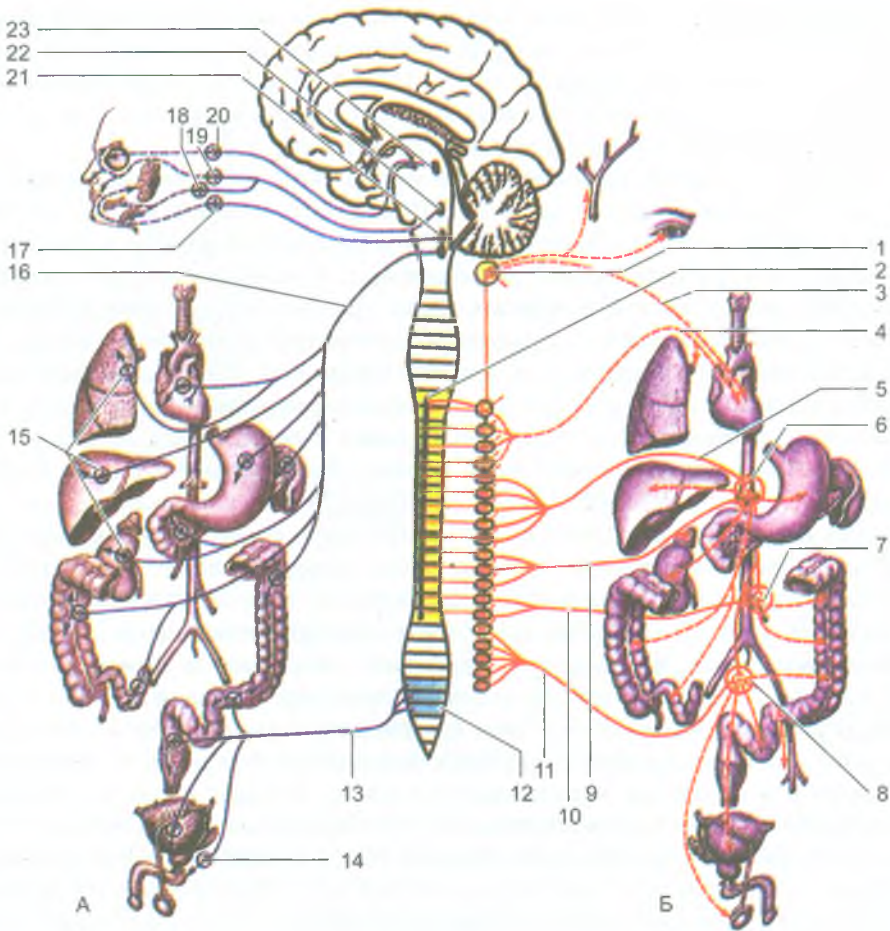


Рис. 165. Схема строения вегетативной (автономной) нервной системы.

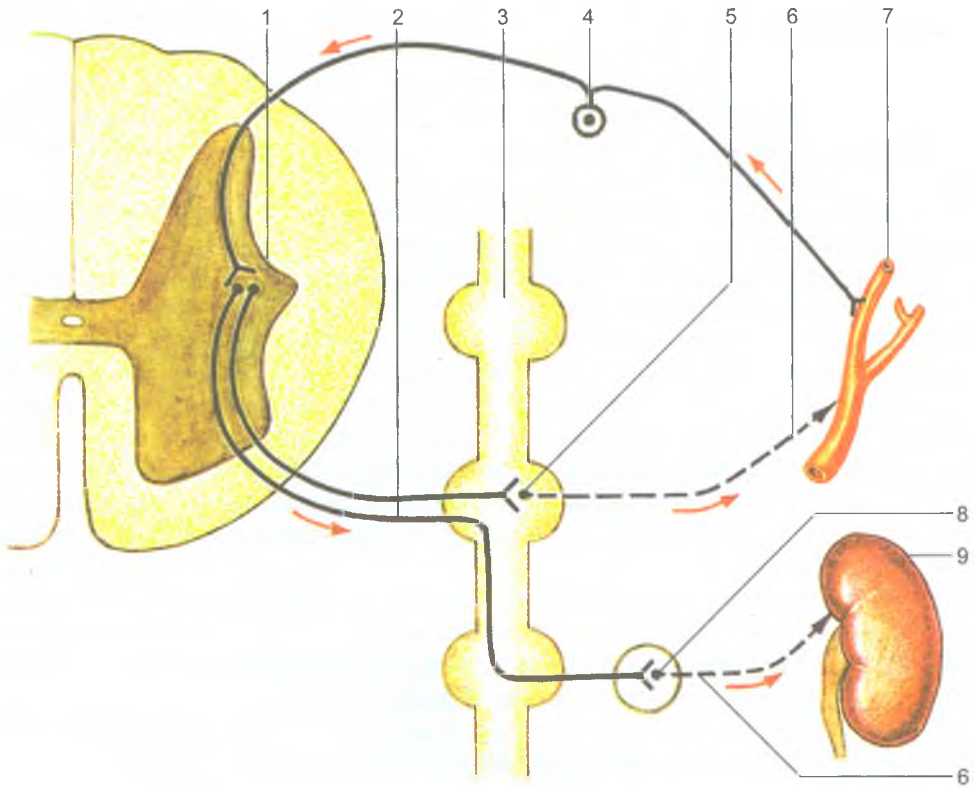
Парасимпатическая (А) и симпатическая (Б) части:

1 — верхний шейный узел симпатического ствола; 2 — боковой рог (столб) спинного мозга; 3 — верхний шейный сердечный нерв; 4 — грудные сердечные и легочные нервы; 5 — большой внутренностный нерв; 6 — чревное сплетение; 7 — нижнее брыжечное сплетение; 8 — верхнее и нижнее подчревные сплетения; 9 — малый внутренностный нерв; 10 — поясничные внутренностные нервы; 11 — крестцовые внутренностные нервы; 12 — крестцовые парасимпатические ядра; 13 — тазовые внутренностные нервы; 14 — тазовые (парасимпатические) узлы; 15 — парасимпатические узлы (в составе органных сплетений); 16 — блуждающий нерв; 17 — ушной (парасимпатический) узел; 18 — подчелюстной (парасимпатический) узел; 19 — крыловидно-небный (парасимпатический) узел; 20 — ресничный (парасимпатический) узел; 21 — нижнее слюноотделительное ядро; 22 — верхнее слюноотделительное ядро; 23 — добавочное ядро глазодвигательного нерва. Стрелками показаны пути нервных импульсов к органам

И симпатическая, и парасимпатическая части имеют центральный и периферический отделы. *Центральный отдел* — это ядра, расположенные в различных отделах головного и спинного мозга. Периферический отдел вегетативной нервной системы включает вегетативные нервы, нервные волокна, узлы (ганглии), вегетативные сплетения и нервные окончания.

*Центральному отделу симпатической части* принадлежат ядра, расположенные в боковых рогах спинного мозга от VIII шейного сегмента по II поясничный сегмент. К *периферическому отделу симпатической части* относятся парный симпатический ствол, расположенный по сторонам от позвоночного столба с его белыми и серыми соединительными ветвями, нервы, идущие от симпатического ствола к внутренним органам, сосудам и крупным симпатическим сплетениям, находящимся в брюшной полости и в полости таза, а также нервные симпатические окончания.

Отростки клеток симпатических ядер (преганглионарные симпатические волокна) выходят из спинного мозга в составе передних корешков всех грудных и верхних двух поясничных спинномозговых нервов. Эти волокна проходят в составе грудных и верхних поясничных спинномозговых нервов и отделяются от них в виде белых соединительных ветвей. *Белые соединительные ветви* содержат только преганглионарные симпатические волокна, которые входят в симпатический ствол своей стороны и заканчиваются (в основном) на клетках узлов симпатического ствола (рис. 166). Из симпатического ствола выходит четыре вида ветвей: серые соединительные ветви, нервы к сосудам, нервы к внутренним органам и чревные нервы, идущие к крупным симпатическим сплетениям брюшной полости и полости таза. *Серые соединительные ветви*, содержащие отростки клеток симпатического ствола (постганглионарные волокна), присоединяются ко всем спинномозговым нервам и в их составе направляются к коже, мышцам и другим органам, в которых разветвляются спинномозговые нервы. Второй вид ветвей отходит от симпатического ствола к близлежащим кровеносным (и лимфатическим) сосудам (аорте, крупным и мелким ее ветвям, верхней и нижней полым венам и их притокам, грудному лимфатическому протоку). Третий вид ветвей — это *нервы к внутренним органам*, содержащие также постганглионарные симпатические волокна, идут к глотке, пищеводу, трахее, легким и другим внутренним органам, расположенным в полостях тела человека, в том числе к сердцу (сердечные нервы). Четвертый вид ветвей — это *чревные нервы*, направляющиеся от узлов грудного отдела симпатического ствола в брюшную полость к чревному брюшному аортальному, верхнему и нижнему брыжеечным и к другим сплетениям брюшной полости и таза. Чревные нервы, содержащие отростки клеток промежуточно-латерального ядра боковых рогов спинного мозга (преганглионарные симпатические волокна), заканчиваются в узлах этих сплетений, на их клетках. Отростки симпатических клеток вегетативных сплетений брюшной полости и таза (постганглионарные симпатические волокна) направляются к внутренним органам, которые они иннервируют, а также к ближайшим кровеносным сосудам. Эти волокна в стенках кровеносных сосудов идут до последних их разветвлений, до капилляров.



**Рис. 166.** Вегетативная рефлекторная дуга (симпатическая иннервация):

1 — промежуточно-латеральное ядро (боковой рог спинного мозга); 2 — преганглионарные волокна эфферентных нейронов; 3 — симпатический ствол; 4 — вегето-чувствительный нейрон (афферентный); 5 — синапс в узле симпатического ствола; 6 — постганглионарные волокна эффекторных нейронов; 7 — кровеносный сосуд (иннервируемый орган); 8 — синапс в узле симпатического (чревного) сплетения; 9 — почка (иннервируемый орган)

*Симпатические нервные сплетения* располагаются спереди на брюшной части аорты, на передней поверхности крестца и состоят из групп нервных узлов, подходящих к ним симпатических нервов и отходящих от них нервов. Самым крупным сплетением является *чревное (солнечное) сплетение*, расположенное вокруг чревного ствола. В составе чревного сплетения имеются два крупных узла (полулунных) и несколько мелких узлов. Другие сплетения также состоят из симпатических узлов, образованных телами симпатических клеток второго нейрона эфферентного (выносящего) пути (от спинного мозга до иннервируемого органа).

У симпатической части вегетативной нервной системы выделяют симпатические нервы — сердечные, сонные, пищеводные, легочные и другие,

осуществляющие симпатическую иннервацию сердца, органов головы, шеи, грудной и брюшной полостей.

Центральному отделу *парасимпатической части* принадлежат ядра, расположенные в стволе головного мозга. Это добавочные ядра глазодвигательного нерва, верхнее слюноотделительное ядро лицевого нерва, нижнее слюноотделительное ядро языкоглоточного нерва, заднее (дорсальное) ядро блуждающего нерва и парасимпатические ядра, расположенные в боковых рогах крестцового отдела спинного мозга, со II по IV сегменты.

*Периферический отдел парасимпатической части* вегетативной нервной системы представлен нервными волокнами в составе черепных и тазовых нервов, нервными узлами, расположенными в стенках внутренних органов или в непосредственной близости от иннервируемых органов, нервными парасимпатическими окончаниями. Ко многим внутренним органам парасимпатические волокна идут в составе блуждающих нервов. Этот нерв осуществляет парасимпатическую иннервацию всех органов грудной и брюшной полостей. Органы полости малого таза (половые органы, мочевой пузырь и конечная часть толстой кишки) получают парасимпатическую иннервацию из крестцового отдела спинного мозга.

Таким образом, внутренние органы получают двойную вегетативную иннервацию: и симпатическую, и парасимпатическую. Обе эти части вегетативной нервной системы действуют на одни и те же внутренние органы не противоборствуя, а создавая более оптимальный режим их работы.

Гипоталамус промежуточного мозга и кора большого мозга осуществляют координацию работы всех отделов вегетативной нервной системы.

### Вопросы для повторения и самоконтроля

1. Назовите ветви, на которые делятся спинномозговые нервы.
2. Назовите нервы, выходящие из шейного сплетения, и области, которые эти нервы иннервируют.
3. Назовите ветви (нервы) плечевого сплетения, которые иннервируют кожу и мышцы плеча, предплечья и кисти.
4. Назовите нервы, иннервирующие переднюю брюшную стенку.
5. Какие нервы выходят из поясничного сплетения? Какие органы (части тела) эти нервы иннервируют?
6. Назовите короткие и длинные ветви крестцового сплетения, укажите органы (области), которые они иннервируют.
7. Дайте характеристику вегетативной нервной системе, приведите ее классификацию, отличия от соматической нервной системы, назовите ее функции.
8. Перечислите структуры, относящиеся к периферической части вегетативной нервной системы (симпатической и парасимпатической).

*Органы чувств* — это комплекс анатомических структур, которые воспринимают энергию внешнего воздействия, превращают ее в нервный импульс и передают в соответствующие центры головного мозга, в том числе в кору большого мозга, где происходит высший анализ. К органам чувств относятся: органы зрения, слуха, чувств земного тяготения (гравитация), вкуса, обоняния, кожного чувства.

## Орган зрения

*Орган зрения* (*organum visus*) является важнейшим из органов чувств. В разнообразной трудовой деятельности людей глазу принадлежит первостепенное значение. Орган зрения тесно связан с головным мозгом, из которого развивается его светочувствительная часть (сетчатка).

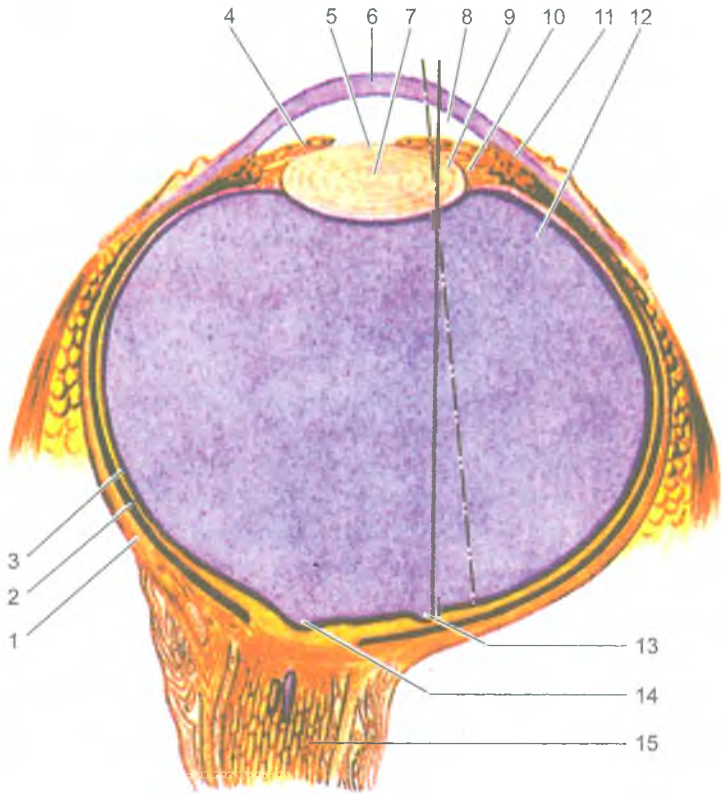
Орган зрения состоит из глазного яблока и вспомогательных органов глаза, расположенных в глазнице.

### Глазное яблоко

*Глазное яблоко* (*bulbus oculi*) имеет шаровидную форму, у него выделяют передний и задний полюсы. Передний полюс — это наиболее выступающая точка роговицы, задний полюс расположен латеральнее от места выхода зрительного нерва. Условная линия, соединяющая оба полюса, называется наружной осью глаза, она равна примерно 24 мм. Выделяют также внутреннюю, или зрительную ось глаза, проходящую от роговицы через середину хрусталика до центральной ямки.

Глазное яблоко состоит из трех оболочек: наружной фиброзной, средней сосудистой и внутренней сетчатой (рис. 167). *Наружная фиброзная оболочка* подразделяется на *белочную оболочку*, или *склеру*, и прозрачную переднюю часть — *роговицу*. Склера образована плотной соединительной тканью, ее толщина составляет 0,3–0,6 мм. Через заднюю часть склеры из глазного яблока выходит зрительный нерв. В толще передней части склеры, у ее границы с роговицей, имеется круговой узкий канал — *венозный синус склеры*, в который оттекает жидкость из передней камеры глаза. Роговица является выпуклой и тонкой линзой, через которую свет проникает внутрь глаза. Толщина роговицы достигает 0,8–0,9 мм в ее центре и до 1,1 мм — у ее границы со склерой. В роговице очень много нервных окончаний, обеспечивающих высокую ее чувствительность, и нет кровеносных сосудов.

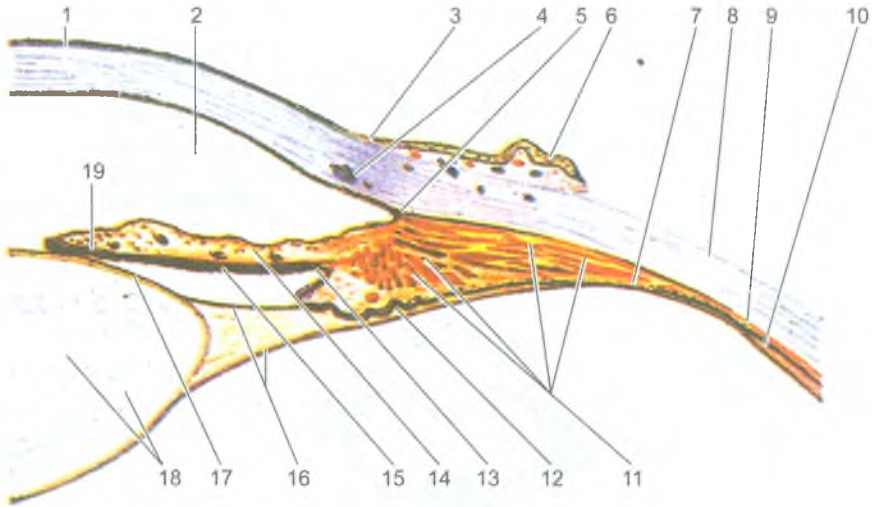
*Сосудистая оболочка* глазного яблока расположена под склерой и у нее выделяют три части: собственно сосудистую оболочку, ресничное тело и радужку. *Собственно сосудистая оболочка* состоит из сети кровеносных сосудов



**Рис. 167.** Строение глазного яблока. Горизонтальный разрез:  
 1 — фиброзная оболочка (склера); 2 — собственно сосудистая оболочка; 3 — сетчатка;  
 4 — радужка; 5 — зрачок; 6 — роговица; 7 — хрусталик; 8 — передняя камера глазного  
 яблока; 9 — задняя камера глазного яблока; 10 — ресничный пояс; 11 — рес-  
 ничное тело; 12 — стекловидное тело; 13 — центральная ямка; 14 — диск зрительно-  
 го нерва; 15 — зрительный нерв. Сплошной линией показана наружная ось глаза,  
 пунктирной — зрительная ось глаза

небольшого количества соединительной ткани и пигментного слоя, который поглощает свет. Кпереди собственно сосудистая оболочка переходит в утолщенное ресничное тело кольцевидной формы (рис. 168).

В ресничном теле заложена ресничная мышца, сокращение которой через специальную связку (ресничный пояс) передается на хрусталик, и он меняет свою кривизну. Таким образом, ресничное тело участвует в аккомодации (приспособлении) глаза к видению предметов, расположенных на различном расстоянии. От ресничного тела по направлению к хрусталику отходят 70–75 ресничных отростков, переходящих в волокна ресничного пояска (цинновой



**Рис. 168.** Ресничное тело и ресничный пояс. Горизонтальный разрез:

1 — роговица; 2 — передняя камера глазного яблока; 3 — лимб (край роговицы); 4 — венозный синус склеры; 5 — радужно-роговичный угол; 6 — конъюнктивa; 7 — ресничная часть сетчатки; 8 — склера; 9 — сосудистая оболочка; 10 — зубчатый край сетчатки; 11 — ресничная мышца; 12 — ресничные отростки; 13 — задняя камера глаза; 14 — радужка; 15 — задняя поверхность радужки; 16 — ресничное тело; 17 — капсула хрусталика; 18 — хрусталик; 19 — сфинктер зрачка (мышца, суживающая зрачок)

связки), прикрепляющих мышцу к хрусталику. Ресничные отростки богаты кровеносными сосудами, которые продуцируют жидкость — водянистую влагу, поступающую в заднюю камеру глаза. Продолжением ресничного тела кпереди является радужка.

*Радужка* представляет собой круглый диск с отверстием в центре (зрачок). Радужка расположена между роговицей спереди и хрусталиком сзади. В толще радужки имеется две мышцы, изменяющие диаметр зрачка с целью регуляции прохождения потока световых лучей. Вокруг зрачка расположены концентрические пучки миоцитов, которые образуют сфинктер (суживатель) зрачка, и пучки миоцитов, имеющие радиальное направление, образующие дилататор (расширитель) зрачка. Мышца, суживающая зрачок (сфинктер), как и ресничная мышца, получают парасимпатическую иннервацию. Мышца-расширитель (дилататор) зрачка иннервируется симпатическими волокнами. Наличие в радужке большого количества пигментных клеток, содержащих пигмент меланин, обуславливает карий и черный цвет глаз, при малом содержании пигмента — голубой или зеленоватый.

Самой внутренней оболочкой глаза является сетчатка, у которой выделяют две части — заднюю зрительную и переднюю — ресничную. Ресничная часть



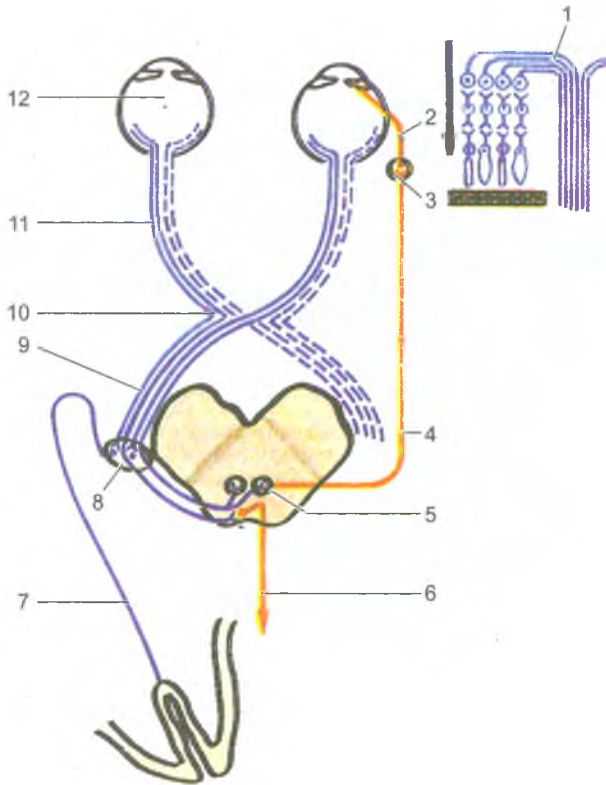


Рис. 169. Проводящий путь органа зрения:

1 — схема строения сетчатки и формирования зрительного нерва (стрелка показывает направление света в сетчатке); 2 — короткие ресничные нервы; 3 — ресничный узел; 4 — глазодвигательный нерв; 5 — ядро глазодвигательного нерва; 6 — покрышечно-спинномозговой путь; 7 — зрительная лучистость; 8 — латеральное коленчатое тело; 9 — зрительный тракт; 10 — зрительный перекрест; 11 — зрительный нерв; 12 — глазное яблоко

сетчатки покрывает сзади ресничное тело и не содержит светочувствительных клеток, задняя зрительная часть сетчатки содержит светочувствительные клетки — палочки и колбочки. Глубокий слой сетчатки, прилежащий к собственно сосудистой оболочке, образован пигментными клетками. Светочувствительные (фоторецепторные) клетки сетчатки посредством вставочных биполярных клеток соединяются с ганглиозными клетками сетчатки. Аксоны ганглиозных клеток сходятся в задней части глазного яблока, где образуют толстый зрительный нерв, прободающий сосудистую и фиброзную оболочку и уходящий в сторону зрительного канала (рис. 169). Место выхода из сетчатки аксонов

ганглиозных клеток называют *диск зрительного нерва* (слепым пятном), в котором отсутствуют палочки и колбочки. В области диска в сетчатку входит ее центральная артерия. Латеральнее от диска зрительного нерва (на 4 мм) располагается *желтое пятно с центральной ямкой*, которая является местом наилучшего видения, так как здесь сосредоточено наибольшее количество светочувствительных клеток-колбочек.

Внутренние среды глазного яблока образованы хрусталиком, стекловидным телом и камерами глаза.

*Хрусталик* представляет собой прозрачную двояковыпуклую линзу диаметром около 9 мм, имеющую переднюю и заднюю поверхности. Хрусталик покрыт прозрачной капсулой. Вещество хрусталика бесцветное, прозрачное, плотное, сосудов и нервов не содержит. К хрусталику прикрепляются волокна ресничного пояса (цинновой связки). При натяжении связки в момент расслабления ресничной мышцы хрусталик уплощается, устанавливается на дальнее видение. При расслаблении связок во время сокращения ресничной мышцы выпуклость хрусталика увеличивается, он устанавливается для видения на ближнее расстояние.

*Стекловидное тело* заполняет пространство между хрусталиком спереди и сетчаткой сзади. Оно представляет собой аморфное межклеточное вещество желеобразной консистенции. На передней поверхности стекловидного тела имеется ямка, к которой прилежит хрусталик.

Выделяют две *камеры глазного яблока* — переднюю и заднюю. *Передняя камера* находится между роговицей спереди и передней поверхностью радужки сзади. *Задняя камера* расположена позади радужки и ограничена сзади хрусталиком. Обе эти камеры сообщаются между собой через зрачок. В камерах находится прозрачная жидкость — *водянистая влага*, которая вырабатывается капиллярами ресничных отростков и выделяется в заднюю камеру глаза. Из задней камеры через зрачок водянистая влага оттекает в переднюю камеру. Задняя камера сообщается с пространством между волокнами ресничной связки, отходящей к хрусталику от ресничных отростков ресничного тела. В углу передней камеры, образованном краем радужки и роговицы (радужно-роговичный угол), имеются узкие щели, через которые водянистая влага оттекает в *венозный синус склеры*, а из него — в вены глазного яблока. Благодаря оттоку водянистой влаги сохраняется равновесие между ее образованием и всасыванием, что и является условием поддержания внутриглазного давления.

### Вспомогательные органы глаза

В глазнице имеется шесть поперечнополосатых глазодвигательных мышц: верхняя, нижняя, медиальная и латеральная прямые, верхняя и нижняя косые мышцы (рис. 170). Нижняя косая мышца начинается на нижней стенке глазницы возле отверстия носослезного канала, а остальные начинаются от общего сухожильного кольца в окружности зрительного канала. Все *прямые*

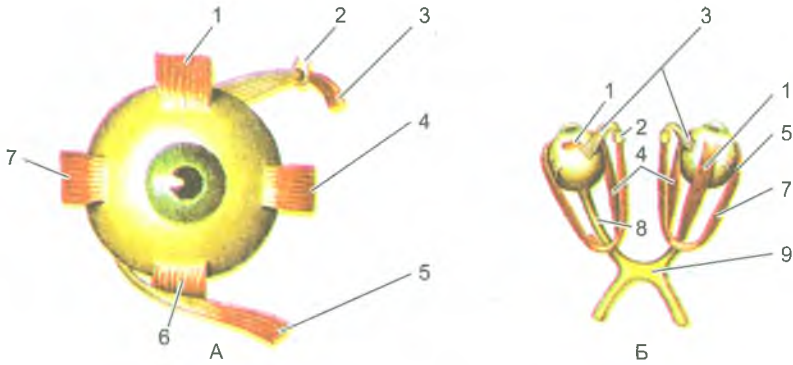


Рис. 170. Мышцы глазного яблока (глазодвигательные мышцы).

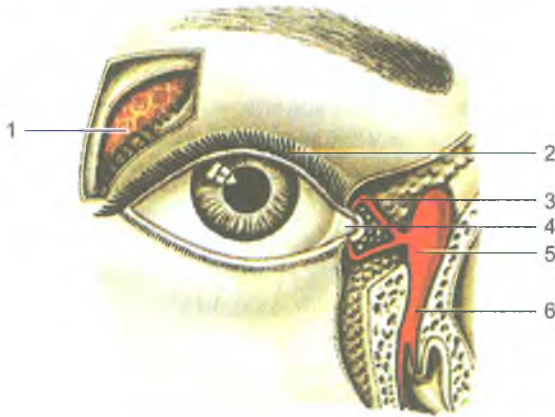
Вид спереди (А), вид сверху (Б):

1 — верхняя прямая мышца; 2 — блок; 3 — верхняя косая мышца; 4 — медиальная прямая мышца; 5 — нижняя косая мышца; 6 — нижняя прямая мышца; 7 — латеральная прямая мышца; 8 — зрительный нерв; 9 — перекрест зрительных нервов

мышцы прикрепляются к склере впереди экватора. Сухожилие *верхней косой мышцы* перекидывается через блок в верхне-медиальном углу глазницы, поворачивается назад и прикрепляется к склере позади экватора. *Нижняя косая мышца* прикрепляется также позади экватора. Прямые мышцы поворачивают глаз вокруг сагиттальной оси. Благодаря содружественному действию глазодвигательных мышц движения обоих глазных яблок согласованы. Позади глазного яблока находится жировое тело, выполняющее буферную функцию для глаз.

*Веки* защищают глазное яблоко спереди. Они представляют собой кожные складки, ограничивающие глазную щель и закрывающие ее при смыкании век. *Нижнее веко* при открывании глаз опускается под действием силы тяжести. К верхнему веку подходит *мышца, поднимающая верхнее веко*, которая начинается вместе с прямыми мышцами в глубине глазницы. В толще век располагаются разветвленные *сальные (мейбомиевы) железы*, открывающиеся возле корней ресниц. Задняя поверхность век покрыта конъюнктивой, которая продолжается в конъюнктиву глаза. *Конъюктива* представляет собой тонкую соединительнотканную пластинку, покрытую многослойным эпителием. В местах перехода с век на глазное яблоко конъюктива образует узкие щели — *верхний и нижний своды конъюктивы*.

*Слезный аппарат* глаза включает слезную железу, слезные каналы, слезный мешок и носослезный проток (рис. 171). *Слезная железа* (glandula lacrimalis) располагается на верхне-латеральной стенке глазницы, в одноименной ямке. От 5 до 12 ее выводных протоков открываются в верхний свод конъюктивы. Слезная жидкость омывает глазное яблоко и увлажняет роговицу. Мигательные движения век прогоняют слезную жидкость в медиальный угол глаза, где



**Рис. 171.** Слезный аппарат правого глаза:

- 1 — слезная железа; 2 — верхнее веко; 3 — слезный каналец; 4 — слезное озеро;  
5 — слезный мешок; 6 — носо-слезный проток

на краях верхнего и нижнего век берут начало *слезные канальцы*. Верхний и нижний слезные канальцы впадают в *слезный мешок*, который обращен слепым концом вверх. Нижняя часть слезного мешка переходит в *носослезный проток*, открывающийся в нижний носовой ход. Слезная часть круговой мышцы глаза, сращенная со стенкой слезного мешка, сокращаясь, расширяет его, что способствует всасыванию слезы в слезный мешок через слезные канальцы.

### **Возрастные особенности органа зрения**

*Глазное яблоко* у новорожденного относительно большое, его переднезадний размер равен 17,5 мм, масса — 2,3 г. Зрительная ось глазного яблока проходит латеральнее, чем у взрослого человека. Растет глазное яблоко на первом году жизни ребенка быстрее, чем в последующие годы. К 5 годам масса глазного яблока увеличивается на 70%, а к 20–25 годам достигает окончательных размеров.

*Роговица* у новорожденного относительно толстая, кривизна ее в течение жизни почти не меняется; хрусталик круглый, радиусы его передней и задней кривизны примерно равны. Особенно быстро растет хрусталик в течение 1-го года жизни, в дальнейшем темпы роста его снижаются. Радужка выпуклая спереди, пигмента в ней мало, диаметр зрачка равен 2,5 мм. По мере увеличения возраста ребенка толщина радужки увеличивается, количество пигмента в ней возрастает, диаметр зрачка становится большим. В возрасте после 40–50 лет зрачок немного суживается.

*Ресничное тело* у новорожденного развито слабо. Рост и дифференцировка ресничной мышцы осуществляются довольно быстро. Способность к аккомодации

устанавливается к 10 годам. Зрительный нерв у новорожденного тонкий (0,8 мм), короткий. К 20 годам жизни диаметр его возрастает почти вдвое.

*Мышцы глазного яблока* у новорожденного развиты достаточно хорошо. Поэтому движения глаза возможны сразу после рождения, однако координация этих движений наступает со 2-го месяца жизни ребенка.

*Слезная железа* у новорожденного имеет небольшие размеры, выводные протоки железы тонкие. На 1-м месяце жизни ребенок плачет без слез. Функция слезоотделения появляется на 2-м месяце жизни ребенка. Жировое тело глазницы развито слабо. У людей пожилого и старческого возраста жировое тело глазницы в результате частичной атрофии уменьшается в размерах, глазное яблоко меньше выступает из глазницы.

*Глазная щель* у новорожденного узкая, медиальный угол глаза закруглен. В дальнейшем глазная щель быстро увеличивается. У детей до 14–15 лет она широкая, поэтому глаз кажется большим, чем у взрослого человека.

Вопросы для повторения и самоконтроля

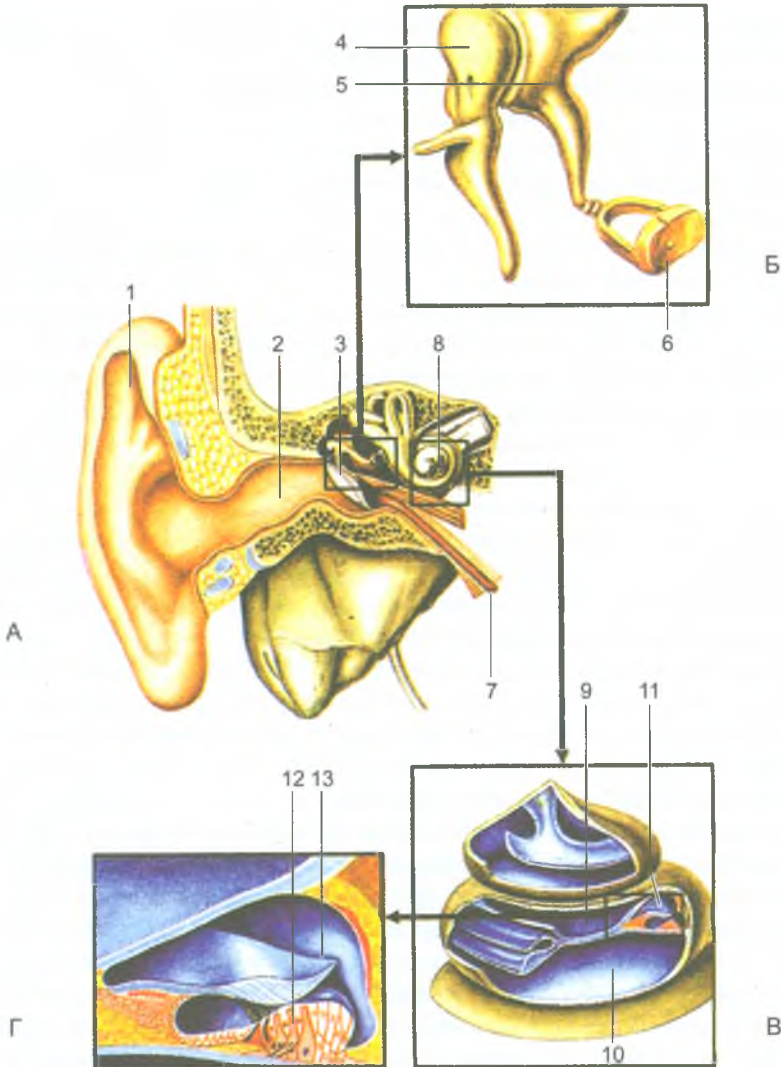
1. Перечислите органы чувств, дайте каждому из них функциональную характеристику.
2. Расскажите о строении оболочек глазного яблока.
3. Назовите структуры, относящиеся к прозрачным средам глаза. Какое назначение имеет каждая из этих сред?
4. Какие камеры глаза вы знаете и чем образованы их передняя и задняя стенки?
5. Перечислите органы, которые относятся к вспомогательным аппаратам глаза. Какие функции выполняет каждый из вспомогательных органов глаза?

## Орган слуха и равновесия (преддверно-улитковый орган)

*Орган слуха и равновесия*, объединяющий два разных по функции органа, состоит из наружного, среднего и внутреннего уха. Наружное и среднее ухо принадлежит только органу слуха. Внутреннее ухо, включающее костный лабиринт и расположенный в нем перепончатый лабиринт, принадлежит и органу слуха, и органу равновесия (рис. 172).

### Орган слуха

*Наружное ухо* (*auris externa*) образовано ушной раковиной и наружным слуховым проходом. *Ушная раковина* предназначена для улавливания и проведения звуковых колебаний, она образована эластическим хрящом, покрытым кожей. У ушной раковины различают *завиток*, образованный свободным



**Рис. 172.** Строение органа слуха:

А — орган слуха и равновесия на продольном разрезе;

Б — слуховые косточки;

В — улитка (улитковые протоки «лестницы» вскрыты);

Г — улитковый проток на поперечном разрезе.

1 — ушная раковина; 2 — наружный слуховой проход; 3 — барабанная перепонка;  
 4 — молоточек; 5 — наковальня; 6 — стремя; 7 — слуховая труба; 8 — улитка; 9 —  
 лестница преддверия; 10 — барабанная лестница; 11 — улитковый проток; 12 — спи-  
 ральный (кортиев) орган; 13 — покровная мембрана

загнутым краем хряща, и идущий параллельно ему валик — *противозавиток*. У переднего края ушной раковины находится выступ — *козелок*, а кзади от него — *противокозелок*. Нижняя часть ушной раковины (*мочка*) представляет собой кожную складку, не имеющую хряща. *Наружный слуховой проход* состоит из хрящевой и костной частей. В месте, где хрящевая часть переходит в костную, слуховой проход имеет сужение и изгиб. Длина наружного слухового прохода у взрослого человека около 33–35 мм, диаметр его просвета колеблется на разных участках от 0,6 до 0,9 см. Выстлан наружный слуховой проход тонкой кожей, в которой имеются *трубчатые железы* (видоизмененные потовые), вырабатывающие секрет желтоватого цвета — *ушную серу*. Внутренний конец наружного слухового прохода закрыт барабанной перепонкой.

*Барабанная перепонка* отделяет наружное ухо от среднего уха. Перепонка представляет собой соединительнотканную пластинку, снаружи покрытую тонкой кожей, а изнутри, со стороны барабанной полости, слизистой оболочкой. В центре барабанной перепонки имеется вдавление (*пупок барабанной перепонки*) — место прикрепления к перепонке одной из слуховых косточек — *молоточка*. Большая нижняя часть барабанной перепонки представляет собой *натянутую часть*, а верхняя получила название *ненатянутой части*. Перепонка расположена косо, она образует с горизонтальной плоскостью угол, равный 45–55°, открытый в латеральную сторону.

*Среднее ухо* (*auris media*) располагается внутри пирамиды височной кости, оно включает *барабанную полость* и *слуховую трубу*, соединяющую барабанную полость с носоглоткой. Барабанная полость, имеющая объем около 1 см<sup>3</sup>, находится между барабанной перепонкой снаружи и внутренним ухом с медиальной стороны. В барабанной полости, стенки которой выстланы слизистой оболочкой, находятся три слуховые косточки: *молоточек*, *наковальня* и *стремя*. Они соединены друг с другом суставами и связками и передают колебания барабанной перепонки во внутреннее ухо. Колебательные движения слуховых косточек регулируются находящимися в барабанной полости *стременной мышцей* и *мышцей, напрягающей барабанную перепонку*. Стременная мышца прикрепляется к стремени и регулирует давление этой косточки на овальное окно в медиальной стенке барабанной полости. Мышца, напрягающая барабанную перепонку, прикрепляется к молоточку, рукоятка которого сращена с барабанной перепонкой.

В барабанной полости выделяют шесть стенок. *Верхняя стенка* (*покрышечная*) отделяет барабанную полость от полости черепа. *Нижняя стенка* (*яремная*) прилежит к яремной ямке височной кости. *Медиальная стенка* (*лабиринтная*) отделяет барабанную полость от внутреннего уха. В этой стенке имеются овальное окно преддверия, закрытое основанием стремени, и круглое окно улитки, затянутое вторичной барабанной перепонкой. *Латеральная стенка* (*перепончатая*) образована барабанной перепонкой. В *задней* (*сосцевидной*) *стенке* находится отверстие — вход в сосцевидную пещеру. Ниже этого

отверстия имеется пирамидальное возвышение, внутри которого располагается стременная мышца. *Передняя (сонная) стенка* отделяет барабанную полость от канала внутренней сонной артерии. На этой стенке открывается *отверстие слуховой трубы*, имеющей костную и хрящевую части. Костная часть представляет собой *полуканал слуховой трубы*, являющийся нижним отделом *мышечно-трубного канала*. В верхнем полуканале находится мышца, напрягающая барабанную перепонку.

*Внутреннее ухо* (*auris interna*) расположено в пирамиде височной кости между барабанной полостью и внутренним слуховым проходом. Оно состоит из костного лабиринта и находящегося внутри него перепончатого лабиринта. На внутренних стенках перепончатого лабиринта находятся рецепторные аппараты, воспринимающие звуки (у органа слуха) и изменения положения тела (у органа равновесия). Между перепончатый лабиринтом и внутренней поверхностью костного лабиринта находится узкая щель — *перилимфатическое пространство*, заполненное жидкостью — *перилимфой*.

*Костный лабиринт* состоит из преддверия, трех полукружных каналов и улитки. *Преддверие*, принадлежащее к органу слуха и органу равновесия, образует среднюю часть лабиринта, оно сообщается с полукружными каналами сзади и каналом улитки — спереди. На латеральной стенке костного преддверия имеется овальное окно, закрытое со стороны барабанной полости основанием стремени, и круглое окно, закрытое эластичной *вторичной барабанной перепонкой*.

Три костных полукружных канала лежат в трех взаимоперпендикулярных плоскостях. В сагиттальной плоскости располагается *передний полукружный канал*, в горизонтальной — *латеральный канал*, во фронтальной — *задний канал*. Каждый полукружный канал имеет по две ножки, одна из которых (*ампулярная костная ножка*) перед впадением в преддверие образует расширение — *ампулу*. Ножки переднего и заднего полукружных каналов соединяются и образуют *общую костную ножку*. Поэтому три канала открываются в преддверие пятью отверстиями.

*Костная улитка* (*cochlea*) имеет 2,5 завитка вокруг горизонтально лежащего стержня. Вокруг *стержня* наподобие винта закручена *костная спиральная пластинка*, пронизанная тонкими каналцами. В этих каналцах проходят волокна улитковой части преддверно-улиткового нерва. В основании пластинки расположен *спиральный канал*, в котором лежит *спиральный нервный узел*. Спиральная пластинка вместе с соединяющимся с ней перепончатым улитковым протоком делит полость канала улитки на *преддверную и барабанную лестницы*, сообщающиеся между собой в области *купола улитки*.

Стенки *перепончатого лабиринта* образованы тонкой соединительнотканной пластинкой. Внутри перепончатого лабиринта находится прозрачная жидкость — *эндолимфа*, которая оттекает в *эндолимфатический мешок*, лежащий в толще твердой мозговой оболочки на задней поверхности пирамиды



височной кости. Из *перилимфатического пространства* перилимфа по *перилимфатическому протоку*, проходящему в *канальце улитки*, оттекает в подпаутинное пространство на нижней поверхности пирамиды височной кости.

### Орган равновесия

Орган равновесия (вестибулярный аппарат) выполняет функции определения положения тела в пространстве и сохранения равновесия. При любом изменении положения тела (головы) раздражаются рецепторы вестибулярного аппарата, импульсы передаются в мозг, из которого к соответствующим мышцам поступают нервные импульсы с целью коррекции положения тела и движений.

Вестибулярный аппарат состоит из преддверия и полукружных каналов (протоков) (рис. 173). В костном преддверии находятся два расширения перепончатого лабиринта: *эллиптический мешочек* и *сферический мешочек*. *Сферический мешочек* лежит ближе к улитке, при помощи соединяющего протока он сообщается с перепончатым улитковым протоком. В *эллиптический мешочек* (маточку) открываются отверстия трех перепончатых полукружных протоков — переднего, заднего и латерального. Один конец каждого перепончатого полукружного протока расширен, образует ампулу. На внутренней поверхности сферического и эллиптического мешочков и ампул полукружных протоков имеются участки, содержащие чувствительные волосковые клетки. Это пятна у мешочков, ампулярные гребешки — у полукружных протоков. В пятнах и гребешках волосковые клетки воспринимают движения эндолимфы в перепончатом лабиринте, возникающие в связи с изменениями положения тела в пространстве и нарушением равновесия.

Возникшее в рецепторных волосковых клетках возбуждение передается нервным клеткам преддверного узла, лежащего на дне внутреннего слухового прохода. Аксоны этих клеток образуют *преддверную часть* преддверно-улиткового нерва (VIII пара черепных нервов), который выходит вместе с *улитковой частью* через внутренний слуховой проход в полость черепа и далее направляется в ствол головного мозга.

*Звуковоспринимающий аппарат* органа слуха находится в улитке, которая представляет собой спирально изогнутый костный канал (см. рис. 172). Основание улитки обращено к внутреннему слуховому проходу. Внутри *костного канала улитки* проходит перепончатый *улитковый проток*, образующий, как и костная улитка, 2,5 завитка. Внутри протока находится эндолимфа, а снаружи от него — перилимфа. Улитковый проток образован костной стенкой (снаружи) и двумя соединительнотканными пластинками — более упругой *основной мембраной* и более тонкой вестибулярной мембраной. Эти две мембраны делят костный канал улитки на три спиральных канала: верхний, средний и нижний. Средний канал является *улитковым протоком*, верхний называется *лестницей преддверия (вестибулярной лестницей)*, нижний — *барабанной лестницей*. И лестница преддверия, и барабанная лестница заполнены

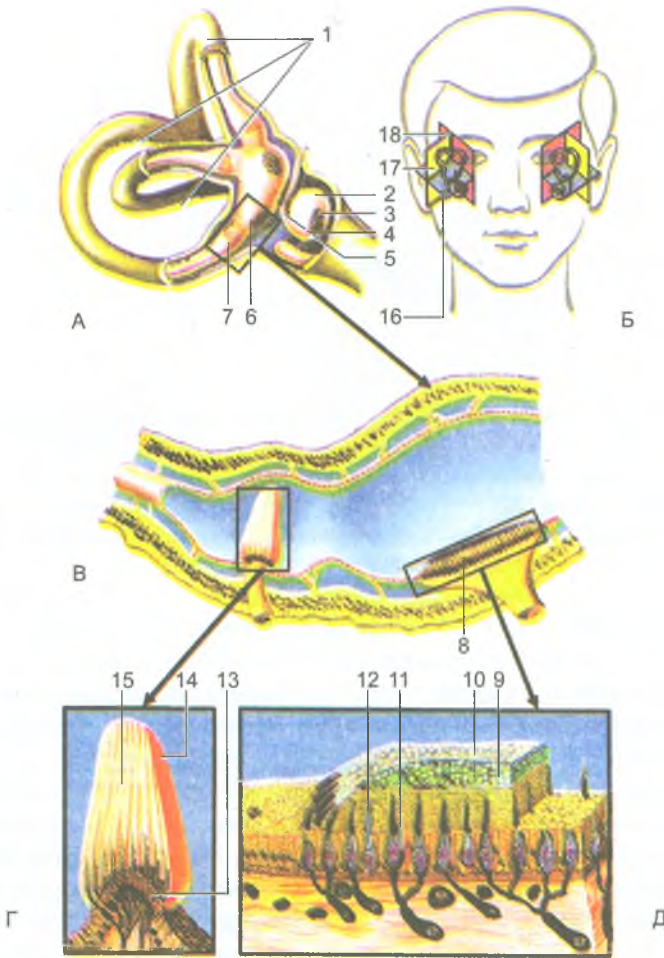
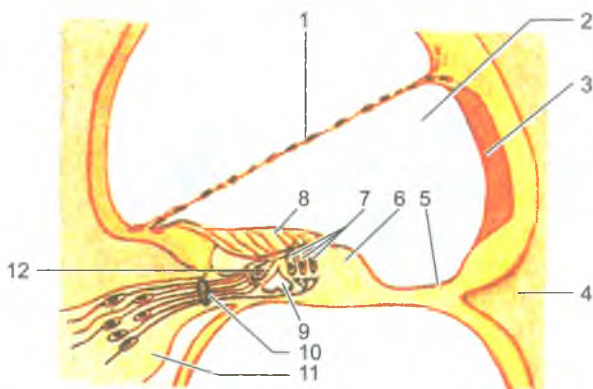


Рис. 173. Строение органа равновесия:

А — полукружные протоки и эндолимфатические мешочки преддверного лабиринта (костная стенка лабиринта частично удалена); Б — ориентация полукружных протоков преддверного лабиринта внутреннего уха; В — расположение ампулярного гребешка и пятна в стенке перепончатого лабиринта; Г — строение пятна (на продольном разрезе); Д — строение ампулярного гребешка (на продольном разрезе).

Стрелками показаны места расположения структур в лабиринте.

1 — полукружные каналы; 2 — преддверие; 3 — сферический мешочек; 4 — пятно сферического мешочка; 5 — эндолимфатический проток; 6 — эллиптический мешочек; 7 — ампула; 8 — отолитовый аппарат; 9 — статоконии; 10 — мембрана статоконий; 11 — поддерживающие клетки; 12, 13 — волосковые сенсорные клетки; 14 — ампулярный гребешок; 15 — купол; 16 — латеральный полукружный канал; 17 — передний полукружный канал; 18 — задний полукружный канал



**Рис. 174.** Схема строения улиткового протока и спирального (кортиева) органа: 1 — преддверная мембрана; 2 — улитковый проток; 3 — сосудистая полоска; 4 — кость; 5 — базилярная пластинка; 6 — спиральный (кортиев) орган; 7 — наружные волосковые клетки спирального (кортиева) органа; 8 — покровная мембрана; 9 — внутренний туннель; 10 — нервные волокна; 11 — узел (спиральный) улитки; 12 — внутренняя волосковая клетка

перилимфой. Верхний канал — лестница преддверия, берет начало возле овального окна, затем спирально проходит до вершины улитки, где через узкое отверстие переходит в нижний канал — барабанную лестницу. Барабанная лестница, также спирально изгибаясь, заканчивается у круглого отверстия, закрытого эластичной вторичной барабанной перепонкой.

Внутри заполненного эндолимфой улиткового протока, на его основной мембране, граничащей с барабанной лестницей, располагается воспринимающий аппарат — *спиральный (кортиев) орган* (рис. 174). Спиральный орган, простирающийся на все 2,5 завитка улитки, состоит из 3–4 рядов *рецепторных (волосковых) клеток*, общее число которых достигает 24 000. Каждая рецепторная клетка имеет от 30 до 120 тонких волосков — микроворсинок, которые свободно заканчиваются в эндолимфе. Над волосковыми клетками на всем протяжении улиткового протока расположена подвижная *покровная мембрана*, свободный край которой обращен внутрь протока, другой край прикреплен к основной мембране.

**Восприятие звука.** Звук, представляющий собой колебания воздуха в виде воздушных волн, попадает через ушную раковину в наружный слуховой проход и действует на барабанную перепонку (рис. 175). Колебания барабанной перепонки передаются слуховым косточкам, движения которых вызывают вибрацию основания стремени в овальном окне. От овального окна колебания передаются на перилимфу в лестнице преддверия, затем в барабанной лестнице. Колебания перилимфы передаются основной мембране и эндолимфе. При этом микроворсинки (волоски) рецепторных клеток с определенной частотой и

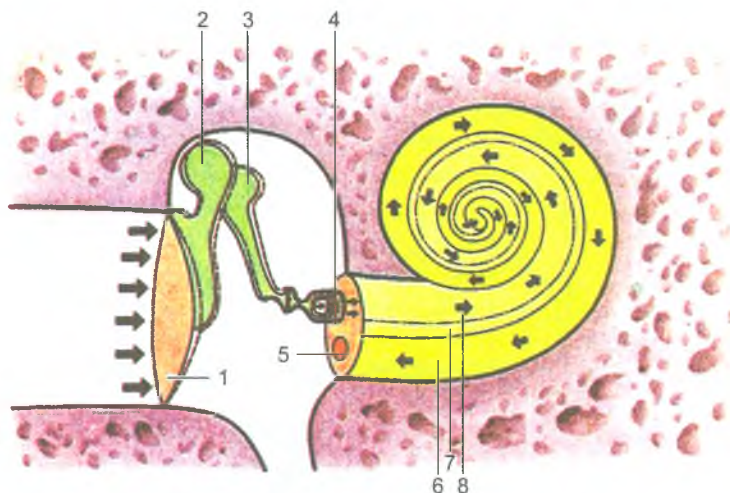


Рис. 175. Схема распространения звуковой волны в наружном, среднем и внутреннем ухе (показано стрелками):

1 — барабанная перепонка; 2 — молоточек; 3 — наковальня; 4 — стремя; 5 — круглое окно; 6 — барабанная лестница; 7 — улитковый проток; 8 — лестница преддверия

силой касаются покровной мембраны. В результате чувствительные волосковые клетки приходят в состояние возбуждения — возникает рецепторный потенциал (нервный импульс). Рецепторные волосковые клетки трансформируют механические воздействия в нервный импульс. Слуховой нервный импульс с рецепторных клеток передается следующим нервным клеткам, тела которых располагаются в спиральном узле. Аксоны этих клеток образуют слуховую порцию преддверно-улиткового нерва. Далее импульсы по волокнам слухового нерва поступают к подкорковым слуховым центрам — верхним бугоркам четверохолмия и латеральным коленчатым телам, а также к коре слухового анализатора (рис. 176).

### Возрастные особенности органа слуха и равновесия

*Ушная раковина* у новорожденного уплощена, хрящ ее мягкий, покрывающая его кожа тонкая. Долька ушной раковины (мочка) имеет небольшие размеры. Наиболее быстро ушная раковина растет в течение первых 2 лет жизни ребенка и после 10 лет. В длину она растет быстрее, чем в ширину. *Наружный слуховой проход* у новорожденного узкий, длинный (около 15 мм), круто изогнут, имеет сужения на границе расширенных медиального (хрящевого) и латерального (костного) его отделов. Выстилающая наружный проход кожа тонкая, нежная. У ребенка 1 года длина наружного слухового прохода около 20 мм, у ребенка 5 лет — 22 мм.

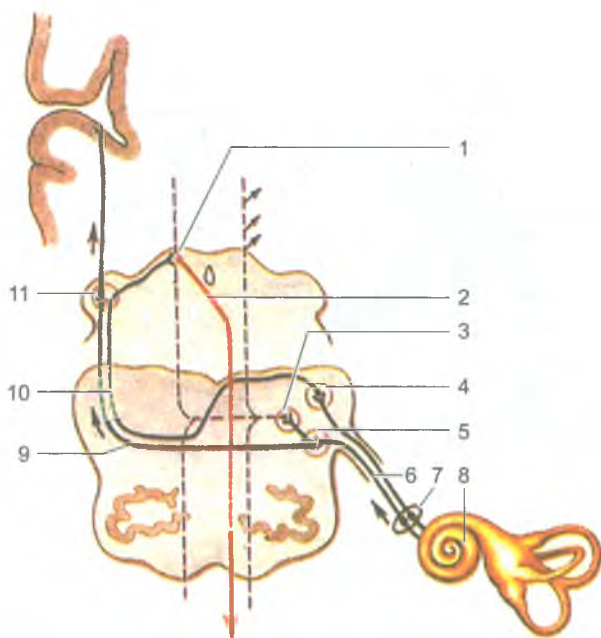


Рис. 176. Проводящий путь органа слуха:

1 — нижний холмик; 2 — покрышечно-спинномозговой путь; 3 — ядро трапецевидного тела; 4 — заднее улитковое ядро; 5 — переднее улитковое ядро; 6 — улитковая часть преддверно-улиткового нерва (VIII пара); 7 — спиральный узел; 8 — улитка; 9 — трапецевидное тело; 10 — латеральная петля; 11 — медиальное коленчатое тело. Стрелками показаны пути распространения нервных импульсов

*Барабанная перепонка* у новорожденного относительно велика. Ее высота равна 9 мм, ширина, как и у взрослого человека, — 8 мм. Наклон барабанной перепонки у новорожденного более выражен, чем у взрослого. Угол, который она образует с нижней стенкой наружного слухового прохода, равен  $35-40^{\circ}$ .

*Барабанная полость* у новорожденного по размерам мало чем отличается от таковой у взрослого человека, однако она кажется узкой из-за утолщенной в этом возрасте слизистой оболочки. К моменту рождения в барабанной полости находится жидкость, которая с началом дыхания поступает через слуховую трубу в глотку и проглатывается. Стенки барабанной полости тонкие, особенно верхняя. Задняя стенка имеет широкое отверстие, ведущее в сосцевидную пещеру. Сосцевидные ячейки у новорожденного отсутствуют из-за слабого развития сосцевидного отростка. *Слуховые косточки* имеют размеры, близкие к таковым у взрослого человека. *Слуховая труба* у новорожденного прямая, широкая, короткая (17–21 мм). В течение первого года жизни ребенка слуховая труба растет медленно, на 2-м году быстрее. Длина слуховой

трубы у ребенка 1 года равна 20 мм, 2 лет — 30 мм, 5 лет — 35 мм, у взрослого человека составляет 35–38 мм. Просвет слуховой трубы суживается постепенно: от 2,5 мм в 6 мес до 2 мм в 2 года и до 1–2 мм у 6-летнего ребенка.

Внутреннее ухо у новорожденного развито хорошо, его размеры близки к размерам у взрослого человека. Костные стенки полукружных каналов тонкие, постепенно утолщаются за счет слияния ядер окостенения в пирамиде височной кости.

### Вопросы для повторения и самоконтроля

1. Опишите барабанную полость, находящиеся в ней органы. Назовите стенки барабанной полости.
2. Перечислите анатомические образования, относящиеся к внутреннему уху.
3. Где находятся рецепторы, воспринимающие звуки и изменения положения тела в пространстве?
4. Опишите строение улитки, ее лестниц и улиткового протока.
5. Расскажите о расположении и назначении перилимфы и эндолимфы.

## Органы вкуса и обоняния

Ощущения от вкуса и запаха связаны с действием химических веществ на специальные чувствительные клетки органа вкуса и обоняния. Вкус и запах дают ценную информацию о качестве пищи, окружающей среды, влияют на эмоциональное состояние человека и на его поведение.

### Орган вкуса

*Орган вкуса* (*organum gustus*) у человека представлен *вкусовыми почками*, расположенными в многослойном эпителии слизистой оболочки языка, мягкого неба, зева, глотки и надгортанника. Наибольшее число вкусовых почек имеется в эпителии грибовидных, листовидных и желобоватых сосочков. Вкусовые почки состоят из плотно прилежащих друг к другу *рецепторных (вкусовых) и опорных клеток*, имеющих эллипсоидную форму. На вершине каждой вкусовой почки имеется *вкусовое отверстие (вкусовая пора)*, которое ведет в маленькую *вкусовую ямку*, образованную верхушками вкусовых клеток. На поверхности каждой вкусовой клетки, обращенной в сторону вкусовой ямки, имеются микроворсинки. Вкусовые чувствительные клетки воспринимают сладкое, горькое, соленое, кислое или комбинации из этих четырех видов вкусовых раздражителей. Для воздействия на вкусовые клетки эти вещества должны быть растворены в жидкости. Растворителем в полости рта является слюна. Растворенное вещество проникает во вкусовые

почки через отверстие на его вершине — вкусовую пору, возбуждая вкусовые клетки. Это возбуждение передается прилежащим нервным окончаниям, в которых возникает нервный импульс. По нервным волокнам, которые заходят во вкусовую почку, нервный импульс поступает в мозг. От передних 2/3 языка нервный импульс передается по нервным волокнам язычного нерва, а затем барабанной струны лицевого нерва. От желобовидных сосочков, мягкого неба и небных дужек — по волокнам языкоглоточного нерва, от надгортанника — по блуждающему нерву. Тела первых нейронов вкусового проводящего пути залегают в соответствующих узлах VII, IX, X пар черепных нервов. Аксоны этих клеток направляются в составе перечисленных нервов в ядро одиночного пути, расположенное в продолговатом мозге. Центральные отростки этих нервных клеток направляются в таламус, а аксоны нейронов таламуса идут к корковому концу вкусового анализатора, расположенного в коре парагиппокампальной извилины, крючка и гиппокампа.

### Орган обоняния

*Орган обоняния* (*organum olfactorium*) имеет обонятельные рецепторы — хеморецепторы, которые располагаются в слизистой оболочке верхней части полости носа. *Обонятельные клетки* имеют длинные центральные и короткие периферические отростки. Обонятельных клеток у человека около 40 млн. Периферический отросток (дендрит) заканчивается утолщением — *обонятельной булавой*, на вершине которой располагается по 10–12 подвижных обонятельных ресничек, вступающих в контакт с пахучими веществами. Молекулы пахучих веществ, предварительно растворяясь в секрете слизистых желез, взаимодействуют с рецепторными белками ресничек, что вызывает нервный импульс. Для возбуждения одной обонятельной клетки достаточно одной молекулы пахучего вещества. Центральные отростки обонятельных клеток собираются в обонятельные нити, которые в количестве 20–40 проникают в полость черепа через решетчатую пластинку решетчатой кости и направляются к обонятельной луковице. В обонятельной луковице располагаются нейроны обонятельного проводящего пути. Аксоны этих клеток образуют обонятельный тракт, волокна которого далее проходят через переднее продырявленное вещество, обонятельный треугольник, затем через свод мозга достигают сосцевидных тел и коркового конца обонятельного анализатора, расположенного в крючке и парагиппокампальной извилине. Обонятельные импульсы направляются также в гипоталамус, гиппокамп, миндалевидное тело, входящие в состав лимбической системы, участвующей в формировании эмоциональных реакций.

## Кожа и ее производные

*Кожа* (cutis) выполняет защитную, терморегуляционную, дыхательную и обменные функции. *Железы кожи* вырабатывают пот и кожное сало. С потом у человека в обычных условиях в течение суток выделяется около 500 мл воды и растворенные в ней соли, а также конечные продукты азотистого обмена. Кожа активно участвует в обмене витаминов. В коже синтезируется витамин Д под влиянием ультрафиолетовых лучей. Площадь кожного покрова взрослого человека достигает 1,5–2 м<sup>2</sup>. Эта поверхность является обширным рецепторным полем тактильной, болевой, температурной чувствительности. В коже располагаются терморецепторы, механорецепторы и ноцирецепторы. Первые из них воспринимают изменения температуры, вторые — прикосновения к коже, третьи — болевые раздражения. Тела чувствительных нейронов располагаются в спинно-мозговых узлах и чувствительных узлах черепных нервов.

У кожи выделяют *эпидермис* и собственно *кожу* — *дерму* (рис. 177). *Эпидермис* образован многослойным плоским ороговевающим эпителием, толщина которого (0,03–1,5 мм) зависит от области тела. В участках, подвергающихся постоянному механическому давлению (ладони, подошвы), толщина эпидермиса больше, чем на груди, животе и других частях тела. В окружении *базальных клеток* эпителия имеются пигментные эпителиоциты, богатые зернами пигмента меланина (меланоциты), от количества которого зависит цвет кожи. Меланин защищает кожу от ультрафиолетовых лучей. Расположенные в глубине покровного эпителия клетки *базального* и *шиповатого слоев* функционально объединены в *ростковый слой*.

*Дерма*, или собственно кожа, толщиной 1–2,5 мм образована соединительной тканью. В ней различают сосочковый и сетчатый слои. *Сосочковый слой* находится под эпидермисом, он образован рыхлой волокнистой неоформленной соединительной тканью, которая образует сосочки, внедряющиеся в эпидермис. В сосочковом слое имеются миоциты, связанные с волосными луковицами. В дерме лица, мошонки, соска молочной железы, тыльной поверхности конечностей имеются самостоятельные пучки миоцитов, не связанные с луковицами волос. При их сокращении возникает «гусиная кожа».

Под сосочковым слоем находится *сетчатый слой*, который состоит из плотной неоформленной соединительной ткани, содержащей крупные пучки коллагеновых волокон, образующих сеть. На стопе, локтях, концевых фалангах пальцев ячейки сети широкопелтистые. Наряду с коллагеновыми волокнами в сетчатом слое имеются эластические и небольшое количество ретикулярных волокон. В сетчатом слое залегают корни волос, потовые и сальные железы.

Пучки коллагеновых волокон сетчатого слоя переходят в подкожную *основу* (*клетчатку*), содержащую жировую ткань. Этот слой играет важную роль в терморегуляции и является жировым депо организма. Наибольшего развития жировая ткань достигает в области ягодиц и подошв, где она выполняет



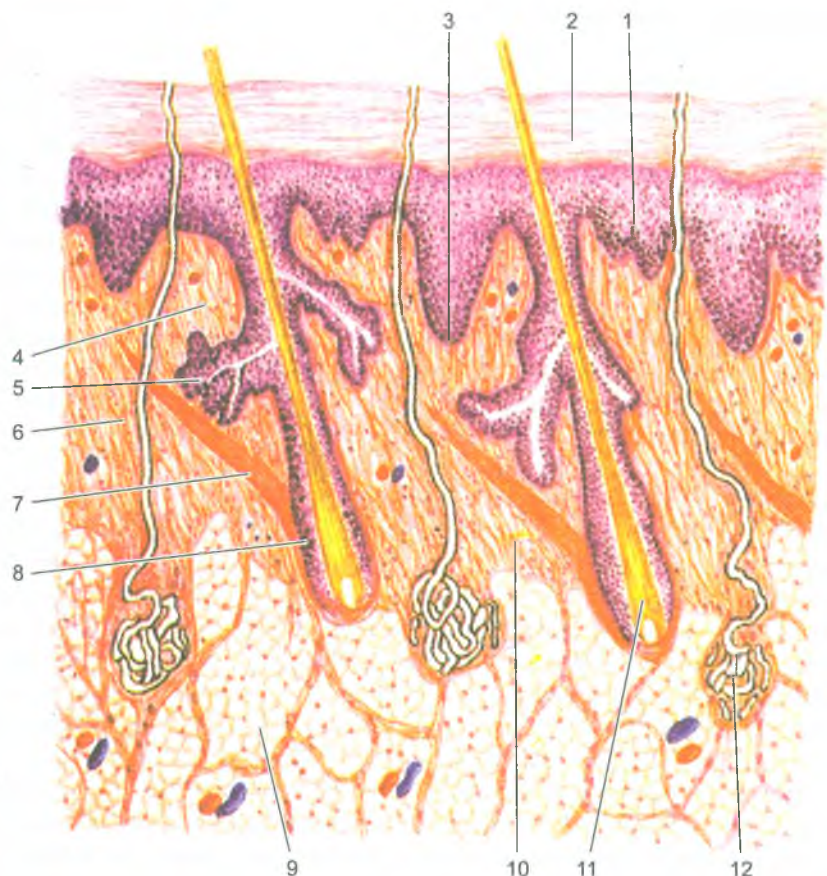


Рис. 177. Строение кожи:

1 — эпидермис; 2 — роговой слой; 3 — базальный слой; 4 — сосочковый слой; 5 — сальная железа; 6 — соединительнотканые волокна (коллагеновые, эластические и ретикулярные) и клетки; 7 — пучки миоцитов; 8 — волосяная луковица; 9 — дольки жировой ткани; 10 — сетчатый слой; 11 — корень волоса; 12 — потовая железа

механическую функцию. В коже век, мошонки отсутствует жировой слой. Как правило, жировой слой больше развит у женщин.

*Волосы* являются производными кожи. Основная часть кожи покрыта волосами, за исключением ладони, подошвы, переходной части губ, головки полового члена, малых половых губ. Наибольшее число волос определяется на голове. Характер оволосения зависит от пола, возраста и относится к вторичным половым признакам. В период полового созревания начинается усиленный рост волос в подмышечных впадинах, на лобке, а у мужчин — и на лице,

конечностях, груди, животе. Различают три типа волос: длинные — на голове, лобке, бороде, усах; щетинистые принадлежат бровям, ресницам; пушковые находятся на остальных поверхностях тела.

Волос состоит из *стержня*, выступающего над поверхностью кожи, и *корня*, расположенного в толще кожи. *Корень волоса* находится в *волосном мешке* (*фолликуле*), образованном эпителиальными (корневым) влагалищем и соединительнотканной *сумкой волоса*. К сумке волоса прикрепляется *мышца-подниматель волоса*. В сумку открывается *сальная железа*. Сокращаясь, мышца поднимает волос, сдавливает сальную железу, благодаря чему выделяется ее секрет.

*Корень волоса* переходит в расширенную волосную луковицу, за счет которой волос растет. *Стержень волоса* состоит из мозгового и коркового вещества. В роговых чешуйках волос содержатся зерна пигмента и пузырьки воздуха. С возрастом количество пузырьков воздуха увеличивается, а синтез пигмента постепенно прекращается, волосы седеют. Волосы сменяются в сроки от 2–3 месяцев до 2–3 лет.

*Ногти* представляют собой роговую пластинку, лежащую на соединительнотканном ногтевом ложе, ограниченную у основания и с боков *ногтевыми валиками*. Ноготь растет за счет деления росткового слоя эпителия ногтевого ложа в области корня. Делящиеся клетки подобно эпителиоцитам эпидермиса, продвигаясь вперед, ороговевают.

*Железы кожи* представлены потовыми, сальными и молочными железами.

*Потовые железы* относятся к простым трубчатым железам. Общее количество их составляет около 2–2,5 млн. Начальные отделы желез извитые, образуют клубочки. Длинный выводной проток прободает кожу и открывается на ее поверхности. Секрет потовых желез — пот — на 98% состоит из воды и 2% органических и неорганических веществ (минеральные соли, мочевины, мочевая кислота).

*Сальные железы* располагаются на границе сосочкового и сетчатого слоев дермы. Сальные железы отсутствуют на ладонях и подошвах, наибольшее количество их определяется на голове, лбу, щеках, подбородке. Общая масса кожного сала, выделяемого железами за сутки, достигает 20 г. Железа состоит из альвеолярного *начального отдела* и короткого *выводного протока*, который открывается в волосной мешочек. Кожное сало не только смазывает волосы и эпидермис, но и предохраняет кожу от микробов. В период полового созревания у мальчиков под влиянием мужских половых гормонов функция сальных желез активизируется.

### Молочная (грудная) железа

У девственниц масса грудной железы составляет около 150–200 г, а у кормящей женщины — 300–400 г. На передней поверхности железы в центре

находится пигментированный сосок, окруженный пигментированным *околососковым кружком*. На поверхности соска открываются 10–15 *млечных пор*. В коже соска и околососкового кружка множество миоцитов, при сокращении которых сосок напрягается.

Молочная железа является измененной потовой железой. У мужчин железа не развита. У взрослой женщины она состоит из 15–20 долей, между которыми располагается жировая и рыхлая волокнистая соединительная ткань. Каждая доля — это *сложная альвеолярная железа*, выводной проток которой направляется радиально к соску. Начальные отделы железы не кормящей женщины представляют собой лишь млечные альвеолярные протоки. Под влиянием эстрогена и прогестерона с конца 5-го мес и до конца беременности на их концах формируются альвеолы.

У новорожденной девочки секреторные отделы молочных желез не развиты. Лишь имеется недоразвитая система протоков. В препубертатном периоде быстро растет жировая ткань. К моменту половой зрелости железа становится округлой, но увеличение ее происходит в основном за счет жировой ткани.

### Кожная чувствительность

Нервные окончания, расположенные на разной глубине в коже, воспринимают прикосновения, температурное чувство и чувство боли. Каждое воздействие воспринимается специальными рецепторами, отличающимися друг от друга своими формой и строением. Эти рецепторы распределяются неравномерно, их много в коже кончиков пальцев рук, ладоней, подошв, губ, наружных половых органов и значительно меньше в коже спины.

*Тактильную чувствительность* (прикосновение и давление) воспринимают механорецепторы, расположенные в коже, к которым принадлежат свободные и несвободные (в капсуле) нервные окончания. Свободные окончания проникают в эпидермис и воспринимают давление. К несвободным чувствительным нервным окончаниям относятся расположенные в собственно коже крупные пластинчатые тельца (Фаттера–Панчини), осязательные тельца (Мейснера).

*Чувства осязания и давления* позволяет не только узнавать предметы, но и определять их форму, размеры, характер материала, из которого эти предметы сделаны.

*Температурные воздействия* воспринимаются разными рецепторами. Одни из них возбуждаются при действии холода на нервные тельца (колбы Краузе), другие — действием тепла на луковичцеобразные тельца (Гольджи–Маццони). Холодовые рецепторы, проникающие между клетками эпидермиса, расположены более поверхностно, чем тепловые. Холодовых рецепторов значительно больше, чем тепловых. Кожа конечностей, особенно в открытых местах, менее чувствительна, чем кожа туловища в закрытых местах. Рецепторы, воспринимающие температурные воздействия, приспособляются к изменениям температуры окружающей среды (воздуха, воды), как бы «привыкают».

*Болевые воздействия* воспринимается специальными свободными нервными окончаниями. Число болевых рецепторов в коже человека составляет примерно 100–200 на 1 см<sup>2</sup> кожной поверхности. Общее число таких рецепторов достигает 2–4 млн. Место восприятия боли человек определяет довольно точно. Нервные окончания воспринимают чувство боли в коже, в слизистых и серозных оболочках, во внутренних органах. Чувство боли ощущается не только в поврежденном органе, но и в других частях тела. Такие боли называют отраженными, иррадиирующими. Например, при спазме венечных артерий сердца боли определяются не только в сердце (за грудиной), но и в области левой лопатки, верхней конечности.

### Вопросы для повторения и самоконтроля

1. Укажите места расположения вкусовых почек. К каким отделам коры большого мозга направляются вкусовые импульсы?
2. Назовите отделы полости носа, принадлежащие обонятельной области. Расскажите о путях следования нервных импульсов от обонятельных рецепторов до коры большого мозга.
3. Назовите слои кожи. Какие структуры кожи образуют рисунок на ее поверхности (гребешки и бороздки).
4. Перечислите придатки кожи, дайте характеристику каждому виду придатков.
5. Расскажите о строении молочных (грудных) желез, их возрастных и функциональных особенностях.